Sakin Kal

Tek Portu Düşün

AME Publishing Company

UNİPORTAL VİDEO YARDIMLI GÖĞÜS CERRAHİSİ

Editörler: Lijie Tan, Alan D. L. Sihoe, Lunxu Liu, Diego Gonzalez-Rivas

ASVIDE AME Surgical Video Database

UNİPORTAL VİDEO YARDIMLI GÖĞÜS CERRAHİSİ

Onursal Editör: Gaetano Rocco
Editörler: Lijie Tan, Alan D. L. Sihoe, Lunxu Liu, Diego Gonzalez-Rivas
Yardımcı Editörler: Chia-Chuan Liu, Chun Chen, Guibin Qiao, Yaxing Shen
Çeviri Editörleri: Akif Turna, Kamil Kaynak

AME Publishing Company

ASVIDE AME Surgical Video Database

www.amegroups.com

UNİPORTAL VİDEO YARDIMLI GÖĞÜS CERRAHİSİ

Onursal Editör: Gaetano Rocco
Editörler: Lijie Tan, Alan D. L. Sihoe, Lunxu Liu, Diego Gonzalez-Rivas
Yardımcı Editörler: Chia-Chuan Liu, Chun Chen, Guibin Qiao, Yaxing Shen
Çeviri Editörleri: Akif Turna, Kamil Kaynak

AME Publishing Company

ASVIDE AME Surgical Video Database

www.amegroups.com

AME Yayın Şirketi

Room C 16F, Kings Wing Plaza 1, NO. 3 on Kwan Street, Shatin, NT, Hong Kong

Bilgi için: www.amegroups.com
Daha fazla bilgi için iletişim adresi: books@amegroups.com
Copyright © AME Publishing Company. Tüm hakları saklıdır.

Bu kitap telif hakları yasası ile korunmaktadır. Kitabın herhangi bir bölümünün ya da tamamının AME Yayın Şirketinin yazılı izni olmadan basılması veya kullanılması yasaktır.

İlk Baskı: 2018
AME Yayın Şirketi'nde basılmıştır.

Editörler: Lijie Tan, Alan D. L. Sihoe, Lunxu Liu, Diego Gonzalez-Rivas

UNİPORTAL VİDEO YARDIMLI GÖĞÜS CERRAHİSİ (Hardback)

ISBN: 978-988-79496-3-3

AME Yayın Şirketi, bu kitapta yer alan harici veya üçüncü parti internet sitelerine ait URL'lerin doğruluğu veya sebatından sorumlu olmayıp, internet sitelerinde yer alan içeriklerin doğru ve uygun bir biçimde korunacağını garanti etmemektedir.

Bu kitapta yer alan tavsiye ve görüşler tamamen yazara aittir ve AME Yayın Şirketi'nin görüş ve uygulamalarını yansıtmayabilir. AME Yayın Şirketi, bu kitapta yer alan bilgilerin uygunluğu hakkında herhangi bir beyanda bulunmamaktadır ve içerik ile ilgili olarak açık veya gizli, AME Yayın Şirketi tarafından sağlanan herhangi bir onay ve öneri yoktur.

Teşekkürler

Kapak resmi için

Zhijing Xu

Shanghai Jiaotong Üniversitesi Tıp Fakültesi

ONURSAL EDİTÖR

Gaetano Rocco
Pascale Vakfı Ulusal Kanser Enstitüsü, Göğüs Cerrahisi ve Onkolojisi Departmanı, Göğüs Cerrahisi Bölümü, Naples, İtalya

EDİTÖRLER

Lijie Tan
Fudan Üniversitesi Zhongshan Hastanesi, Göğüs Cerrahisi Bölümü, Shanghai 200032, Çin

Alan D. L. Sihoe
Hong Kong Üniversitesi The Li Ka Shing Tıp Fakültesi Queen Mary Hastanesi, Cerrahi Departmanı, Göğüs Kalp ve Damar Cerrahisi Bölümü, Hong Kong 999077, Çin

Lunxu Liu
Schiuan Üniversitesi West China Hastanesi, Göğüs Cerrahisi Departmanı, Chengdu 610041, Çin

Diego Gonzalez-Rivas
Coruña Üniversitesi Hastanesi, Göğüs Cerrahisi Departmanı, Coruña, İspanya; Minimal İnvazif Göğüs Cerrahisi Ünitesi (UCTMI), Coruña, İspanya

YARDIMCI EDİTÖRLER

Chia-Chuan Liu
Ulusal Yang-Ming Üniversitesi Tıp Fakültesi, Taipei 112, Tayvan; Koo-Vakfı Sun Yat-Sen Kanser Merkezi, Cerrahi Departmanı, Göğüs Cerrahisi Bölümü, Taipei, Tayvan

Chun Chen
Fujian Tıp Üniversitesi Kamu Hastanesi, Göğüs Cerrahisi Departmanı, Fuzhou 350001, Çin

Guibin Qiao
P.L.A. Guangzhou Komutanlığı Genel Hastanesi, Göğüs Cerrahisi Departmanı, Guangzhou 510010, Çin

Yaxing Shen
Fudan Üniversitesi Zhongshan Hastanesi, Göğüs Cerrahisi Bölümü, Shanghai 200032, Çin

Yuming Zhu
Shanghai Akciğer Hastanesi, Göğüs Cerrahisi Departmanı, Shanghai 200032, Çin

YAZARLAR

Vincenzo Ambrogi
Policlinico Tor Vergata Üniversitesi, Göğüs Cerrahisi Departmanı, Roma, İtalya

Marco Anile
Roma Sapienza Üniversitesi, Göğüs Cerrahisi Bölümü, Roma, İtalya

Javier Aragón
Asturias Üniversitesi Merkez Hastanesi, Göğüs Cerrahisi Departmanı, Oviedo, İspanya

Harun Badakhshi
Berlin Charité Tıp Üniversitesi, Radyasyon Onkolojisi Departmanı, Berlin, Almanya

Benno Baschwitz
Alicante Üniversitesi Genel Hastanesi, Göğüs Cerrahisi Servisi, İspanya

Sergio Bolufer
S. Croce e Carle Hastanesi, Göğüs Cerrahisi Bölümü, Cunco, İtalya

Luca Bertolaccini
Alicante Üniversitesi Genel Hastanesi, Göğüs Cerrahisi Servisi, İspanya

Alessandro Brunelli
St. James's Üniversitesi Hastanesi, Göğüs Cerrahisi Departmanı, Leeds, İngiltere

Carolina Carillo
Roma Sapienza Üniversitesi, Göğüs Cerrahisi Departmanı, Roma, İtalya

Alberto Centeno
Coruña Üniversitesi Hastanesi, Teknoloji Merkezi, Coruña, İspanya

Chun Chen
Fujian Tıp Üniversitesi Kamu Hastanesi, Göğüs Cerrahisi Departmanı, Fuzhou 350001, Çin

Tiziano De Giacomo
Roma Sapienza Üniversitesi, Göğüs Cerrahisi Departmanı, Roma, İtalya

Mercedes de la Torre
Coruña Üniversitesi Hastanesi, Göğüs Cerrahisi Departmanı, Coruña, İspanya; Minimal İnvazif Göğüs Cerrahisi Ünitesi (UCTMI), Coruña, İspanya

María Delgado Roel
Coruña Üniversitesi Hastanesi, Göğüs Cerrahisi Departmanı, Coruña, İspanya

Daniele Diso
Roma Sapienza Üniversitesi, Göğüs Cerrahisi Departmanı, Roma, İtalya

Mingxiang Feng
Fudan Üniversitesi Zhongshan Hastanesi, Göğüs Cerrahisi Departmanı, Shanghai 200032, Çin

Ricardo Fernandez
Coruña Üniversitesi Hastanesi, Göğüs Cerrahisi Departmanı, Coruña, İspanya; Minimal İnvazif Göğüs Cerrahisi Ünitesi (UCTMI), Coruña, İspanya

Lucía Méndez Fernández
Coruña Üniversitesi Hastanesi, Göğüs Cerrahisi Departmanı, Coruña, İspanya

Ricardo Fernández Prado
Coruña Üniversitesi Hastanesi, Göğüs Cerrahisi Departmanı, Coruña, İspanya

Eva María Fieira Costa
Coruña Üniversitesi Hastanesi, Göğüs Cerrahisi Departmanı, Coruña, İspanya

Carlos Galvez
Alicante Üniversitesi Genel Hastanesi, Göğüs Cerrahisi Servisi, İspanya

Diego Gonzalez-Rivas
Coruña Üniversitesi Hastanesi, Göğüs Cerrahisi Departmanı, Coruña, İspanya; Minimal İnvazif Göğüs Cerrahisi Ünitesi (UCTMI), Coruña, İspanya

Chenglin Guo
Schiuan Üniversitesi West China Hastanesi, Göğüs Cerrahisi Departmanı, Chengdu 610041, Çin

Zhaohui Guo
Fujian Tıp Üniversitesi Kamu Hastanesi, Göğüs Cerrahisi Departmanı, Fuzhou 350001, Çin

Zhe He
P.L.A. Guangzhou Komutanlığı Genel Hastanesi, Göğüs Cerrahisi Departmanı, Guangzhou 510010, Çin

Melanie Helmig
Berlin Tıp Üniversitesi Charité Göğüs Cerrahisi Uzmanlık Merkezi, Berlin, Almanya

Jinwook Hwang
Kore Üniversitesi Tıp Fakültesi, Ansan Hastanesi, Göğüs Kalp ve Damar Cerrahisi Departmanı, Ansan, Güney Kore

Mahmoud Ismail
Berlin Tıp Üniversitesi Charité Göğüs Cerrahisi Uzmanlık Merkezi, Berlin, Almanya

Dong Jun Kim
Kore Üniversitesi Tıp Fakültesi Ansan Hastanesi, Anesteziyoloji ve Ağrı Departmanı, Ansan, Güney Kore

Cheng-Gang Lei
Fujian Tıp Üniversitesi Kamu Hastanesi, Göğüs Cerrahisi Departmanı, Fuzhou 350001, Çin

Mingqiang Liang
Fujian Tıp Üniversitesi Kamu Hastanesi, Göğüs Cerrahisi Departmanı, Fuzhou 350001, Çin

Hu Liao
Schiuan Üniversitesi West China Hastanesi, Göğüs Cerrahisi Departmanı, Chengdu 610041, Çin

Ming Liao
P.L.A. Guangzhou Komutanlığı Genel Hastanesi, Göğüs Cerrahisi Departmanı, Guangzhou 510010, Çin

Chen-Sung Lin
Ulusal Yang-Ming Üniversitesi Tıp Fakültesi, Taipei 112, Tayvan; Koo-Vakfı Sun Yat-Sen Kanser Merkezi, Göğüs Cerrahisi Bölümü, Taipei, Tayvan; Sağlık Bakanlığı Taipei Hastanesi, Cerrahi Departmanı, Göğüs Cerrahisi Bölümü, New Taipei City, Tayvan

Feng Lin
Schiuan Üniversitesi West China Hastanesi, Göğüs Cerrahisi Departmanı, Chengdu 610041, Çin

Francisco Lirio
Alicante Üniversitesi Genel Hastanesi, Göğüs Cerrahisi Servisi, İspanya

Chao-Yu Liu
Ulusal Yang-Ming Üniversitesi Tıp Fakültesi, Taipei 112, Tayvan; Koo-Vakfı Sun Yat-Sen Kanser Merkezi, Göğüs Cerrahisi Bölümü, Taipei, Tayvan

Chia-Chuan Liu
Ulusal Yang-Ming Üniversitesi Tıp Fakültesi, Taipei 112, Tayvan; Koo-Vakfı Sun Yat-Sen Kanser Merkezi, Göğüs Cerrahisi Bölümü, Taipei, Tayvan

Chengwu Liu
Schiuan Üniversitesi West China Hastanesi, Göğüs Cerrahisi Departmanı, Chengdu 610041, Çin

Lunxu Liu
Schiuan Üniversitesi West China Hastanesi, Göğüs Cerrahisi Departmanı, Chengdu 610041, Çin

Yi Liu
Yichun City Kamu Hastanesi, Göğüs Kalp ve Damar Cerrahisi Departmanı, Yichun 336028, Çin

Yan Liu
P.L.A. Guangzhou Komutanlığı Genel Hastanesi, Göğüs Cerrahisi Departmanı, Guangzhou 510010, Çin

Lin Ma
Schiuan Üniversitesi West China Hastanesi, Göğüs Cerrahisi Departmanı, Chengdu 610041, Çin

Juan Jose Mafe
Alicante Üniversitesi Genel Hastanesi, Göğüs Cerrahisi Servisi, İspanya

Sara Mantovani
Roma Sapienza Üniversitesi, Göğüs Cerrahisi Departmanı, Roma, İtalya

Jiandong Mei
Schiuan Üniversitesi West China Hastanesi, Göğüs Cerrahisi Departmanı, Chengdu 610041, Çin

Lucia Mendez
Coruña Üniversitesi Hastanesi, Göğüs Cerrahisi Departmanı, Coruña, İspanya

Too Jae Min
Kore Üniversitesi Tıp Fakültesi Ansan Hastanesi, Anesteziyoloji ve Ağrı Departmanı, Ansan, Güney Kore

Tommaso Claudio Mineo
Policlinico Tor Vergata Üniversitesi, Göğüs Cerrahisi Departmanı, Roma, İtalya

Jose Navarro-Martinez
Alicante Üniversitesi Genel Hastanesi, Anestezi Servisi, İspanya

Jens Neudecker
Berlin Tıp Üniversitesi Charité Göğüs Cerrahisi Uzmanlık Merkezi, Berlin, Almanya

Calvin S. H. Ng
Hong Kong Çin Üniversitesi Göğüs Kalp ve Damar Cerrahisi Bölümü, Shatin, NT, Hong Kong, Çin

Ilaria Onorati
Roma Sapienza Üniversitesi, Göğüs Cerrahisi Departmanı, Roma, İtalya

Marina Paradela de la Morena
Clinic Hastanesi, Göğüs Cerrahisi Departmanı, Barcelona, İspanya

Miriam Patella
Roma Sapienza Üniversitesi, Göğüs Cerrahisi Departmanı, Roma, İtalya

Ylenia Pecoraro
Roma Sapienza Üniversitesi, Göğüs Cerrahisi Departmanı, Roma, İtalya

Xiufan Peng
P.L.A. Guangzhou Komutanlığı Genel Hastanesi, Göğüs Cerrahisi Departmanı, Guangzhou 510010, Çin

Itzell Pérez Méndez
Astruieas Üniversitesi Merkez Hastanesi, Göğüs Cerrahsi Departmanı, Oviedo, İspanya

Qiang Pu
Schiuan Üniversitesi West China Hastanesi, Göğüs Cerrahisi Departmanı, Chengdu 610041, Çin

Guibin Qiao
P.L.A. Guangzhou Komutanlığı Genel Hastanesi, Göğüs Cerrahisi Departmanı, Guangzhou 510010, Çin

Zhan-Peng Rao
Ji'nan Üniversitesi Tıp Fakültesi Shenzhen Kamu Hastanesi, İkinci Hastane, Shenzhen 518020, Çin

Erino A. Rendina
Roma Sapienza Üniversitesi, Göğüs Cerrahisi Departmanı, Roma, İtalya; Roma Sapienza Üniversitesi Eleonora Lorillard Spencer Cenci Vakfı, Roma, İtalya

Maria Jesus Rivera
Alicante Üniversitesi Genel Hastanesi, Anestezi Servisi, İspanya

Joaquin Roca
Alicante Üniversitesi Genel Hastanesi, Anestezi Servisi, İspanya

Gaetano Rocco
Pascale Vakfı, Ulusal Kanser Enstitüsü, Göğüs Cerrahisi ve Onkolojisi Departmanı, Göğüs Cerrahisi Bölümü, Naples, İtalya

Jens C. Rückert
Charité Berlin Tıp Üniversitesi, Radyasyon Onkolojisi Bölümü, Berlin, Almanya

Emanule Russo
Roma Sapienza Üniversitesi, Göğüs Cerrahisi Departmanı, Roma, İtalya

Michele Salati
Birleşik Ancona Hastanesi, Göğüs Cerrahisi Bölümü, İtalya

Yaxing Shen
Fudan Üniversitesi Zhongshan Hastanesi, Göğüs Cerrahisi Departmanı, Shanghai 200032, Çin

Chih-Hsun Shih
Ulusal Yang-Ming Üniversitesi Tıp Fakültesi, Taipei 112, Tayvan; Koo-Vakfı Sun Yat-Sen Kanser Merkezi, Göğüs Cerrahisi Bölümü, Taipei, Tayvan

Jae Seung Shin
Kore Üniversitesi Tıp Fakültesi Ansan Hastanesi, Göğüs Kalp ve Damar Cerrahisi Departmanı, Ansan, Güney Kore

Alan D. L. Sihoe
Hong Kong Üniversitesi The Li KA Shing Tıp Fakültesi, Cerrahi Departmanı, Göğüs Kalp ve Damar Cerrahisi Bölümü, Hong Kong 999077, Çin

Kai Su
P.L.A. Guangzhou Komutanlığı Genel Hastanesi, Göğüs Cerrahisi Departmanı, Guangzhou 510010, Çin

Marc Swierzy
Berlin Tıp Üniversitesi Charité Göğüs Cerrahisi Uzmanlık Merkezi, Berlin, Almanya

Lijie Tan
Fudan Üniversitesi Zhongshan Hastanesi, Göğüs Cerrahisi Departmanı, Shanghai 200032, Çin

Yong Tang
P.L.A. Guangzhou Komutanlığı Genel Hastanesi, Göğüs Cerrahisi Departmanı, Guangzhou 510010, Çin

Alberto Terzi
S. Croce e Carle Hastanesi, Göğüs Cerrahisi Bölümü, Cuneo, İtalya

Federico Venuta
Roma Sapienza Üniversitesi, Göğüs Cerrahisi Departmanı, Roma, İtalya; Roma Sapienza Üniversitesi Eleonora Lorillard Spencer Cenci Vakfı, Roma, İtalya

Andrea Viti
S. Croce e Carle Hastanesi, Göğüs Cerrahisi Bölümü, Cuneo, İtalya

Guang-Suo Wang
Ji'nan Üniversitesi Tıp Fakültesi Shenzhen Kamu Hastanesi, İkinci Hastane, Shenzhen 518020, Çin

Zheng Wang
Ji'nan Üniversitesi Tıp Fakültesi Shenzhen Kamu Hastanesi, İkinci Hastane, Shenzhen 518020, Çin

Jian Wang
Ji'nan Üniversitesi Tıp Fakültesi Shenzhen Kamu Hastanesi, İkinci Hastane, Shenzhen 518020, Çin

Hao Wang
Fudan Üniversitesi Zhongshan Hastanesi, Göğüs Cerrahisi Departmanı, Shanghai 200032, Çin

Qun Wang
Fudan Üniversitesi Zhongshan Hastanesi, Göğüs Cerrahisi Departmanı, Shanghai 200032, Çin

Weidong Wu
Fujian Tıp Üniversitesi Kamu Hastanesi, Göğüs Cerrahisi Departmanı, Fuzhou 350001, Çin

Yong Xi
Fudan Üniversitesi Zhongshan Hastanesi, Göğüs Cerrahisi Departmanı, Shanghai 200032, Çin

Haiping Xiao
P.L.A. Guangzhou Komutanlığı Genel Hastanesi, Göğüs Cerrahisi Departmanı, Guangzhou 510010, Çin

Jin-Bao Xie
Fujian Tıp Üniversitesi Kamu Hastanesi, Göğüs Cerrahisi Departmanı, Fuzhou 350001, Çin

Guobing Xu
Fujian Tıp Üniversitesi Kamu Hastanesi, Göğüs Cerrahisi Departmanı, Fuzhou 350001, Çin

Yiwen Xuan
P.L.A. Guangzhou Komutanlığı Genel Hastanesi, Göğüs Cerrahisi Departmanı, Guangzhou 510010, Çin

Zhuohua Zhang
P.L.A. Guangzhou Komutanlığı Genel Hastanesi, Göğüs Cerrahisi Departmanı, Guangzhou 510010, Çin

Bin Zheng
Fujian Tıp Üniversitesi Kamu Hastanesi, Göğüs Cerrahisi Departmanı, Fuzhou 350001, Çin

Wei Zheng
Fujian Tıp Üniversitesi Kamu Hastanesi, Göğüs Cerrahisi Departmanı, Fuzhou 350001, Çin

Jiantao Zheng
Fujian Tıp Üniversitesi Kamu Hastanesi, Göğüs Cerrahisi Departmanı, Fuzhou 350001, Çin

Yong Zhu
Fujian Tıp Üniversitesi Kamu Hastanesi, Göğüs Cerrahisi Departmanı, Fuzhou 350001, Çin

Qihang Zhu
P.L.A. Guangzhou Komutanlığı Genel Hastanesi, Göğüs Cerrahisi Departmanı, Guangzhou 510010, Çin

Çeviri Editörleri

Akif Turna
İstanbul Üniversitesi-Cerrahpaşa Cerrahpaşa Tıp Fakültesi Göğüs Cerrahisi Anabilim Dalı, İstanbul

Kamil Kaynak
İstanbul Üniversitesi-Cerrahpaşa Cerrahpaşa Tıp Fakültesi Göğüs Cerrahisi Anabilim Dalı, İstanbul

Çevirenler

Ezel Erşen
İstanbul Üniversitesi Cerrahpaşa Tıp Fakültesi Göğüs Cerrahisi Anabilim Dalı, İstanbul

Hasan Volkan Kara
İstanbul Üniversitesi Cerrahpaşa Tıp Fakültesi Göğüs Cerrahisi Anabilim Dalı, İstanbul

Bengisu Güner
Acıbadem Üniversitesi Tıp Fakültesi

Serdar Evman
Süreyyapaşa Göğüs Hastalıkları ve Göğüs Cerrahisi Eğitim ve Araştırma Hastanesi Göğüs Cerrahisi Bölümü

Gökhan Ergene
Maslak Acıbadem Hastanesi Göğüs Cerrahisi Kliniği

Burcu Kılıç
İstanbul Üniversitesi Cerrahpaşa Tıp Fakültesi Göğüs Cerrahisi Anabilim Dalı, İstanbul

Mehlika İşcan
İstanbul Üniversitesi Cerrahpaşa Tıp Fakültesi Göğüs Cerrahisi Anabilim Dalı, İstanbul

Erdal Okur
Acıbadem Üniversitesi Tıp Fakültesi Göğüs Cerrahisi Anabilim Dalı

İsmail Sarbay
İstanbul Üniversitesi Cerrahpaşa Tıp Fakültesi Göğüs Cerrahisi Anabilim Dalı, İstanbul

Çeviri Kontrolü: Melek Ağkoç

Önsöz

Tek porttan yapılan video yardımlı göğüs cerrahisi (VYGC), son 10 yıldır, minimal invazif göğüs cerrahisinde devrimsel bir değişikliğe yol açmıştır. Her ne kadar, bu yaklaşımın standart olarak 3 port ile yapılan VYGC veya açık cerrahi yöntem ile karşılaştırıldığı çalışmaların bulguları bekleniyor olsa da, bu yöntem cerrahlar tarafından giderek daha çok benimsenmekte, bu yaklaşıma olan ilgide bir azalma görülmemektedir. Vücud ile psikolojik bütünlüğü sağlamaktan(Vücud enerjisi;Çi), günlük işlere daha çabuk dönmeye, tek bir insizyon yapıldığı için ağrısız bir ameliyat sağlamaya kadar bir çok yarar getirenbu yaklaşım, hızla öğretilebilmekte ve öğrenilen bu girişim güvenle yapılabilebilmektedir. Aslında, tek porttan yapılan VYGC, ilk başlarda, hastaları çok hızlı olarak taburcu etmeyi sağlayan mükemmel bir teknik olarak düşünülmüş idi. Bu düşünüş ile uyumlu olacak şekilde, son yıllardaki gelişmeler ile, tek porttan uygulanan VYGC, tanı ya da tedavi amacı ile hasta entübe edilmeden, hatta hasta uyanık iken de yapılabilmektedir. Tek porttan yapılan VYGC ile ilgili olan ve Dr. Tan, Sihoe ve Liu tarafından editörlüğü yapılan bu kitap, teorik prensipler, teknik ipuçları ve tek porttan yapılan VYGC'nin güncel endikasyonları hakkında önemli bir kaynak niteliğindedir. Bu kitapta bölüm yazarlığı yapmış olan yazarların sayısına baktığımızda dahi, bu yaklaşıma karşı tüm dünyada duyulan ilgiyi ispatlamaya yeterlidir. Günümüzde standart cerrahi yöntemler ile yapılıp, tek porttan uygulanan VYGC ile yapılamayan bir işlem nerede ise yoktur. Günümüzdeki çalışan hiç bir cerrahi birim artık, tek porttan yapılan VYGC'nin rolünü inkar edemez ve bu kitap gibi kitaplar, yakında çıkacak olan ve bu yaklaşımı destekleyecek kanıtlar ile birlikte, tek port felsefesi tüm dünyada genel bir yaklaşım haline gelebilecektir.

Gaetano Rocco, MD, FRCSEd, FETCS, FCCP
Göğüs Cerrahisi ve Medikal Onkoloji Departmanı, Göğüs Cerrahisi Bölümü,
Ulusal Kanser Enstitüsü, Pascale Vakfı, IRCCS, Naples, İtalya
Telefon: +390815903262
Faks: +390815903823
E-posta: g.rocco@istitutotumori.na.it

Giriş

Bir işin yapılamayacağını söyleyenler, zaten onu yapanları engellememeli.
(Çoğu kaynakta George Bernard Shaw'a ait olduğu belirtilen söz)

Göğüs cerrahisinde gereksiz ve anlamsız kesintiler sık olmuştur. Akciğer rezeksiyonları sonrasında 2 göğüs dreni koyulmasını belirtenler, yıllardır tek göğüs dreni koyan hatta hiç göğüs tüpü kullanmayan cerrahları engellemeyi başaramamıştır. Lenf nodu örneklemesini önerenler, sistematik lenf nodu diseksiyonunun güvenilir ve avantajlı olduğunun gösterilmesini engelleyememiştir. Yakın dönemde ise, lobektominin üstünlüğünü savunanlar, bir grup hastada segmentektominin de etkin olduğunun ispatlanmasına mani olamamıştır.

Belki de, uzmanlık alanımızdaki en büyük kesinti, video yardımlı göğüs cerrahisinin(VYGC), bir zamanların heybetli açık torakotomisi ile engellenmeye çalışılmasıdır. Meslek hayatları boyunca torakotomi yapan cerrahlar için, VYGC, 20. yüzyılın son 10 yılında gelen tatsız bir şok etkisi yaratmıştır. Minimal invazif yaklaşım, göğüs cerrahisinin nasıl yapılması gerektiği ile ilgili bir çok derin inanışı geçersiz kılmıştır. VYGC, beklendiği gibi, bir çok tutucu kişi tarafından çok şiddetli şekillerde eleştirilmiştir. VYGC'nin değerini kanıtlayabilmesi, ancak, yıllar süren bir çok yenilikçi ve bu konuya adanmış klinik çalışma ile mümkün olmuştur. Günümüzde, standart çok port ile uygulanan VYGC, uzmanlık alanımızın esas bir işlemi haline gelmiştir ve bir çok göğüse ait hastalıkta ve erken evre akciğer kanserinde özellikle tercih edilen bir yaklaşım olarak kabul edilmektedir.

Günümüzde, tutucu güçlerin tekrar eskiye dönmeyi istemelerine neden olacak yeni bir mücadele başlamıştır: Tek porttan yapılan VYGC.

Eğer, torakotominin ağır travmasından daha az travmaya neden olan VYGC'ye geçiş iyi bir yaklaşım ise, cerrahi müdahale şeklini daha da küçülterek tek portlu yaklaşıma geçmek daha iyi olmalıdır. VYGC tekniğindeki bu tek port yaklaşımı, günümüzde Göğüs Cerrahisindeki en çok konuşulan konu olmuştur. Geçtiğimiz on yıl içinde, bu yaklaşım, küçük işlemler için izlenecek bir müdahale şeklinden, akciğer kanseri ameliyatları ve hatta 'sleeve' rezeksiyonlar gibi major ameliyatlar için bile uygulanabilecek bir cerrahi yöntem haline gelmiştir.

Bununla birlikte, bu yeni gelişim, tüm eski hocaları takip edenler tarafından kabul görmemiştir. Tek porttan yapılan VYGC, sadece torakotomi taraftarı olan cerrahlar tarafından değil, çok porttan yapılan VYGC'yi uygulayan kişiler tarafından da şüphe ile karşılamıştır. Kaderin garip bir cilvesi olarak, çok porttan VYGC uygulayan cerrahlar, daha önce torakotomi taraftarı cerrahlar tarafından eleştirilir iken, şimdi bu cerrahlar, tek porttan uygulanan VYGC'yi eleştirir hale gelmiştir. Bu direncin arkasındaki neden ne olur ise olsun, tek port cerrahlarının, nesnel, sağlam veriler ile şüpheleri dağıtması, hem göğüs cerrahisi hem de hastalar için yararlı olacaktır. Bu engelleri kaldırmak için, Tek porttan yapılan VYGC'nin savunucuları, 20 yıl kadar önce standart çok porttan yapılan VYGC'yi ortaya çıkaranların yaptığını yapmalı ve tek port metodunun, güvenli, yapılabilir, etkin ve çok port VYGC'ye görece avantajlı olduğunu ortaya koyacak sağlam klinik verilerini elde etmelidir.

Bu kitap, Göğüs Cerrahisinde Tek porttan yapılan VYGC'nin kesin verilerini içermemektedir. Bu yaklaşım, henüz oldukça yenidir. Bu kitabın yazıldığı zamanlarda, 'Tek porttan uygulanan VYGC'yi uygulamak gerekir' demek için yeterli kanıt bulunmamaktadır.

Bunun yerine, bu kitap, tek porttan uygulanan VYGC'nin 'yapılabileceğini' ve bunun güvenli olduğunu bildirmektedir.

Bu kitabın sayfalarında, dünyanın önde gelen uzmanları, tek porttan uygulanan VYGC ile ilgili engin deneyimlerini sunmuştur. Kitapta, tek port metodunun geliştirilmesindeki felsefi yaklaşımlar ve bu metodun teorik yararlarından bu yaklaşımın nasıl uygulandığına kadar bir çok içerik bulunmaktadır. Tek porttan uygulanan cerrahinin küçük girişimler için kullanılmasından zor ameliyatların bu yolla yapılmasına dek bir çok yaklaşımdan bahsedilmektedir. Buna ek olarak, kitapta, dünyanın bir çok yerinde bu tekniği uygulayan cerrahların deneyimleri yer almaktadır. Böylece, bu yaklaşımın, sadece, bir kaç çok yetenekli ve sihirli işler yapan cerrahın marifeti değil, ilgilenen herkes tarafından yapılabilen ve öğretilebilen bir cerrahi yaklaşım şekli olduğu anlaşılmaktadır.

Bu kitap, okuyuculara, tek porttan uygulanan VYGC'ye başlayanlar için de temel öğrenim ve becerileri sunmaktadır. Bu kitapta yazıları bulunan yazarların deneyimlerini anlayarak, okuyucuların, hastalarına sistematik ve güvenli bir cerrahi uygulamaları mümkün olabilir. Kitap, günümüzdeki tek porttan yapılan cerrahinin liderlerinin yöntem hakkındaki öğretilerini sunarak, bu konuda, tek porttan uygulanan VYGC'de

referans olabilmeyi de hedeflemiştir. Sunulan standartlar, bu metodu uygulayanlar tarafından tam olarak sağlanmalı ve hatta gelecekte geçilmelidir.

Son olarak, bu kitap, daha çok göğüs cerrahının tek porttan uygulanan VYGC'yi öğrenmesini sağlayacaktır. Bir çok kişi bu metodu güven ile uyguladığında, bu yaklaşım için 'yapılamaz' diyenler, sonunda engellemekten vazgeçeceklerdir.

Lijie Tan, MD
Fudan Üniversitesi Zhongshan Hastanesi, Göğüs Cerrahisi Departmanı, Shanghai, Çin

Alan D. L. Sihoe, MBBChir, MA (Cantab), FRCSEd (CTh), FCSHK, FHKAM (Surgery), FCCP
Hong Kong Üniversitesi, The Li Ka Shing Tıp Fakültesi, Queen Mary Hastanesi, Cerrahi Departmanı, Göğüs Kalp ve Damar Cerrahisi Bölümü, Hong Kong, Çin

Lunxu Liu, MD
Sichuan Üniversitesi, Batı Çin Hastanesi, Göğüs Cerrahisi Departmanı, Chengdu, Çin

Diego Gonzalez-Rivas, MD, FECTS
Coruña Üniversitesi Hastanesi, Göğüs Cerrahisi Departmanı, Xubias, Coruña, İspanya

Çeviri Editöründen Önsöz

Göğüs cerrahisindeki gelişmeler, 1940'lardan sonra gösterdiği önemli gelişmelere 'Büyük cerrah büyük insizyon yapar' aforizması eşiliğinde ve bu konudaki büyük ilerlemeler ile devam etmiştir. Bu döneme akciğer nakli, trakea rezeksiyonları, genişletilmiş akciğer ameliyatları gibi ilerlemeler damgasını vurmuştur.

Bu ilerleme dönemi 1990'lardaki 'videotorakoskopik' cerrahi devrimi ile bambaşka bir noktaya doğru evrilmiş, 2000'li yıllarda minimal invazif cerrahi ile hemen hemen tüm ameliyatların yapılabileceği anlaşılmıştır. 2010'lu yıllar ise, videotorakoskopik cerrahinin bir başka sıçrama yaptığı 'uniportal' videotorakoskopik cerrahinin parladığı bir dönem haline gelmiştir.

İşte, Türkçe'ye kazandırmaya çalıştığımız bu kitapta, uniportal cerrahi yaklaşımın nerede ise tüm göğüs cerrahisi ameliyatlarında kullanılabileceğine ilişkin eğitsel ve akademik bilgiler derlenmiştir.

Şahsen, göğüs cerrahisinde bundan bir sonra gerçekleşecek olan sıçramanın, tek porttan yapılan cerrahinin robotik cerrahi ve servikal insizyon gibi farklı insizyonlardan uygulanmasının hatta insizyonsuz gerçekleştirilebileceğinin gösterileceği bir dönem şeklinde olabileceğini düşünüyorum.

Çevirileri yapan tüm meslektaşlarıma en içten duygular ile teşekkür ederim. Kitapta, ingilizce VATS olarak kullandığımız kısaltmanın, makaleleleri yazan yazarların tercihine bağlı olarak 'Video Yardımlı Torakoskopik Cerrahi' (VYTC) veya Video Yardımlı Göğüs Cerrahisi (VYGC) olarak yer aldığını göreceksiniz. İngilizce literatürde de bir fikir birliği olmayan bu konuda yazarların tercihlerine sadık kalmayı tercih ettik. Ancak, yine de bu kısaltmanın türkçesinin 'Video Yardımlı Göğüs Cerrahisi' olması gerektiğini düşünmekteyim. Burada çevirmeye çalıştığımız bilgilerin yararlı ve ilham verici olması dileklerimle…

Akif Turna
İstanbul Üniversitesi-Cerrahpaşa Cerrahpaşa Tıp Fakültesi Göğüs Cerrahisi Anabilim Dalı, İstanbul
Telefon: 0212 414 3327
Faks:0216 411 6651
Eposta: aturna@istanbul.edu.tr

İçindekiler

Teşekkürler

Yazarlar

Önsöz

Giriş

Çeviri Editöründen Önsöz

Genel Özellikler

1 **Minimal İnvazif Göğüs Cerrahisinin Evrimi: Tek Portlu Torakoskopik Cerrahinin Pratikteki Uygulamaları**
Alan D.L. Sihoe

13 **Uniportal Video Yardımlı Göğüs Cerrahisi, Kazanımlar ve Potansiyeller**
Michele Salati, Gaetano Rocco

17 **Geleneksel Video-Yardımlı Torakoskopik Lobektomiden Tek Porta: Evrimin Arkasındaki Hikaye**
Diego Gonzalez-Rivas, Eva Fieira, Maria Delgado, Lucía Mendez, Ricardo Fernandez, Mercedes de la Torre

22 **Uniportal VYGC'nin Geometrik Özellikleri**
Luca Bertolaccini, Gaetano Rocco, Andrea Viti, Alberto Terzi

25 **Uniportal Video-Yardımlı Torakoskopik Lenf Nodu Diseksiyonu**
María Delgado Roel, Eva María Fieira Costa, Diego González-Rivas, Lucía Méndez Fernández, Ricardo Fernández Prado, Mercedes de la Torre

28 **Video Yardımlı Uniportal Torakoskopik Cerrahi Komplikasyonlarının Yönetimi**
Ricardo Fernández Prado, Eva Fieira Costa, María Delgado Roel, Lucía Méndez Fernández, Marina Paradela de la Morena, Mercedes de la Torre, Diego Gonzalez-Rivas

33 **Belirsiz İnterstisyel Akciğer Hastalıkları İçin Genel Anestezisiz VYT Biyopsi: inter-kostal Blok ile Uygulanan Tek-Port Yaklaşım ve Epidural Anestezi ile Uygulanan Üç-Port Tekniğinin Karşılaştırması**
Vincenzo Ambrogi, Tommaso Claudio Mineo

Dünyadaki Deneyimler

40 **Asya'da Tek Port VYGC**
Calvin S. H. Ng

45 **Akciğer Kanserinde Tek Porttan Yapılan Video Yardımlı Torakoskopik Cerrahi**
Chao-Yu Liu, Chen-Sung Lin, Chih-Hsun Shih, Chia-Chuan Liu

52 **Tek Port Video Yardımlı Torakoskopik Lobektomi: Zhonghshan Deneyimi**
Yaxing Shen, Yi Liu, Mingxiang Feng, Hao Wang, Lijie Tan, Yong Xi, Qun Wang

56 **Tek-Port Video Yardımlı Torakoskopik Cerrahi ile Akciğer Rezeksiyonu: Fujian Üniversitesi Union Hastanesi Deneyimleri**
Yong Zhu, Guobing Xu, Bin Zheng, Mingqiang Liang, Weidong Wu, Wei Zheng, Chun Chen

66 **Açık Cerrahiden Tek Portlu Video-Yardımlı Torakoskopik Lobektomiye Geçiş: Çin Guangzhou Askeri Hastanesi Genel Hastanesi Göğüs Cerrahisi Bölümündeki Deneyimin Adım Adım Gelişimi ve Geriye Dönük İlerleme**
Qihang Zhu, Haiping Xiao, Enwu Xu, Ming Liao, Yong Tang, Yiwen Xuan, Kai Su, Zhe He, Xiufan Peng, Zhuohua Zhang, Yan Liu, Guibin Qiao

77 **Tek Porttan Video Yardımlı Torakoskopik Cerrahi: Açık Cerrahiden Doğrudan Tek Porttan Girişime Geçiş**
Marco Anile, Daniele Diso, Sara Mantovani, Miriam Patella, Emanule Russo, Carolina Carillo, Ylenia Pecoraro, Ilaria Onorati, Tiziano De Giacomo, Erino A. Rendina, Federico Venuta

80 **Açık Cerrahiden Tek Porttan Yapılan VYGC'ye Geçiş: Asturias Deneyimi**
Javier Aragón, Itzell Pérez Méndez

86 **Tek Porttan Yapılan VYGC: İlk Alman Deneyimi**
Mahmoud Ismail, Melanie Helmig, Marc Swierzy, Jens Neudecker, Harun Badakhshi, Diego Gonzalez-Rivas, Jens C. Rückert

Lobektomi

91 **Hayvan Modelinde Tek Porttan Uygulanan Video-Yardımlı Torakoskopik Lobektomi**
Mercedes de la Torre, Diego Gonzalez-Rivas, Ricardo Fernández-Prado, María Delgado, Eva M. Fieira, Alberto Centeno

95 **Uniportal Video-Yardımlı Torakoskopik Lobektomi**
Diego Gonzalez-Rivas, Eva Fieira, Maria Delgado, Lucia Mendez, Ricardo Fernandez, Mercedes de la Torre

107 **Majör Akciğer Rezeksiyonlarında Tek Porttan Yapılan VYTC Tekniği**
Eva Fieira Costa, María Delgado Roel, Marina Paradela de la Morena, Diego Gonzalez-Rivas, Ricardo Fernandez-Prado, Mercedes de la Torre

112 **Uniportal Tam Video Yardımlı Sistematik Lenfadenektomili Torakoskopik Lobektomi**
Guang-Suo Wang, Zheng Wang, Jian Wang, Zhan-Peng Rao

117 **Küçük Hücreli Dışı Akciğer Kanserinde Tek Porttan ve Üç Porttan Yapılan Torakoskopik Lobektominin Erken Dönem Sonuçları**
Yong Zhu, Mingqiang Liang, Weidong Wu, Jiantao Zheng, Wei Zheng, Zhaohui Guo, Bin Zheng, Guobing Xu, Chun Chen

122 **Göğüs Cerrahisi: Tek-Porttan Yapılan Video-Yardımlı Torakoskopik Lobektomi**
Yong Zhu, Guo-Bing Xu, Cheng-Gang Lei, Jin-Bao Xie, Wei Zheng, Chun Chen

Sublobar Rezeksiyonlar

127 **Tek Porttan Yapılan Akciğer Wedge Rezeksiyonlarının Tarihi Ve Endikasyonları**
Gaetano Rocco

129 **Uniportal Video-Yardımlı Torakoskopik Anatomik Segmentektomi**
Diego Gonzalez-Rivas, Lucia Mendez, Maria Delgado, Eva Fieira, Ricardo Fernandez, Mercedes de la Torre

137 Tek Kesiden Yapılan Video-Yardımlı Torakoskopik Anatomik Segmentektomi
Diego Gonzalez-Rivas

140 Daha Önce Karşı Tarafa Lobektomi Uygulanmış Hastalarda Tek Porttan Yapılan Uyanık Akciğer Rezeksiyonlarının Yararları
Carlos Galvez, Jose Navarro-Martinez, Sergio Bolufer, Francisco Lirio, Juan Jose Mafe, Maria Jesus Rivera, Joaquin Roca, Benno Baschwitz

Pnömonektomi

144 Uniportal Video Yardımlı Torakoskopik Pnömonektomi
Diego Gonzalez-Rivas, Maria Delgado, Eva Fieira, Lucía Mendez, Ricardo Fernandez, Mercedes de la Torre

Rekonstrüksiyon

151 Uniportal Video Yardımlı Torakoskopik Sleeve Lobektomi ve Diğer Kompleks Rezeksiyonlar
Diego Gonzalez-Rivas, Eva Fieira, Maria Delgado, Mercedes de la Torre, Lucia Mendez, Ricardo Fernandez

158 Tek Port Video Yardımlı Torakoskopik Cerrahi ile Bronkovasküler Sağ Üst Lob Rekonstrüksiyonu
Diego Gonzalez-Rivas, Eva Fieira, Mercedes de la Torre, Maria Delgado

Gelecek

161 5 Yaşındaki Kız Çocuğuna, Sedasyon ve Lokal Anestezi Altında Entübe Etmeden Yapılan Tek Port Torakoskopi İşlemi
Jinwook Hwang, Too Jae Min, Dong Jun Kim, Jae Seung Shin

164 Bilateral Senkron Multipl Primer Lezyonlarda Tek-Evreli Uniportal VYTC Major Rezeksiyonlar
Chengwu Liu, Lin Ma, Feng Lin, Jiandong Mei, Qiang Pu, Hu Liao, Chenglin Guo, Lunxu Liu

168 Uniportal Torakoskopik Cerrahi İleri Evre Küçük Hücreli Dışı Akciğer Kanserinde Uygulanabilir Bir Yaklaşım Mıdır?
Diego Gonzalez-Rivas, Eva Fieira, Maria Delgado, Lucía Mendez, Ricardo Fernandez, Mercedes de la Torre

176 Akciğer Kanseri Cerrahisi İçin Yapılan Uniportal Çift-Sleeve Torakoskopik Lobektomi
Diego Gonzalez-Rivas, Maria Delgado, Eva Fieira, Ricardo Fernandez

179 Spontan Ventilasyon Altında Yapılan Tek Port Video Yardımlı Torakoskopik Sol Üst Lobektomi
Diego Gonzalez-Rivas, Ricardo Fernandez, Mercedes de la Torre, Cesar Bonome

181 Pnömotoraks ve İnterstisyel Akciğer Hastalığı İçin Uniportal VYTC
Michele Salati, Alessandro Brunelli

Minimal İnvazif Göğüs Cerrahisinin Evrimi: Tek Portlu Torakoskopik Cerrahinin Pratikteki Uygulamaları

Alan D.L. Sihoe

Hong Kong Üniversitesi, The Li Ka Shing Tıp Fakültesi, Queen Mary Hastanesi, Cerrahi Departmanı, Göğüs Kalp ve Damar Cerrahisi Bölümü, Hong Kong 999077, Çin

İletişim: Alan D. L. Sihoe. Hong Kong Üniversitesi, The Li Ka Shing Tıp Fakültesi, Queen Mary Hastanesi, Cerrahi Departmanı, Göğüs Kalp ve Damar Cerrahisi Bölümü, Hong Kong 999077, Çin. E-posta: adls1@hku.hk.

Özet: Minimal invazif cerrahinin tarihi devrim değil bir evrim şeklinde gelişmiştir. Göğüs Cerrahisi ameliyatlarının neden olduğu travmayı çok belirgin olarak azaltan Video-Yardımlı Göğüs Cerrahisi (VYGC, İng; 'VATS') kavramı yaklaşık 20 yıl önce ortaya çıktı. O zamandan itibaren bu yaklaşım şekli adım adım değişikliğe uğradı ve gelişti.İlk olarak portların bir 'beyzbol' dörtgeninin köşelerinde olacak şekilde açıldığı 3 portlu yaklaşımdan, 2 portluVYGC ya da 'iğneskopik' (İng;'Needlescopic') hale gelindi. Mantıklı ve giderek daha iyiyi amaçlayan gelişimler, göğüs cerrahları arasında önemli bir 'çalkalanmaya' da yol açmış olan 'tek portlu' (Uniportal) VYGC'ye evrildi. Bu evrilme süreci, cerrahların ameliyattaki yaklaşım, ustalaşma ve Uniportal VYGC'nin tüm yararlarını elde edebilme şeklini de değiştirdi. Bu makale, minimal invazif göğüs cerrahisinin evrilme sürecini, bu süreçten elde edilen dersleri ve elde edilen bilgilerin gelecekte göğüs cerrahisine olası katkılarını tartışmaktadır.

Anahtar kelimeler: Tek porttan uygulanan VYGC, torakoskopik cerrahi, video yardımlı torakoskopik cerrahi (VYGC), tek porttan uygulanan VYGC

Makaleyi görüntülemek için: http://dx.doi.org/10.3978/j.issn.2072-1439.2014.08.52

Evrim, Devrim Değil

Kuşkusuz, kuşağımızın göğüs cerrahisindeki en önemli gelişimi video-yardımlı göğüs cerrahisinin (VYGC; İng; 'VATS') gelişimidir (1,2). Geçtiğimiz 20 yıl içinde VYGC'nin torakotomi ile karşılaştırdıldığında, ağrıyı azalttığı, komplikasyonları azalttığı, ameliyat son-rası iyileşme hızını arttırdığı ve hayat kalitesini yükselttiği gösterildi (3,4). VYGC ile yapılan ameliyatlar, artık günümüzde yaygın olarak kabul görmekte ve 'yeni' veya 'yayılan' bir yaklaşım olarak görülmemektedir. VYGC, artık, hemen hemen tüm dünyada 'standart' bir yaklaşım olarak kabul edilmektedir.

Bununla birlikte, VYGC'nin ortaya çıkmasından sonra gelişimi yakın zamanda biraz yavaşlamış idi (4). Her ne kadar, son yıllarda adım adım birçok gelişme yaşanmış olsa da, 'yıllardır bir sonraki büyük gelişme' olarak isimlendirilecek bir sıçrama yaşanmadı. Bu neden ile, VYGC'deki gelişmelerin sonuna gelinip gelinmediği merak ediliyor idi.

Tek portlu VYGC, işte gelişim durgunluğunda yeni bir nefes olarak ortaya çıktı (5,6). Pek çok insan; geleneksel çok-portlu VYGC'den radikal bir adımla tek portlu VYGC'ye geçişi, muhtemelen, VYGC'nin çıkışından bu yana minimal invazif cerrahi adına atılan en büyük adım olarak görüyor.

Aslında bu tanımlama doğru değil. Tek port ile yapılan VYGC, sadece minimal invazif göğüs cerrahisinde bir sonraki adım olarak düşünülebilir. VYGC'nin son 20 yıldaki gelişimi düşünüldüğünde, tek port ile yapılan VYGC, oldukça heyecan verici bir ileri adım olarak tanımlanabilir.

'Evrim' ifadesi, son yıllarda tıp literatüründe çok sık olarak kullanılmaya başladı. Ancak, 'evrim' ile 'devrim' arasındaki ayrım, sadece bir kelime anlamı farkı değildir. Aslında, tek portlu VYGC'nin getirdiği evrim, çok önemli pratik değişiklikler vaat etmektedir. Bu makale, minimal invazif göğüs cerrahisinin tek portlu VYGC'ye uzanan evrimini ve bu evrimin cerrahların bu tekniği öğrenmesine nasıl katkıda bulunabileceğini özetlemektedir.

Minimal İnvazif Göğüs Cerrahisinin Kısa Tarihi

İnsanın göğüs kafesinde ameliyat yapmak için cerrahın 3 öğeyi ameliyatta konumlandırması gerekir: bir sağ el, bir sağ el ve içeri bakan bir çift göz (4). İki elin, sıkı interkostal aralığa yerleştirileebilmesi için, seçilen 2 kaburganın ameliyatın sürdüğü bir kaç saat süresince kenara çekilmesi (ekarte edilmesi) gerekir. Bu da ameliyat sırasında travmaya ve buna buna bağlı olarak ameliyat

© AME Publishing Company. Tüm hakları saklıdır.

sonrasında ağrı ve komplikasyona yol açar.

VYGC'de, yukarıda adı geçen 3 öğenin göğüste konumlandırılması prensibinden farklı bir prensip kullanılmaz. Ancak, sağ ve sol elin yerine cerrahi aletler, gözle direkt ameliyat alanının izlenmesi yerine de videotorakoskop kullanılır. Ameliyat, 3 küçük port ile kaburgaların arası açılmadan yapılır. VYGC ile aynı karmaşık ameliyatlar yapılabilir, ancak, kaburgaları ayırmak gerekmediğinden, cerrahi travma önemli ölçüde azalmış olur (1,2). Bu nedenle, VYGC, literatürde de çok net bir şekilde bildirilmiş olduğu gibi, ameliyat sonrası iyi sonuçların elde edilmesini sağlar.

Erken Dönem 3-Portlu VYGC

VYGC, 20 yıl önce tanımlandığında, tipik olarak 3 portun kullanıldığı, kaburgaların ayrılmadığı bir işlem olarak ifade edildi (1,2). VYGC lobektomi, 2 adet 10 mm'lik port ile lobu ameliyat sonrasında çıkartmak için açılan bir adet 3-6 cm uzunluğundaki 'kullanım' portu açılarak yapılır. Portları yerleştirmede kullanılan bu strateji, erken literatürde, beyzbolda sahadaki oyuncuların ve kalecilerin yerleşimine benzediği için 'beyzbol karosu' yerleşimi olarak adlandırıldı (*Şekil 1*,2). Cerrah, tipik olarak, beyzbolda 'ana kale'de 'tutucuya' bakan 'atıcı'nın yerinde konumlanır. Dolayısı ile, kamera için açılan port, karodaki 'ana kale' nin yerindedir. Bu yerleşimde ameliyattaki hedef lezyon, cerrahın gözünün tam karşısında yani 'ikinci kale' pozisyonunda olmalıdır. Diğer iki port, sağ el ve sol el ile kullanılan aletlerin yerleştirileceği ve 'ikinci' kaledeki lezyona buralardan müdahale edilebilecek şekilde 'birinci kale' ve 'üçüncü kale' pozisyonlarından açılır. Bu stratejiye göre, kamera portu tipik olarak orta aksiller hatta 7-8. interkostal aralıktan açılır iken, posterior port ise, tam olarak skapulanın anterior ucundan yerleştirilir.

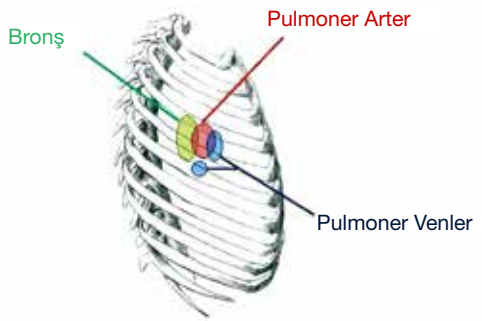

Şekil 1 Sağ hemitoraksın şematik görünümü: Hiler yapıların yerleri şekil üzerinde izleniyor.

Kullanım portu, genellikle, göğsün önünden, anterior aksiller hattan, cerrahi materyalin dışarı çıkarılmasını kolaylaştıracak şekilde açılır. Kullanım portu, tipik olarak, üst lobektomilerde 4. interkostal aralıktan, alt lobektomi yapılır iken ise 5. interkostal aralıktan açılır. Kullanım portu, sağdaki ameliyatlarda 'birinci kale', soldan yapılan ameliyatlarda ise 'üçüncü kale'nin olduğu yerden açılır. Portların yerleşiminde tercih edilen bu strateji, ameliyatların, ana kaleden ikinci kaleye uzanan, hastanın da ayaklarından başına doğru uzanan bir aks doğrultusunda yapılmasını sağlar. Sağ ve sol eller de bu ilk ve 3. kalelerden yerleştirilen portlardan çalışır ve bu çalışma şekli, aletler ile kameranın birbiri ile çarpışmasını da engeller.

Yukarıdaki tanımlar, geleneksel VYGC'nin Hong-Kong'daki durumunu tanımlamaktadır vetabii ki farklı ülke ve merkezlerde farklılık gösterebilir.

Değiştirilmiş 3-Portlu VYGC

Yukarıda tanımlanan 3-portlu VYGC yaklaşımı ile ilgili problem,

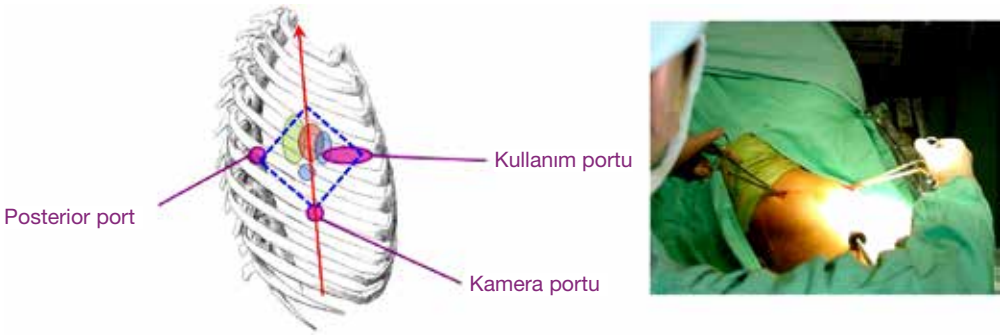

Şekil 2 'Klasik' 3 port ile yapılan VYGC lobektomi. Sağ tarafta yapılan ameliyatlarda beyzbol karosu (noktalı mavi çizgiler), 'beyzboldaki başlangıç kalesi' ne oturan 10 mm kamera, 'birinci kale ' pozisyonunda olması gereken 3-5 cm genişliğinde kullanım portu ve 'üçüncü kale' yerinde açılan 10 mm'lik posterior port. Ameliyatın aksı (kırmızı ok), 'ana kale' ile 'ikinci kale' arasındadır ve klasik VYGC yaklaşımında ameliyat, vücudun dikey aksını takip edecek şekilde kalça-baş yönünde yapılır. Video-yardımlı göğüs cerrahisi; VYGC.

© AME Publishing Company. Tüm hakları saklıdır.

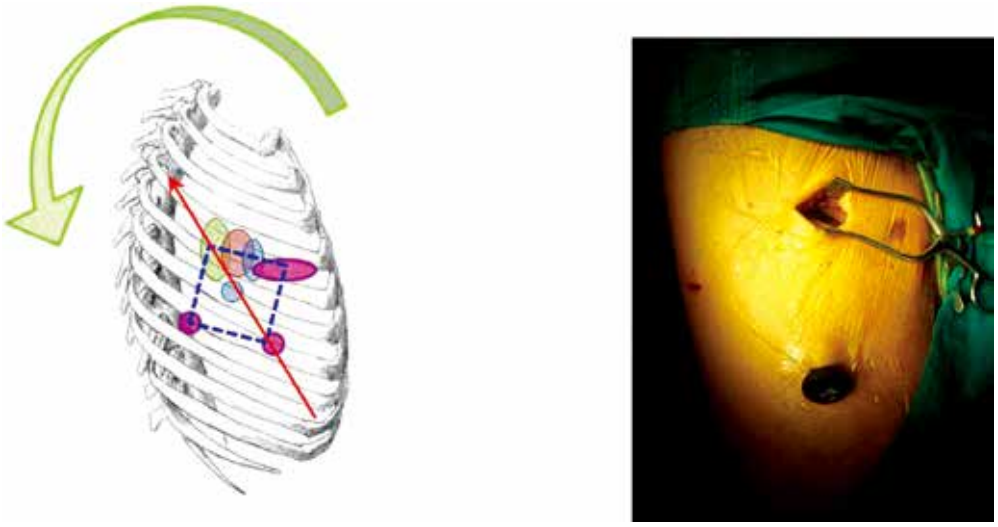

Şekil 3 'Modifiye' 3 portlu VYGC lobektomi. 'Beyzbol karosu' (mavi kesikli çizgi) ve ameliyatın ekseni (kırmızı ok) arkaya doğru çevirilmiş. Gerçekte cerrah hastanın önünde durduğundan (arkasında değil!) eksen şimdi göbekten omuza doğru uzanıyor. VYGC; Video-yardımlı göğüs cerrahisi.

yerleşimin, ameliyat masasının etrafında, cerrah ve asistanların gerçekte yerleşimini yansıtmıyor olmasıdır. Aslında, hiçbir cerrah, ana kalenin durduğu yerde yani hastanın ayak ucunda (ya da kalçasında) durmamaktadır. Aslında, kullanım portundan yerleştirilen aletlerin kullanımını kolaylaştırmak amacı ile çoğu cerrah, ameliyatı lateral yatan hastada kullanım torakotomisinin olduğu anteriorda durarak yapmayı tercih etmektedir. Yani, ameliyatın gerçekte yapılma aksı, kalçadan hastanın başına doğru değil, göbekten omuza doğru (başka bir deyişle, anteriordan posteriora olduğu kadar inferiordan superiora doğru) olmaktadır. Eğer cerrah, portları beyzboldaki karo şekline göre açar ise, posterior port, aks boyunca çok superiorda kalmaktadır ve cerrahın aletler ilebu bölgedeki hareketleri rahat gerçekleştirilememektedir. Ayrıca, eğer kamerayı tutan asistan, klasik olarak açık cerrahi işlemlerde olduğu gibi, masanın karşı tarafında durur ise, asistanın bakış aksı cerrahın aksından çok farklı olarak sakrumdan, hastanın çenesine doğru olmaktadır. Bu durum, kamera ile kullanılan aletlerin birbiri ile çarpışmasına ve görüntünün ayna görüntüsü olmasına yol açmaktadır. Bu sorunu çözebilmek için, 3 port yaklaşımı hafifçe değiştirilmiştir (*Şekil 3*). Kamera için kullanılan port, biraz daha anteriora, anterior aksiller hatta getirilir. Posterior port ise, anteriordan, skapulanın ucuna doğru bir aşağı interkostal aralıktan açılır. Kullanım portunun yeri değiştirilmez. Bu değişiklik, port yerlerini tanımlayan beyzbol karosunun dönmesine yol açar. Karo şekli korunmuş olsa da, çalışma aksı, göbek deliğinden omuza doğru dönerek, cerrah için biraz daha konforlu bir hale gelir. Kamerayı tutan asistan ise, cerrah ile aynı tarafta ancak cerrahın biraz daha arkasında durur. Bu da, asistanın cerrah ile aynı görüntüyü görmesini sağlayarak cerrah-asistan uyumunu arttırır. Alt posteriordaki portla, üst lobektomilerde, porttan geçirilen stapler cihazı hiler damarlara posterior-anterior doğrultusundan yaklaşarak, anvil başka yapılara takılmadan, damarları rahatlıkla dönebilir.

Yazar için bu yaklaşım, Hong-Kong'taki kliniğinde, geleneksel 3 portlu VYGC için kullandığı standart bir yöntem haline gelmiş idi. Bu değiştirilmiş yaklaşım, dünyada farklı kliniklerde farklı olarak uygulanmış olsa da temel olarak aynı ya da benzer olarak gerçekleşmiştir.

Her ne kadar geleneksel çok portlu VYGC morbiditeyi büyük ölçüde düşürmüş olsa da, tamamen ortadan kaldırmamıştır. Çalışmalar, geleneksel VYGC uygulanan hastaların %32 kadarında, bir rahatsızlık kaldığını göstermiştir (7). Biz çalışmamızda ayrıca, cerrahiden 19 ay sonra bile, hastaların %53'ünde, nosiseptif yara ağrısından uzakta göğüs duvarı parestezisi olduğunu göstermiştik. Her ne kadar bu şikayetler, hastaların kanser cerrahisinden vazgeçmelerine neden olmasa da, bu konuda bir ilerleme gerektiği kesin.

Robot-Yardımlı Göğüs Cerrahisi

Yüzyılın başından itibaren gerçekleşen heyecan verici bir başka gelişme ise, göğüs cerrahisinde robotlu sistemlerin kullanılmasıdır. Başlangıçta, robot yardımlı sistemlerden, basit mediastinal ameliyatların yapılmasında yararlanılır iken, bugün bu sistemler akciğer kanseri ameliyatlarında dahi kullanılmaktadır (9,10). Yine de, robot ile ilgili gelişmeler, son 10 yılda yavaş ilerlemekte, robot sistemleri tüm dünyada sınırlı bir kabül görmektedir.

© AME Publishing Company. Tüm hakları saklıdır.

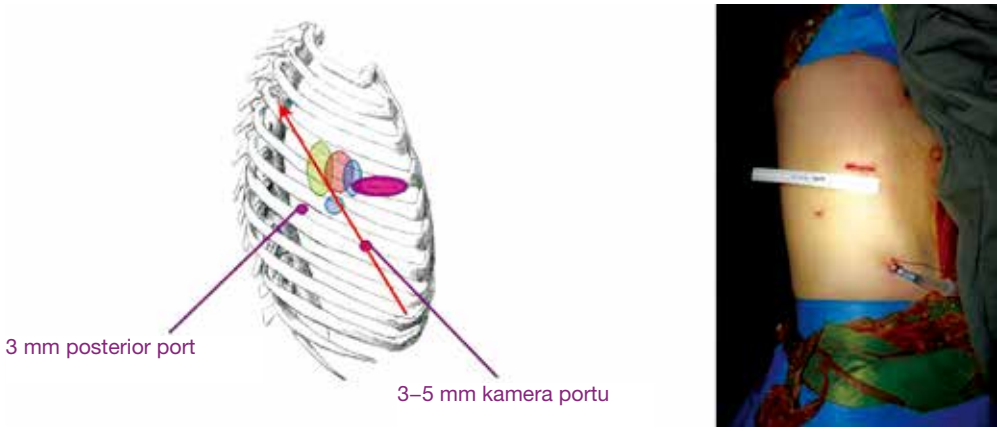

Şekil 4 'İğneskopik' VYGC lobektomi. Portların pozisyonları (eflatun) ve ameliyatın yapıl-ma aksı (kırmızı ok), değiştirilmiş 3-portlu yaklaşım ile aynıdır. Ancak, posteriordan açılan ve kamera için kullanılan portların genişliği 3 mm'ye küçültülmüştür. VYGC, Video-yardımlı göğüs cerrahisi.

Robot sistemlerinin kabul görmesinin önünde bir dizi engel bulunmaktadır. Robotun ilk satın alma maliyetinin yüksekliğinin yanı sıra, kullanılan robot sarf malzemeleri de öyle pahalıdır ki, bazı ülkelerde bu sistemler kullanılamamaktadır. Ayrıca, uzun süren robot hazırlık zamanı, ameliyatı zamanını harcamakta, dolayısı ile maliyeti ayrıca arttırmaktadır. İnsizyon yerleri ile ilgili olarak ise, robot yardımlı cerrahide 3, bazen 4 port kullanılmak-tadır.

Kuşkusuz, robot yardımlı cerrahi, hassas mediastinal işlemlerde oldukça yardımcı bir yaklaşımdır, ancak, birçok göğüs cerrahı için, bu tip işlemler nadiren yapılmaktadır. Son yıllardaki gelişmeler, pahalı teknolojilerin gelişimi yerine, ince cerrahi tekniklerin gelişmesine doğru yol almıştır.

İğneskopik VYGC

İğneskopik VYGC (İng; 'needlescopic VATS'), videotorakoskopik ameliyatları geleneksel 10 mm çaplı kamera ve aletler yerine, 2-3 mm çaplı çok ince VYGC torakoskopu ve 3-5 mm çaplı torakoskopi aletleri kullanarak yapmaktır (12). İğneskopik VYGC, ilk olarak palmar hiperhidrozis ve diğer sempatik zincir hastalıklarında kullanımıştır (13). Küçük insizyonlar ile sadece ameliyat sonrası ağrı azalmaz, aynı zamanda, insizyonların izi bir süre sonra hemen hiç görülemez şekilde iyileştiği için mükemmel bir kozmetik sonuç getirir. Bu yaklaşım, pnömotoraks cerrahisinde de kullanılabilir (14).

Bundan sonraki aşama, tabii ki iğneskopik VYGC'yi akciğer kanseri cerrahisinde uygulamaktır (4). Üç port stratejisini yukarıda anlatıldığı şekilde uygulamak, port yerlerini 10 mm yerine 3 mm olarak açmak mümkündür. Ancak, çıkarılacak lobu çıkartmak için açılacak kullanım portunu yine de 3–5 cm genişliğinde açmak gerekecektir (*Şekil 4*). Kameranın portu 11 numaralı bistürinin ucu ile açılarak 3 mm'lik bir cilt kesisi ile gerçekleştirilir ve bu insizyon 'mosquito' ile genişletilerek toraksa girilir. Buradan 30 derecelik lensi bulunan 5 mm'lik torakoskop herhangi bir port olmadan yerleştirilir. İçeri girerken kirlenen kamera, tüp torakostomi yerleştirilen porttan toraksa ilerletilen ve ucunda silici gaz olan bir forseps ile temizlenir. Port insizyonlarının küçültülmesi ilk bakışta anlamlı gözükmeyebilir, ancak, fark hasta tarafından çok anlamlı ölçüde hissedilir.Geleneksel 10 mm'lik torakoskopa göre ince torakoskopun yukarı-aşağı hareketlerinde interkostal aralıkta yaptığı sıkıştırma çok da-ha azdır. Daha ince aletler ile, interkostal aralıkta yapılan bu burkma hareketi sezgisel olarak azalmaktadır. Kozmetik sonuç, kesinlikle daha iyidir. Aynı zamanda, 3 port kullanıldığı ve bu 3 portun yerleşimleri standart VYGC ile aynı olduğu için tecrübeli göğüs cerrahları, bu işlemi çok daha kolay yapacaktır. Tam bir lenf nodu diseksiyonu da mümkündür.

Bu makalenin yazarı, rutin olarak bir adet 3mm'lik (ya da bazen 5 mm'lik) 30 derecelik videotorakoskop kullanmaktadır. Bu küçük torakoskoplar ile ilgili genel endişe, video görüntüsünün çözünürlüğü ve parlaklığı olmaktadır. Ancak, modern yüksek çözünürlüklü video kameraların ışık hassasiyeti ve çözünürlükleri yüksek olduğundan, pratik olarak herhangi bir problem oluşmamaktadır.

2-Portlu VYGC

3 portlu 'iğneskopik' VYGC yaklaşımında deneyim kazanınca, 3 mm'lik posterior portun genellikle çok gerekli olmadığı ortaya çıkmaktadır. Ek 3 mm'lik porttan yerleştirilen bir alet ile akciğerin çekilmesi önemli bir katkıda bulunmadığı gibi, kullanım portundan

© AME Publishing Company. Tüm hakları saklıdır.

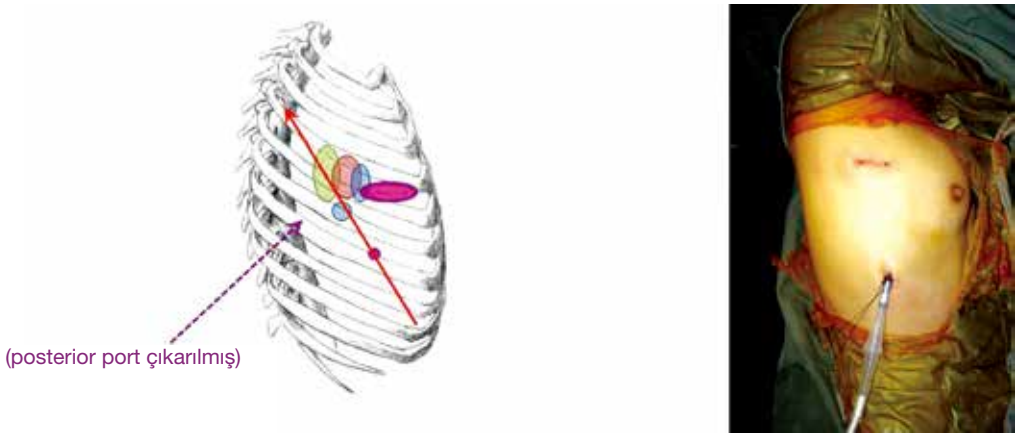

Şekil 5 2 portlu VYGC lobektomi. Kullanım torakotomisi için ve kamera için açılan portlar, 'İğneskopik' VYGC ilobektomi için açılanlar ile aynıdır, ancak, posterior port açılmamaktadır. VYGC, Video-yardımlı göğüs cerrahisi.

yerleştirilecek bir alet ile de akciğerin istenilen yöne çekilmesi mümkündür. Bu neden ile, genel olarak gelişme, posteriordaki portun kullanılmayarak 2 portlu tekniğe geçilmesidir. (*Şekil 5*). Böylece, 'iğneskopik' VYGC'nin avantajları 1 adet daha az insizyon ile sağlanmış olur. Eğer lobektomi tamamlandığında, hava kaçağı gözlenmiyor ise, kamera için kullanılan porttan bir adet 16F dren yerleştirilerek, ameliyat sonrası rahatsızlık hissi azaltılmış, daha küçük bir insizyon olduğu için daha iyi bir kozmetik görünüm sağlanmış olacaktır. Tek dezavantaj ise, bütün aletler için tek bir kullanım portu bulunduğundan cerrahın ameliyatı yapabilmesi için diğer çok portlu yaklaşıma göre daha tecrübeli olmasının gerekmesidir. Bununla birlikte, bu yaklaşım, Çin anakarasındaki birçok büyük merkez de dahil olmak üzere giderek daha çok kişi tarafından uygulanmaktadır. Bu makalenin yazarı, Hong-Kong Üniversitesi'nde, standart 3-portlu VYGC'den 'yeni-nesil' 2 portlu ve 'iğneskopik' VYGC'ye geçmiştir. Lobektomi sonrası hastanede yatış süresinin ortancası şimdi 3 gündür.Bununla birlikte, Asya'da erken taburculuk yapılması için baskı azdır, ancak, ameliyat sonrası yatış süresinin kısa olması, batı ülkelerinde cerrahların 'yeni nesil' cerrahi uygulayarak mükemmel bir iyileşme dönemi sunmasının önemli bir göstergesi kabul edilmektedir.

Robot-yardımlı cerrahiye göre, VYGC'de yaşanan bu evrimsel gelişmeler, yeni ve pahalı ekipmanlar gerektirmediği için ('iğneskopik' aletler, birçok hastanede bulunmaktadır) deneyimli cerrahlar tarafından kısa bir sürede öğrenilip uygulanmaya başlamıştır.

Tek Porttan Yapılan (Uniportal) VYGC

Yukarıda bahsedilen gelişmelerde de açıklandığı gibi, geleneksel VYGC'den 'iğneskopik' VYGC ya da 2-portlu VYGC'ye geçiş yapıldığında, tüm torakoskopi aletlerinin kamera ile birlikte tek bir 'kullanım' portundan yerleştirilerek işlemin yapılması mantıklı bir yaklaşım olmaktadır (5). Tek porttan yapılan VYGC fikri, ilk olarak, Dr. Gaetanı Rocco tarafından, ilk olarak basit işlemlerde uygulanmak üzere için yaklaşık 10 yıl önce ortaya atılmıştır (15,16). Ancak, cerrahideki her yeni fikir gibi, tek porttan yapılan VYGC'nin tüm dünyada kabul görmesi de uzun bir zaman almıştır. Yıllar sonra, İspanya'da Coruna'dan Dr. Diego Gonzales-Rivas, tek porttan major akciğer rezeksiyonlarının yapılabileceğini bildirdi (5,6). Kendisinin artık, birkaç yüz lobektomiyi, tek porttan yapılan 'sleeve' lobektomileri ve pulmoner arter rekonstrüksiyonlarını da içeren geniş bir deneyimi bulunmaktadır.

Bu makalenin yazarı, tipik olarak anterior aksiller hattan yapılan 3-5 cm'lik insizyon ile 'iğneskopik' ve 2 portlu VYGC'de kullandığı kullanım insizyonunu yaparak tek porttan uyguladığı VYGC yaklaşımı ile major akciğer rezeksiyonlarını yapmaktadır (*Şekil 6*). Port stratejisindeki tek farklılık,hem üst hem de alt lobektomilerde kullanım torakotomisinin 5. interkostal aralıktan yapılmasıdır. Torakoskop olarak ise, 30 derece lensi olan 5 mm'lik kamera, cerrahın hem sağ hem de sol eli ile kullanılabilemektedir. Sözkonusu yaklaşım, çok 'samimi' bir ameliyat ortamı sağlamakta ve sadece cerrahın değil, asistanın da belli bir beceri düzeyinde olmasını gerektirmektedir.

Geleneksel olarak VYGC yapan ve tek port yaklaşımına geçen bir cerrahı bekleyen diğer bir zorluk, tüm ameliyat aksının posteriora doğru dönmesinin gerekmesidir. İğneskopik ve 2-porttan yapılan VYGC yaklaşımında aks, modifiye edilmiş 3 port VYGC yaklaşımında olduğu gibidir ve bu yaklaşımlara geçmek görece kolaydır. Ancak, tek port yaklaşımında, yaklaşım aksı göbek-omuz doğrultusundan, meme ucu-skapula ucu doğrultusuna döner. Yani başka bir deyişle, çok portlu ve iğneskopik yaklaşımda olduğu gibi,

© AME Publishing Company. Tüm hakları saklıdır.

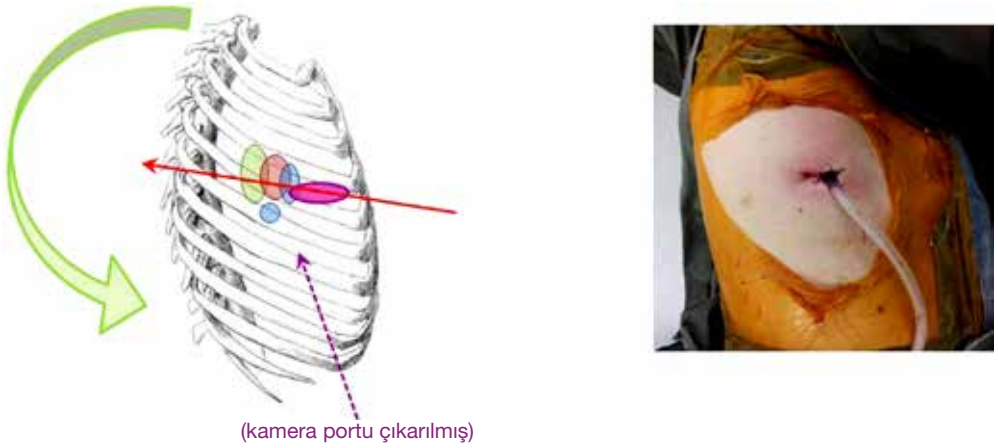

Şekil 6 Tek portlu VYGC lobektomi. İki portlu yaklaşımla kıyaslandığında, kamera portu çıkarılmış. Tek port, 5. interkostal aralıkta, diğer VYGC lobektomilerdeki kullanım portundan yalnızca biraz daha geniş olarak açılmış. VYGC, Video-yardımlı göğüs cerrahisi.

'beyzbol sahasının' karşısına bakmak yerine, tek portlu yaklaşım daha dikeydir ve daha çok bir tünele eğilip bakmaya benzer. Sonuçta, göz-el uyumu farklıdır ve ameliyatı yapan cerrah ile asistan bu farklı uyumu tekrar öğrenmek zorundadır.

Bununla ile birlikte, tek porttan yapılan cerrahinin bazı yararları da bulunmaktadır. Öncelikle güvenli bir ameliyattır ve torakotomiye dönme oranı bu bölümün yazarının olgu-larında %5'ten azdır. Hastalar, ortalama 3 gün hastanede kalmaktadır. Tam olarak haklı olmamak ile birlikte, bu tekniğe yapılan eleştiri, tek porttan yapılan cerrahinin diğer minimal invazif yöntemlere göre anlamlı bir avantajının (henüz) gösterilememiş olmasıdır. Halbuki, bu metodun en az diğer metodlar kadar onkolojik olarak kabul edilebilir ve güvenli olduğu gösterilmiştir. Bu neden ile, daha fazla olgu toplayıp, bu metodun yararını göstermeye çalışmaya gerek bulunmamaktadır.

Tarihten Alınan Ders

VYGC'nin tarihi konusunda alınan en önemli ders, tek port ile yapılan VYGC yaklaşımının, klasik 3-portlu VYGC ve ardından gelişen 'iğneskopik' VYGC'nin dereceli olarak gelişiminden ortaya çıktığıdır. Bu evrimsel gelişim, hem, ameliyatın yapılma yönünün hem de portların yer ve sayısının gelişimini kapsar.

Bu gelişim süreci, bu bölümün yazarına tek portlu VYGC yaklaşımına niyetlenen her cerrahın karşılaşacağı bazı dersleri öğretmiştir. Bu dersler aşağıdaki gibi özetlenebilir:

(I) Tek port yaklaşımını ile aletlerin kullanımı;
(II) Posterior port olmadan ameliyatı yapmak;
(III) Ameliyat yönü ve perspektif;
(IV) Problemlerin yönetimi ve çözümlenmesi;
(V) Ameliyat sırasındaki bakım;
(VI) Yeni öğrenen 'çaylak' ile uğraşma.

Tek-Port Yaklaşımında Aletlerin Kullanımı

İlk olarak uniportal VYGC öğrenmeye başlayan kişi, tek bir porttan aletlerin hem sağ hem de sol elle kullanılmasını ve buna ek olarak da aynı porttan videotorakoskopun yerleştirilmesini çok rahatsız edici bulabilir. Böyle bir teknikte ustalaşmanın bir hayli zaman alacağı düşünülebilir. Aslında gerçekte, bu bölümün yazarının öğrenme eğrisi çok kısa sürede gerçekleşti. *Tablo 1*, yazarın tek portlu VYGC ile yaptığı ilk 15 lobektomiyi özetlemektedir.

Sonra yapılan 10 lobektomi, ilk 5 hastaya göre teknik olarak daha zor olsa da (daha düşük akciğer fonksiyonu, daha çok üst lobektomi), ameliyat zamanı, kan kaybı ve ameliyat sonası iyileşme süreci daha kötü değil idi. Bu ilk 15 VYGC'de elde edilen sonuçlar da, geleneksel VYGC ile yapılan ameliyatlardan farklı sonuçlar doğurmadı. Böyle iyi sonuçlar elde etmenin sebebi, yazarın kendi yeteneği değil, tek porttan yapılan minimal invazif cerrahinin doğal bir gelişme ve iyileşme süreci ürünü olması idi.

Bu bölümün yazarı, geleneksel ve 'iğneskopik' 3 portlu ve 2-portlu VYGC ameliyatlarını yaparak, bu ameliyatlarda kullanılan aletleri tek porttan da kullanılabilmeyi öğrendi. İki porttan yapılan VYGC'de, kamera klasik olarak alttaki porttan yerleştirildiğinde, cerrah da diğer aletleri sol ve sağ eliyle kullanım portundan kullanarak ameliyatı yapmayı öğrenebilir. Bu süreç içinde, eğri klemplerin ve disektörün (eğri 'ring' klemp ve Roberts ve Rumel forsepsi) kullanım insizyonundan kullanımı öğrenilir. Kullanım portu konvansiyonel ve 3-portlu 'iğneskopik' VYGC ile aynı yerde açıldığından, Metzenbaum makas, Debakey forsepsi, elle kontrol edilen diatermi cihazı ve uzun saplı aletler gibi hemen hemen aynı

© AME Publishing Company. Tüm hakları saklıdır.

Tablo 1 Bu bölümün yazarının tek port ile yaptığı ilk 15 VYGC lobektominin sonuçları

Özellik/Sonuç	İlk 5 Hasta	Sonraki 10 Hasta	p değeri
Ortalama ameliyat öncesi FEV1(%)	110.0±11.0	88.0±11.0	<0.01
Üst lobektomi	1.0 (20%)	8.0 (80%)	0.03
Ortalama ameliyat za-manı	161.0±32.0	204.0±62.0	0.10
Ortalama kan kaybı	101.0±122.0	161.0±152.0	0.43
Ortalama tümör çapı (mm)	16.0 (arası, 9-35)	25.0 (arası, 13-40)	0.15
Çıkarılan ortalama lenf nodu sayısı	4.4±1.8	5.4±1.0	0.30
Ortalama göğüs tüpü süresi	2.4±0.5	2.4±0.9	0.89
Ortalama hastanede kalış süresi	3.4±0.5	3.7±1.3	0.45
Ameliyat sonrası minör komplikasyonlar	1.0 (20%)	2.0 (20%)	1.00

aletler kullanılabilir. Böylece, cerrah, yeni bir metoda alışmaya çalışır iken, alışmış olduğu aletleri kullanarak bu süreci kolaylaştırmış olur.

Böylece, cerrah, açık cerrahide sol el ve sağ el ile kullandığı aletleri, tek bir porttan uygulayarak videotorakoskopide kullanmayı öğrenmiş olur. VYGC'yi kullanım ve görüş ile ilgili iki ayrı konuya ayırdığımızda, cerrah da görsel kısımdan önce kullanım ile ilgili kısmı öğrenir ise, tek porttan yapılan VYGC'yi öğrenmek kolay bir hale gelebilir.

Tek portlu VYGC'yi adım adım öğrenmek önerilir. Açık cerrahiye alışık olan cerrah, öncelikle 3-portlu VYGC konusunda eğitim almalıdır. Ardından da işlemleri 2 port ile gerçekleştirmeye çalışmalıdır. Böylece bundan sonraki aşama tek portlu VYGC'ye geçiş olabilir. Her cerrahın açık cerrahi ve videotorakoskopideki tecrübesine göre, tek porta geçmeden önce yapması gereken 3 ve 2 portlu VYGC sayıları değişkenlik gösterebilir. Açık cerrahiden doğrudan tek portlu VYGC'ye geçen cerrahlar da bulunmaktadır. Yine de tek portlu VYGC'nin gerektirdiği teknik becerileri kazanmak önemlidir ve hasta güvenliği önce gelmelidir. Yukarıda da belirtildiği gibi, adım adım el becerisi ve görsel beceri kazanarak işlemi yapmak, sezgisel olarak doğrudur ve teorik olak daha güvenlidir. Hiçbir zaman, 'iğneskopik' 2-port veya 3-portlu VYGC'nin tek portlu VYGC'den daha geri bir teknik olduğu düşünülmemelidir çünkü bunu destekleyen bulgu yoktur. Bu nedenle, bir cerrah, 3 ve 2 portlu cerrahide olduğu kadar iyi bir cerrahiyi tek port ile de yapabileceğini bilmelidir. Ayrıca, aynı mantık ile 'iğneskopik ve 2 portlu VYGC'nin her zaman tek portlu VYGC'ye uzanan basamaklar olarak algılanması da gerekmez. Eğer, cerrah, tek portlu VYGC'nin en iyi yöntem olduğunu düşünmüyor ise, cerrahi pratiğini iğneskopik ya da 2 portlu VYGC'de devam ettirmesi kesinlikle yanlış değildir.

Bir portu kullanma konusundaki bir diğer gerçek ise, kullanımını bildiğiniz ve alışık olduğunuz cerrahi aletleri kullanmaktır. Üç porttan 2 porta geçiş yaptığınızda, kullanılan aletler 3 portlu cerrahidekiler gibidir. İki porttan tek porta geçildiğinde de cerrahi aletlerin değişmesi gerekmez. Başka bir deyiş ile, 3 porttan tek port VYGC'ye geçişte, ek bir alet almak ya da kullanmak gereksizdir. Hatta, geçişi kullanımı bilinen aletler ile yapmak daha doğrudur. Bu yaklaşım, sadece öğrenme sürecini kolaylaştırmak ile kalmaz, aynı zamanda, kullanılan aletlerin iyi ve problemli taraflarını dahaiyi anlamaya yardımcı olur. Bununla birlikte, birçok 'tek port ile yapılan VYGC'ye özgü' alet vardır ve çoğu oldukça pahalıdır. Bu aletler, faydalı olabilmektedir ancak, öncelikle cerrahın cerrahi metod ile ilgili deneyim kazanması daha önemlidir.

Posterior Port Olmadan Cerrahi Yapabilmek

Standart 3 portlu VYGC'den 'iğneskopik' ve 2 portlu yaklaşıma geçerken posterior portun aslında piyesi çekmek için olduğu çok daha net hissedilmeye başlar. Ancak, Rampley forsepsi gibi bir alet ile anteriordan da piyes istenilen yöne çekilebilir. En sık gereken ikinci alet ise 'stapler' dır. Stapler'ın posterior porttan yukarı ve öne doğru uygulanması, kapatılacak damarın alt ve üstünden geçerken hiler yapılara çarpmasının önlenmesi açısından avantajlıdır. Ayrıca, posterior port varlığında, hiler yapılara hem aşağıdan hem de önden olmak üzere iki ayrı açıdan bakabilmek avantajı da bulunmaktadır. Bu nedenle, cerrah, 2 port ya da tek port ile yapılan cerrahiye geçtiğinde, posterior portun yukarıda belirtilen yararlarını telafi etmeye çalışmalıdır.

Çalışılan akciğerin diseksiyon sahasından uzaklaştırılmasında ameliyat masasının açısından yararlanılabilir.Örneğin hilusun anterioruna ulaşırken, masa, biraz posteriora çevrilebilir, üst mediastinal bölgeye ulaşırken ise, masa, kafa tarafı daha yukarıda olacak şekilde yukarı doğru kaldırılabilir. Daha da önemlisi, 2 portlu

© AME Publishing Company. Tüm hakları saklıdır.

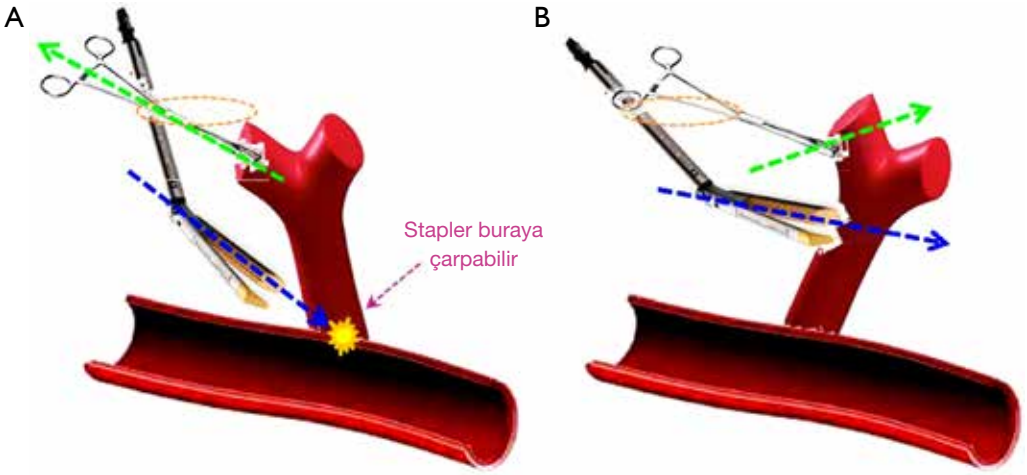

Şekil 7 Stapler'ın uygulanmasını mümkün hale getirmek için yapılan açılanma. (A) Eğer akciğer sadece yukarı (yeşil ok) ya da kullanım portuna (sarı halka) doğru çekilir ise, stapler, açılandırılsa bile nerede ise dikey olarak, ucu mediastinal ve hiler yapıları itecek şekilde yerleştirilebilir. (B) Halbuki, eğer akciğer yeşil ok ile gösterildiği gibi açılan tek kullanım portunun (sarı halka) ters yönüne doğru çekilir ise, hedef damar çok daha iyi görülür ve stapler, herhangi bir yapıya zarar vermeden daha uzak tarafta kapatılarak kullanılabilir.

cerrahide, akciğer, eğri yuvarlak uçlu forseps ya da Harken klempi ile ekarte edilip çekilebilir. Bu aletler, genellikle retraksiyon için yeterlidir ve başka bir özel endoskopik retraktöre gerek duyulmaz. Bununla birlikte, cerrahın, bir eli ile, birden fazla retraktörü tutup akciğere pozisyon verirken, diğer eli ile diseksiyonu yapması da oldukça yararlı bir yaklaşımdır ve cerrahi beceri gerektirir. Böylece, cerrah, iki port ve tek port ile uygulanan VYGC'de olduğu gibi, akciğeri çekmek için ek bir asistan gerekmeden işlemi yapabilir.

Posteriordan açılan bir port olmadan stapler'ı uygulamak için akciğeri stapler'ın açısına uygun şekilde konumlandırmak yeterlidir (*Şekil 7*).

Sadece akciğeri yukarı çekmek, staplerın açılan ağzının, yanlış bir açı ile medial ve posterior yapıları itmesine neden olabilir. Bu durum, genellikle, yeni başlayanların superior pulmoner vene tek porttan stapler yerleştirirken zorlanmasına neden olmaktadır. Açılan port, venin hemen üzerinde olduğu için, stapler, vene nerede ise dikey bir durumda yaklaşmakta, ve bu da hiler yapıların stapler'ı engellemesine neden olmaktadır. Onun yerine, akciğer yukarı doğru çekilerek, stapler'ın yapılara daha yatay olarak yerleştirilebilmesine olanak verilmelidir. Bu nedenle, akciğer, biraz daha yukarı (başa doğru) ve anteriora doğru çekilir ise, stapler'ın yerleşmesi daha yatay ve dolayısı ile daha kolay gerçekleşecektir. Ucu açılanan stapler'lar ise, bu işlemi çok daha kolay hale getirir. Ayrıca, ucu kıvrık olan stapler'lar da, damarın altından geçerken takılmamayı mümkün kılar. Ayrıca, üst lobektomi yapar iken, 5. inter-kostal aralığın tercih edilmesi de superior pulmoner vene daha yatay bir şekilde yaklaşmayı mümkün kılacaktır.

Tek porttan yapılan VYGC sırasında, ilk başta bir problem gibi gözükse de, bir pos-teriorun portun bulunmaması ve torakoskopun hilusun arkasından ya da üzerinden bakması bir sorun oluşturmaz. Bunun nedeni, zaten kameranın, posterior portun daha yukarısındaki kullanım portundan yerleştiriliyor olmasıdır. Tek porttan yerleştirilen kameranın 30 derecelik lensinin kullanılması ile, daha önce posterior porttan elde edilen görüntü kadar iyi bir görüntü elde edilebilmektedir.

Eksenler ve Görüş Açısı

VYGC'nin evrimi sırasında, ameliyatın ekseni ve görüş açısı konularında önemli değişimler olmuştur. Bu eksen, cerrahtan (ya da kameranın yerleştirildiği porttan) diseksiyon yapılan yapılara ve buradan da monitöre uzanan hayali bir çizginin eksenidir. 'Beyzbol karosu' benzetmesini kullanır isek, bu çizgi ana kaleden 2. kaleye ve ötesine geçiş gibidir. Eğer portlar ana kale ve 3. kalede ise, sol ve sağ elde kullanılan aletler, '2. kale'den karşılıklı olarak uygulanabilir ve bu da aletlerin birbiri ile ve kamera ile çarpışmasını teorik olarak önleyecektir. Ayrıca, standart VYGC'de 'ana kale' konumuna yerleştirilen kamera ve 'ikinci kale' konumundaki monitöre göre, görüş ve ameliyat ekseni tek portta aynı olduğu için daha iyi bir 'göz-el' uyumu sağlanabilmektedir.

Bu eksenin anlaşılması neden 3 portlu VYGC'nin değişmesinin gerektiğini ve nasıl 3 portlu VYGC'den 'iğneskopik' VYGC'ye geçilebileceğini anlamamızı sağlar.İki portlu VYGC'ye geçildiğinde ise, çalışma ekseni 'iğneskopik' VYGC'de olduğu gibidir ancak,

© AME Publishing Company. Tüm hakları saklıdır.

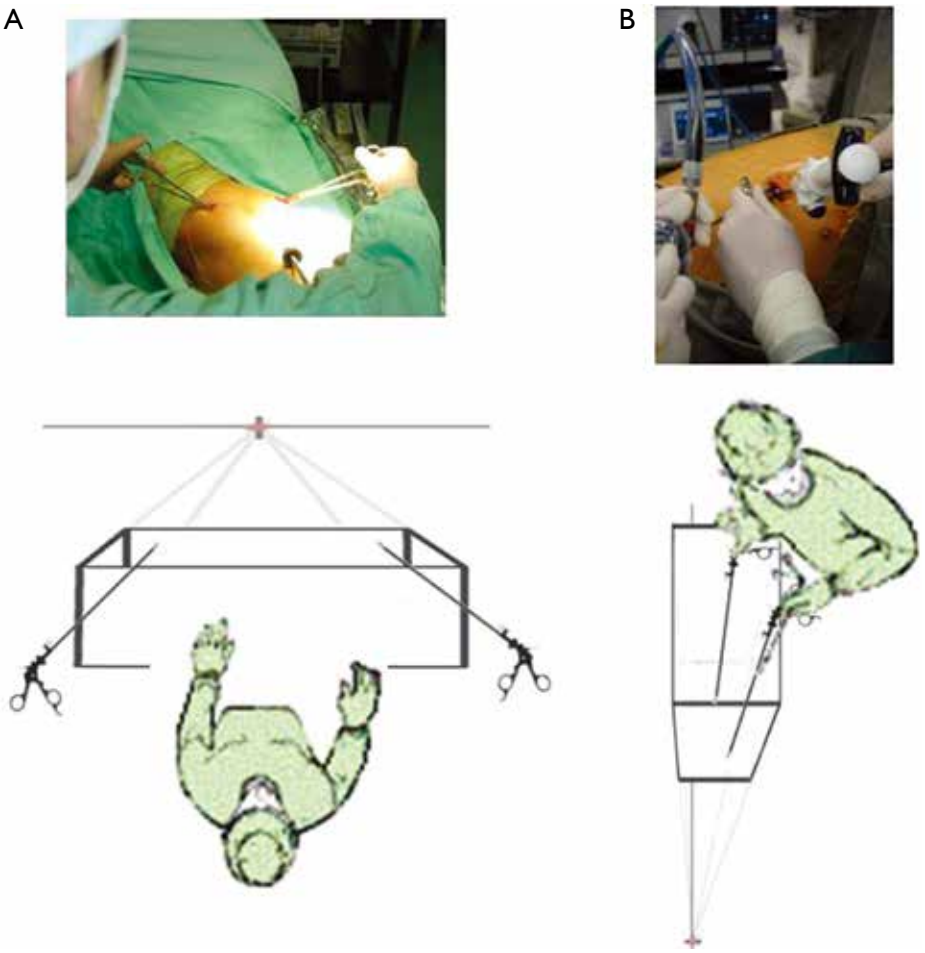

Şekil 8 Perspektif problemi. (A) Klasik 3 port ile yapılan VYGC'de cerrah, yatay olarak 'beyzbol sahası'na bakmaktadır. Cerrah 'ana kale'de durmakta, sağ ve sol el ile uygulanan cerrahi aletleri sırası ile 'birinci ve üçüncü kale' pozisyonlarından cerrahın önünden biraz uzakta olacak şekilde uygulanır. Böylece, kamera portu cerraha sağ ve sol ellerin uygulandığı portlardan daha yakın olmak üzere daha aşağıdadır (B) Tek porttan uygulanan VYGC'de, bakış daha çok aşağıya doğrudur ve 'gözler' sağ ve sol ellerin çalıştığı bölgenin üstünde kalır. Böylece, tek portlu VYGC'de kamera ,aletleri kullanan sağ ve sol elin 'üzerinde' konumlanmış olur. Hastanın önünde duran cerrah için bu durum, kameranın, açılan kullanım torakotomisinin posteriorunda konumlanması anlamına gelir. VYGC, Video-yardımlı göğüs cerrahisi.

diseksiyon artık 'birinci kale'den yapılmaktadır. Tek portlu VYGC'ye geçildiğinde, yukarıda da bahsedildiği gibi diseksiyon posteriora döner. Hiler anatomi bilgisiyle birlikte bu evrimi kavramak, tek portlu VYGC'ye geçişi anlamamızı ve gözümüzde canlandırmamızı sağlar.

Perspektif konusu ise eksenden farklıdır (*Şekil 8*). Üç portlu, 'iğneskopik' ve 2 portlu VYGC'de ameliyat sahası tam olarak beyzbol sahasına benzer. Yani, cerrah, görüşünün en iyi olduğu 'ana kale'de durup, sağ ve solunda sıra ile birinci ve üçüncü 'kale' olacak ve tam karşısında yatay olarak ikinci kaleye bakacak şekilde konumlanır. Tüm alana bakış açısı yukarıdaki yaklaşımlarda yaklaşık olarak aynı olduğu için bu yaklaşımların bi-rinden diğerine geçmek görece kolaydır. Ayrıca, birinci ve üçüncü 'kale'nin yerinin, kamera portundan daha yukarıda olması oldukça kolaylık sağlamaktadır. Tek port ile yapılan VYGC sırasında, kamera cerrahi aletler ile aynı açıdan aşağıya doğru bakmaktadır ve perspektif ameliyat boyunca sürekli değişir (17). Bu duruma alışmak biraz zaman ister. Bu bakış aynı zamanda, tüm ameliyat sahasını yatay olarak görmektense, cerrahın başının hizasından aşağıya doğru bakarak işlemi yapması anlamına gelir. Böylece, bakış, sağ ve sol elin tam olarak üzerinde olmaktadır.Ayrıca, cerrahi sırasında cerrahın hastanın önünde durduğu düşünülürse, zaman zaman, kamera, açılan insizyonun posteriorundan ve kullanılan aletlerin altından da uygulanmabilmektedir ve bu da cerrah için duruma hakimiyet

© AME Publishing Company. Tüm hakları saklıdır.

açısından karışıklık yaratabilmektedir. Bunun yerine, kameranın insizyonun posterior kenarından yerleştirilmesi, cerrahi aletlerin ise kameranın yani 'gözün' altında kalması dolayısı ile cer-rahın ameliyat sahasına aletlerin üstünden bakması hakimiyeti daha çok kolaylaştırmaktadır. Ancak, bu yerleşim, zaman zaman ameliyat sırasında daha iyi görüş sağlanabilmesi amacı ile diğer türlü de uygulanabilmektedir.

Sorunların Çözümü

Uniportal VYGC, VYGC'nin gelişimin bir basamağı olduğu için, çıkan sorunların çözümü de, VYGC'nin prensipleri uygulanarak çözülebilir (1,2). Örneğin:

- Kanama: Hafif kanamalar kanama bölgesine hemostat ve gazla basılması ile kontrol edilebilir. Daha ciddi kanamalar, endoskopik olarak uygulanan sütürler ile durdu-rulabilir. Üç port ve iki portlu VYGC sırasındaki kanama kontrolü uygulamaları, tek portlu VYGC'de da uygulanabilir.
- Fissürlerin kaynaşmış olması: Fissürsüz teknik (ya da 'en son fissür' tekniği), diğer VYGC tekniklerinde olduğu gibi (18) tek portlu yöntemde de mükemmel bir şekilde uygulanabilir.
- Masada saptanan hava kaçağı: Standart VYGC yaklaşımda, önemli hava kaçakları endoskopik olarak dikilebilmektedir. Küçük hava kaçakları ise, kaçak bölgesine uygulanan kaçak önleyici maddeler ile durdurulmaktadır. Bu bölüm yazarının deneyimine göre, kaçak bölgesine uygulanan aerosol şeklindeki kaçak önleyicileri hem göğüs tüpü drenaj zamanını hem de VYGC ile yapılan cerrahi sonrası yatış süresini kısaltmaktadır. Uygulamada kullanılan materyalin maliyeti, kısalan yatış süresinin maliyeti düşünüldüğünde önemsiz hale gelmektedir, hatta, toplamda daha düşük bir maliyet oluşmaktadır. Eğer, hava kaçağının sütür gerektirip gerektirmediği konusunda şüphe duyulur ise, ameliyat sonlanmadan takılan drene dijital olarak kaçak miktarı ölçen bir cihaz bağlanarak ölçüm yapılır ve kaçağı kapatmak için girişim gerekip gerekmediği görülebilir.
- Büyük tümörler: Cerrah için, büyük tümörü olan bir hastada tek porttan ameliyatı tamamlayıp rezeksiyon materyalini mevcut insizyondan çıkaramamak oldukça can sıkıcı bir durumdur. Piyesi çıkarabilmek için torakotomiye dönmek ya da materyali çıkarmak için mevcut insizyona ekartör yerleştirmek, VYGC'nin ağrı açısından sağladığı yararları ortadan kaldırabilir. Böyle bir durumda, bu bölümün yazarı, kullanım torakotomisindeki kaburganın ön kısmını keserek, en az kuvvet ile interkostal aralığı genişletmeyi tercih etmektedir (19). Bu teknik çok port ile yapılan VYGC için geliştirilmiş olmakla birlikte 2 port ve tek port ile yapılan VYGC'de de kullanışlıdır.

Ameliyat Sırasındaki Bakım

VYGC'nin gelişimi sırasında öğrenilen bazı bilgilere göre, hastaların ameliyat sonrası bakımlarındaki bazı noktalar, en az ameliyat sırasındakiler kadar önemlidir. VYGC deneyimlerinin ilk zamanlarında, hastalar, post-operatif dönemde, torakotomi sonrasındaki gibi bakım görmekteydiler. Bu durum, hastaların daha geç mobilize olup, daha yavaş iyileşmesine ve minimal invazif cerrahinin potansiyel avantajlarından tam olarak yararlanamamalarına sebep oluyordu.

Bugün, bu bölüm yazarının kliniğinde, tüm klinik branşlardaki hastalara, daha önceden konuşulmuş bir ameliyat sonrası bakım şekli uygulanmaktadır (4). Bu bakım şekli (diğer merkezlerdeki 'hızlı-şerit' ya da 'hızlandırılmış bakım' şeklinde adlandırılmaktadır) hemşirelik hizmetleri, fizyoterapi, mobilizasyon şeması, ameliyat sonrası tetkikler, ağrı yönetimi, göğüs tüpü yönetimi, beslenme, aile ile haberleşme gibi konuları içermektedir. Her gün için gerçekleşmesi beklenen hedefler kaydedilmekte ve takip edilmektedir. Bu belirlenmiş metodolojiyi kullanınca, ameliyat öncesi ve sonrası yatış, morbidite, taburculuk sonrası tekrar başvuru gibi konularda yarar elde edilmektedir.Ayrıca, bu standart yaklaşım ile, hastayı bölümde kim ameliyat ederse etsin tüm hastalara belirlenmiş nesnel bir bakım standardı sunulmuş olmaktadır.Belirlenen protokol, son yıllarda 2 portlu ve 'iğneskopik' VYGC'ye geçişlerde tekrar gözden geçirilerek düzenlenmiştir. Yakın dönemde de tek portlu VYGC'ye yönelik değişikliklerin yapılması planlanmaktadır. Bu 'yeni nesil' VYGC yöntemlerini uygulamayı amaçlayan her merkezin, iyi cerrahinin sağlayacağı yararlardan tam olarak faydalanabilmesi için bu gibi protokoller geliştirmesi önerilir.

VYGC'nin yararlarını maksimuma çıkarmak için peri-operatif bakımın iyileştirilebileceği bir diğer alan ise maliyet-etkin yeni teknolojilerin kullanılmasıdır. Bu sistem, hastanın toraks drenine bağlanarak, hekimin belirlediği seviyedeki negatif basınç ile vakum oluşturabilen, küçük, taşınabilir bir kutu şeklindedir. Uygulanan negatif basınç, ameliyat sonrası uzamış hava kaçağını engelleyecek şekilde, çok hassas bir şekilde ayarlanmaktadır. Sistem, ayrıca (cep telefonlarında olduğu gibi) kendine ait şarj olabilen bir pil ile çalıştığı için, hastaların yatağa bağımlılığını azalt-makta, hasta, ameliyat günü dahi, negatif uygulanan drenaj sistemi ile rahatlıkla dolaşabilmektedir. Bu sistem, tek portlu VYGC ve bunun getirdiği hızlı fiziksel iyileşme sü-reci ile tam olarak uyumludur. Bahsedilen dijital sistem, ayrıca, kendi içinde, hava kaçağını ölçen ve kaydeden bir mekanizma bulundurduğundan, cerrahi sonrası görülen hava kaçağını da kantitatif olarak ölçebilmektedir. Böylece, kapalı su altı drenajının hava kaçaklarını belirlemede yetersiz olması nedeniyle ortaya çıkan, dren çekilmesinde veya girişim yapılmasındaki kararsızlıklar ve buna bağlı olarak uzun süreli hastane yatışları önlenmiş olur. Daha önce, bahsedilen bu dijital drenaj

© AME Publishing Company. Tüm hakları saklıdır.

sisteminin hastalarımızda yatış süresini belirgin olarak kısalttığını yayınladık (20). Tüm bu nedenler ile tek portlu ya da 'yeni nesil' bir VYGC programı geliştirirken, yeni cerrahi yaklaşımın getireceği yararları en iyi şekilde elde etmeyi sağlayabilen ameliyat sonrası teknolojileri de kullanmak önerilir.

Yeni başlayanlara eğitim

Doğa tarihinden anlaşılan önemli bir ders, evrimin herkes için aynı hızla gerçekleşmediğidir. Aynı cerrahi ekip içinde dahi, herkes farklı hızlarda gelişebilir. Bu bölümün yazarının çalıştığı birimde, yazar, yukarıda anlatılan basamaklar ile gelişimini tamamlarken, asistanların çoğu stajyer düzeyinde ve tecrübesizdi. Cerrah ne kadar tecrübeli olursa olsun, yardım eden eden asistanların cerrahi sırasında kamerayı tutma ve yardımcı olma tarzları cerrahın yaptığı işlemi problemli hale getirmektedir. Bu neden ile yeni öğrenen 'çaylak' asistan hız sınırlayan bir basmak haline gelmektedir. VYGC'nin evrimi bize yeni öğrenen bir kişiye verilen eğitimde üç temel öğenin olduğunu öğretti.

İlk olarak, yeni öğrenen asistan, VYGC'nin her bir gelişim basamağını tek tek öğrenmek zorunda kalabilir. Yeni başlayan için kameranın kendine ait bir porttan yerleştirildiği standart 3 portlu VYGC muhtemelen en kolay başlangıç yöntemidir. Kamera için ayrılmış port, kameranın hareketini kısıtlayarak titremeyi azaltacak, kameranın lensini de diğer aletler ile çarpışmadan koruyacaktır. Diğer yandan, tek porttan yapılan VYGC, kamerayı tutan asistan için oldukça zorlu bir görevdir. Kamera, dar bir portta veya trokarda bulunmayıp 3-5 cm'lik bir insizyonun içinde rahatça hareket etme imkanına sahip olduğundan lens kolaylıkla kirlenebilmektedir. Daha da kötüsü, diğer VYGC yaklaşımlarında kamera portunun sağladığı yeterli uzaklığın aksine, tek portlu VYGC'de diseksiyon yapılan yapılar kameraya oldukça yakın bulunmaktadır. Bu neden ile, kamerayı tutacak asistan eğer den-eyimsiz ise, cerrah ne kadar deneyimli olursa olsun hastanın güvenliği ön planda olduğu için, öncelikle 2 veya 3 portlu VYGC ile başlamak önerilir. Asistan, bu noktadan sonra kendini eğitir.

İkinci olarak, etkin bir sözlü konut sistemi geliştirilmelidir. Diseke edilen yapıların iyi gösterilebilmesi için dokuların retraksiyonu, tek portlu cerrahide daha önemli olduğundan, cerrahın elleri 2 veya 3 portlu VYGC'ye göre daha 'meşgul' olmaktadır. Daha önce de belirtildiği gibi, her bir el dokuyu en iyi şekilde ekarte etmek için birden fazla retraktörü tutmak zorunda olabilir. Bu neden ile, cerrah, bu sırada kötü konumlandırılmış bir videotorakoskopa ulaşamaz. Bu sırada, kamerayı tutan kıdemsiz asistanın sözlü olarak doğru yönlendirilmesi çok önemlidir. Örneğin, ameliyat öncesinde, çok basit 'daha yukarı/daha aşağı' gibi komutların dahi ne anlama geldiği, örneğin yukarının daha başa doğru, 'aşağı' ifadesinin ise ayağı doğru anlamına gelmesi gerektiği netleştirilmelidir. Daha da önemlisi, 30 derecelik kameranın kıdemsiz bir asistan tarafından açılı göüntüyü oluşturmak üzere nasıl yönlendireceğini bilmesi gerekir. Bu bölümün yazarı, asistana nasıl tutacağını belirtmek için saat benzetmesini kullanmak-tadır. Örneğin 'saat 12' yönü, kameranın ışık kablosunu videotorakoskopun tam en üstünde tutması gerektiğini, 'saat 3 yönü' ise, ışık kablosunun kameranın tam sağ yanında olması gerektiğini ifade etmektedir.

Üçüncü prensip, kamerayı tutan asistanın tüm ameliyat boyunca kamerayı insizyonun posteriorunda ve kameraya hafifçe aşağı bastırarak tutması gerektiğidir. Böylece, kamera ameliyat süresince nispeten daha stabil durmakta, işlemler esnasında, 'eller gözün üstünde' kalmakta ve cerrah, sabit ve kendi başına göre ayarlanmış bir perspektif ile çalışmasını sürdürebilmektedir. Ayrıca bu posziyonda asistana verilecek komutlar, daha iyi anlaşılarak yerine getirilebilmektedir.

VYGC'nin Evriminin Anlamı

Minimal invazif göğüs cerrahisinin evrimsel süreci, tek porttan uygulanan VYGC'nin uygulanmasında yukarıda bahsedilen basmakları kapsamaktadır. Sonuçta elde edilebilecek mesajlar şunlardır:

(I) Tek porttan uygulanan VYGC bir 'hep ya da hiç' uygulaması değildir. Torakotomi ile tek porttan uygulanan VYGC arasında birçok basamak bulunmaktadır. Bu basamaklar, kesin ve değiştirilemez değildir ve her cerraha ve her merkeze göre farklılık gösterebilir.

(II) Geleneksel VYGC yaklaşımında deneyimli olan bir cerrahın korkmasına gerek yoktur. Tek porttan yapılan cerrahi, sadece 'bir başka' VYGC basamağı olduğundan, geleneksel VYGC için kullanılan el aletleri, teknik, problem çözme ve benzeri yaklaşımlar tek portlu VYGC için de uygulanabilir. Bu durumun bilinmesi, tek portlu yaklaşımın öğrenilmesini kolaylaştırır.

(III) Gelişimini sürdüren sadece cerrah değildir.Doğada da olduğu gibi, farklı bir gelişim aşaması, ancak toplum ile paylaşıldığında anlam kazanır. VYGC'de sadece cerrah, yeni teknik ya da yaklaşımı benimseyerek varlığını sürdüremez. Cerrahın, aynı zamanda, bu konuda asistanını eğitmesi, klinik protokol yolu ile multi-disipliner bir ekibin üyesi olması, tekniğe ek olarak sunulan teknoloji gibi konuları da benimsemiş bulunması gerekir.

Geleceğe bakıldığında, VYGC'nin evrimi geleceğe verilmiş bir mesajdır ve gelişim hiçbir zaman durmayacaktır. Bu devam eden bir süreçtir. Bu neden ile, tek porttan yapılan VYGC, yolun sonu değildır ve gelecekte, küçük ya da büyük ek gelişmeler olması kaçınılmazdır. Bu durum, bize, yeni teknik konusunda sadece mükemmelleşmenin

© AME Publishing Company. Tüm hakları saklıdır.

değil, bu metodun iyi ve zayıf yönlerini bulup, bunları geliştirmenin de gerekli olduğunu göstermektedir. Klasik 3 portlu, 'iğneksopik' ve 2 portlu VYGC'de olduğu gibi tek porttan uygulanan VYGC'de bize, gelecek gelişmeler konusunda değeri ölçülemez mesajlar verecektir.

Teşekkür

Açıklama: Yazarlar herhangi bir çıkar çatışması beyan etmemektedir.

Kaynaklar

1. Sihoe AD, Yim AP. Video-assisted pulmonary resections. In: Patterson FG, Cooper JD, Deslauriers J. eds. Thoracic Surgery (3rd Edition). Philadelphia: Elsevier, 2008:970-88.
2. Sihoe AD, Yim AP. VATS as a diagnostic tool. In: Shields TW, LoCicero J, Reed CE, et al. eds. General Thoracic Surgery (7th Edition). Philadelphia: Lippincott Williams & Wilkins, 2009:313-32.
3. Li WW, Lee TW, Lam SS, et al. Quality of life following lung cancer resection: video-assisted thoracic surgery vs thoracotomy. Chest 2002;122:584-9.
4. Sihoe AD. The Evolution of VATS Lobectomy. In: Cardoso P. eds. Topics in Thoracic Surgery. Rijeka: Intech, 2011:181-210.
5. Gonzalez D, Paradela M, Garcia J, et al. Single-port video-assisted thoracoscopic lobectomy. Interact Cardiovasc Thorac Surg 2011;12:514-5.
6. Gonzalez-Rivas D, Paradela M, Fernandez R, et al. Uniportal video-assisted thoracoscopic lobectomy: two years of experience. Ann Thorac Surg 2013;95:426-32.
7. Passlick B, Born C, Sienel W, et al. Incidence of chronic pain after minimal-invasive surgery for spontaneous pneumothorax. Eur J Cardiothorac Surg 2001;19:355-8; discussion 358-9.
8. Sihoe AD, Au SS, Cheung ML, et al. Incidence of chest wall paresthesia after video-assisted thoracic surgery for primary spontaneous pneumothorax. Eur J Cardiothorac Surg 2004;25:1054-8.
9. Melfi FM, Menconi GF, Mariani AM, et al. Early experience with robotic technology for thoracoscopic surgery. Eur J Cardiothorac Surg 2002;21:864-8.
10. Veronesi G, Galetta D, Maisonneuve P, et al. Four-arm robotic lobectomy for the treatment of early-stage lung cancer. J Thorac Cardiovasc Surg 2010;140:19-25.
11. D'Amico TA. Robotics in thoracic surgery: applications and outcomes. J Thorac Cardiovasc Surg 2006;131:19-20.
12. Yim AP, Sihoe AD, Lee TW, et al. A simple maneuver to detect air leaks on the operating table after needlescopic video-assisted thoracic surgery. J Thorac Cardiovasc Surg 2002;124:1029-30.
13. Sihoe AD, Au SS, Cheung ML, et al. Incidence of chest wall paresthesia after video-assisted thoracic surgery for primary spontaneous pneumothorax. Eur J Cardiothorac Surg 2004;25:1054-8.
14. Chou SH, Li HP, Lee JY, et al. Needlescopic video-assisted thoracic surgery for primary spontaneous pneumothorax. Minim Invasive Ther Allied Technol 2009;18:221-4.
15. Rocco G, Khalil M, Jutley R. Uniportal video-assisted thoracoscopic surgery wedge lung biopsy in the diagnosis of interstitial lung diseases. J Thorac Cardiovasc Surg 2005;129:947-8.
16. Jutley RS, Khalil MW, Rocco G. Uniportal vs standard three-port VATS technique for spontaneous pneumothorax: comparison of post-operative pain and residual paraesthesia. Eur J Cardiothorac Surg 2005;28:43-6.
17. Bertolaccini L, Rocco G, Viti A, et al. Geometrical characteristics of uniportal VATS. J Thorac Dis 2013;5:S214-6.
18. Sihoe AD, Tan HY. Complete Video Assisted Thoracic Surgery Major Lung Resection for Lung Cancer: the impact of Tuberculosis and Post-inflammatory Adhesions on outcomes. Respirology 2011;16:138.
19. Sihoe AD, Chawla S, Paul S, et al. Technique for delivering large tumors in video-assisted thoracoscopic lobectomy. Asian Cardiovasc Thorac Ann 2014;22:319-28.
20. Pompili C, Detterbeck F, Papagiannopoulos K, et al. Multicenter International Randomized Comparison of Objective and Subjective Outcomes Between Electronic and Traditional Chest Drainage Systems. Ann Thorac Surg 2014;98:490-6; discussion 496-7.

(Çeviri: Akif Turna)

Bu makalenin orijinali: Sihoe AD. The evolution of minimally invasive thoracic surgery: implications for the practice of uniportal thoracoscopic surgery. J Thorac Dis 2014;6 (S6):S604-S617. doi: 10.3978/j.issn.2072-1439.2014.08.52

© AME Publishing Company. Tüm hakları saklıdır.

Uniportal Video Yardımlı Göğüs Cerrahisi, Kazanımlar ve Potansiyeller

Michele Salati[1], Gaetano Rocco[2]

[1]Göğüs Cerrahisi Bölümü, Birleşik Ancona Hastaneleri, Ancona, İtalya; [2]Pascale Vakfı, Ulusal Kanser Enstitüsü, Göğüs Cerrahisi ve Onkolojisi Departmanı, Göğüs Cerrahisi Bölümü, Naples, İtalya

İletişim: Gaetano Rocco, MD, FRCSEd, FETCS. Pascale Vakfı, Ulusal Kanser Enstitüsü, Göğüs Cerrahisi Bölümü, Via Semmola 81, 80131, Naples, İtaly. E-posta: Gaetano.Rocco@btopenworld.com.

Özet: İlk kez 2004 yılında minör akciğer rezeksiyonlarında kullanımı tariflenen Uniportal Video-Yardımlı Göğüs Cerrahisi (Uniportal VYGC) takip eden 10 yıl içinde kanıtlanmış bilimsel desteğin yardımı ile gelişmiş ve yaygınlaşmıştır. Bu devrimsel yaklaşım tek bir torasik kesi ile yapılmakta ve geleneksel VYGC ile ilgili bakış açılarının değişmesini gerektirmektedir. Uniportal VYGC birçok cerrahi işlem çeşitliliği için imkan sağlamaktadır. Bu çalışma uniportal VYGC hakkındaki mevcut literatürü inceleyip tekniğin temel prensipleri, uygulama alanları, elde edilen sonuçları ve geleceğe dair bakış açılarını altını çizmeyi hedeflemiştir.

Anahtar kelimeler: Minimal invazif; Video-Yardımlı Göğüs Cerrahisi (VYGC)

Makaleyi görüntülemek için: http://dx.doi.org/10.3978/j.issn.2072-1439.2014.10.02

Giriş

Geçtiğimiz 15 yılda göğüs cerrahisinin klinik uygulama senaryolarında önemli değişiklikler olmuştur. Minimal invazif video yardımlı cerrahi yaklaşımı daha hızlı ve geniş biçimde yayılmıştır. Bu şekilde geleneksel yöntemlerle tedavi edilen birçok torasik hastalığın cerrahi tedavisi için tercih edilen yöntem olmuştur.

Bu, video yardımlı göğüs cerrahisinin (VYGC) çeşitli seviyelerde ispatlanmış etkinliğinin ve bu konuda giderek artan bilimsel kanıtların bir sonucudur: Azalmış doku hasarı, ağrı ve immunolojik yanıt, düşük post operatif komplikasyon oranı, hastanede kalış süresinin kısalması, post operatif dönemde fiziksel, duygusal ve sosyal olarak daha hızlı iyileşme ve sağlık giderlerinde azalma.

Bu bağlamda uniportal VYGC, torasik işlemlelerde kullanılan VYGC yaklaşımında mümkün olabilen en az travmayı sağlayan bir role sahiptir Medical Subject Headings (MeSH) terimlerinden "akciğer rezeksiyonu (İng; lung resection)" VE "uniportal VATS" VE "tek port VYGC (İng; single port VATS)" kullanılarak literatür taraması yapılmıştır.

Elde edilen ve ilgili başlıklara göre tekrar gözden geçirilmek üzere seçilen yazılar iki yazar tarafından da değerlendirildi (ilk eleme işlemi). Ardından geri kalan yazıların özetleri de aynı değerlendirmeye tabi tutuldu (ikinci eleme işlemi). Derlemelerde çapraz referans açısından araştırma yapıldı (*Şekil 1*). Araştırma Mart 2014'te yapıldı ve özellikle İngilizce dilindeki yazıların incelenmesine karar verildi.

Kısaca tekniğin tanımı

İlk kez 2014 yılında Rocco ve ark. akciğer wedge (kama) rezeksiyonlarını tek bir torasik insizyondan 5mm torakoskop yardımıyla yapmak üzere yeni bir teknik tanımladı (1). Aynı grup tarafından 2005'te yayınlanan iki diğer yazıda, uniportal VYGC olarak tanımlanan bu tekniğin teorik ve pratik yönleri daha geniş açıklandı.

Uniportal yaklaşım torasik hastalıkların tedavisinde 3 portlu VYGC'ye göre belirgin ve özellikli bir mantık değişikliği ile eş zamanlı teknik uyarlamalar gerektirir.

Göğüs kafesindeki tek insizyonun ebatları, rezeksiyonun büyüklüğü ve operasyonun endikasyonuna göre değişiklik göstermekle birlikte 1 ila 2,5 cm arasındadır. Her vakada videokamera ve cerrahi aletler, karşılıklı olarak giriş yaptıkları dayanak noktasını teşkil eden aynı interkostal alanda yerleşir.

Bu dayanak noktası ve hedef lezyon aynı düzlem üzerinde yerleşirler. Bu düzlemde cerrahi aletler ve torakoskop işlemi gerçekleştirir. Dayanak noktasının değiştirilmesi (kaçıncı interkostal aralığın veya interkostal aralığın neresinin kullanılacağı) hedefe bağlıdır. Göğüs kafesi içinde sanal olarak her poziyon ve hedefe ulaşabilmek için sonsuz sayıda plan yaratılabilir (1-4). Sonuç olarak bu yaklaşım tek erişim noktasına göre belirgin hareket edebilme özgürlüğü sağlamaktadır. Bu imkan, açılanabilen cerrahi alet ve enstrümanların ve 30 derecelik videokameranın kullanımı ile genişletilebilir. *Şekil 2* uniportal ve geleneksel 3 port kullanılan

© AME Publishing Company. Tüm hakları saklıdır.

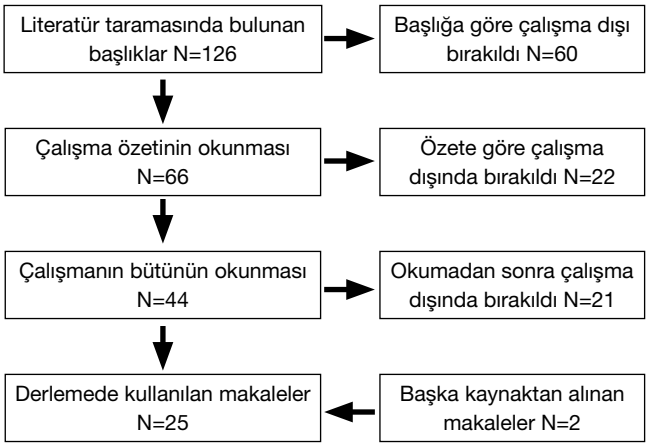

Şekil 1 Literatür tarama yöntemi.

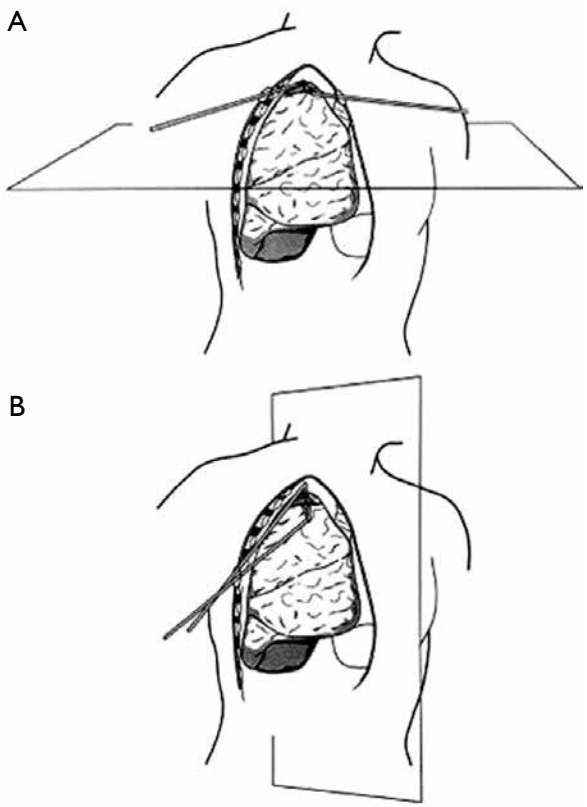

Şekil 2 Uniportal (A) ve 3 portlu (B) VYGC'de hedef lezyona farklı yaklaşım şekilleri. VYGC, Video-yardımlı göğüs cerrahisi.

VYGC'nin farklı çalışma düzlemlerini ve hedef lezyonlara ulaşma stratejilerini göstermektedir.

Uniportal VYGC'nin geometrik ve optik yararları son zamanlarda Ber-tolaccini ve ark tarafından tanımlanmıştır (5). 2013'te bu ekibin yaptığı yayında uniportal yaklaşımın kranio-kaudal perspektif veren yansıtmalı bir düzlem oluşturduğu, bunun da intraoperatif derinlik ve daha sezgisel enstrumantasyon hareketini mümkün kıldığı gösterilmiştir.

Literatür Revizyonu

Uniportal VYGC'nin kullanımı hakkında ilk yazı 2004 te Rocco ve ark. tarafından yayınlandı.İçeriğinde pulmoner wedge (kama) rezeksiyonlarda kullanımın etkinliği anlatılıyordu (1). Yazarlar tek port insizyon ile yapılmış 15 vakanın, intraoperatif ve post operatif komplikasyon olmaksızın, 3 port ya da açık cerrahiye geçilmesine gerek kalmayan başarılı cerrahi sonuçlarını bildirdiler.

Bu zamanda beri tekniğin endikasyonları belirgin şekilde genişledi.

2007 yılında Rocco bu tekniğin hiperhidroz tedavisinde uygulanan sempatektomi için kullanımını tanımladı (6). Chen ve ark 2009 yılında tek port yaklaşımla opere edilen 20, iki port yaklaşımı ile opere edilen 25 sempatektomi hastasının sonuçlarını kıyaslayan yazısını yayınladı (7). Her iki grup için de tedavi başarılı idi (tüm hastalarda ellerin sıcak ve kuru olması) ve uniportal yaklaşım kullanılan hastalarda daha invazif bir prosedüre geçiş ihtiyacı olmadan tamamlandı. Bunun ötesinde yazarlar işlem zamanının uniportal lehine kısaldığını (uniportal 39,5 dk, biportal 49,7 dk P=0,02), yatan hasta ağrı skorlarının uniportal lehine azaldığını (uniportal 0,8, biportal 1,6 P=0,02), diğer sonuçların (ortalama hastanede kalış süresi, kompansatuvar terleme ve hasta memnuniyeti) mukayese edilebilir sonuçlar olduğunu gösterdiler.

Bundan sonra uniportal VYGC, 2005'te Rocco ve ark. tarafından da bildirildiği üzere, interstisyel akciğer hastalığından etkilenen hastalarda kesin tanı amacıyla, akciğer wedge (kama) biyopsilerinde kullanılmaya başlandı (3). Yazarlar 20 hastanın her birinden medyan 2 adet biyopsi yapabildi ve işlem bu hastaların 14'ünde tedavi yönetimini belirleyen tanıya olanak tanıdı.

2005 ve 2008 yılında iki yayın spontan pnömotoraks tedavisinde uniportal VYGC'nin geleneksel 3 port VYGC'ye göre avantajlarını değerlendirdi (8,9). Jutley ve ark uniportal yaklaşımla cerrahiye gönderilen 16 hastayı,3 port yaklaşım ile tedavi edilen 19 hasta ile kıyasladı. Drenaj zamanı, hastanede kalış süresi ve hastalık nüks oranlarını her iki grup için de benzer buldular. Yalnız post operatif ağrı ve parestezi ortaya çıkma durumu hakkındaki sonuçları uniportal lehine tespit ettiler. 2008 yılında Salati ve ark primer spontan pnömotoraks tedavisinde geleneksel 3 port VYGC'ye göre uniportal VYGC'nin klinik ve ekonomik olarak daha iyi sonuçlara sahip olduğunu bildirdiler (uniportal grup 28, üç port grup 23 hasta) Tüm hastalara büllektomi ve plevral abrazyon uygulandı. Uniportal grup daha kısa hastanede kalış (3,8 gün vs 4,9 gün P=0,03) ve daha seyrek parestezi (% 35 ve % 94, P<0,0001) sonuçları gösterdi. Buna

© AME Publishing Company. Tüm hakları saklıdır.

ilaveten yazarlar uniportal teknik için toplam maliyetlerde azalma tespit ettiler (1.407 euroya karşılık 1.793 euro. P=0,03).

2006 yılında Rocco ve ark. uniportal yaklaşımla perikardiyal pencere açılmasının mümkün olabileceğini bildirdiler (10). Bu tekniği malign perikardiyal efüzyon bulunan 4 hastada, diğer işlemler (mediastinal lenf nodu biyopsileri gibi) ile birlikte eş zamanlı olarak yapabilmenin ve hasta konforsuzluğunu minimalize edebilmenin altını çizerek tanımladılar.

2006 yılına ait diğer bir yazıda uniportal VYGC mediastinal lenf nodu tanısında konvansiyonel yaklaşımlara (mediastinoskopi, anterior mediastinotomi, üç port VYGC) destek olacak değerli bir teknik olarak tanımlanmıştır (11). Yazarlar, video yardımlı tek kesi alanı kullanılarak opere edilen 13 hasta tanımladılar: Tüm olgularda, post operatif medyan 1 gün hastanede kalış süresi ile tanı elde edildi (primer malign nodal hastalık-5, ikincil malign nodal hastalık-6, sistemik granülamatöz hastalık-2).

Uniportal VYGC'nin uyarlanabilirliği bu tekniği delici göğüs travma-larında da (ateşli silah yaralanmaları) hastalar için kullanılabilir hale getirmiştir (12). Yazarlar işlemin hemotoraksı tahliye etmek üzere yerleştirilen göğüs tüpünün kullanıldığı kesiden yapılabildiğini bildirdirdiler. Bu şekilde tüm göğüs boşluğunu değerlendirip kostofrenik girintideki mermi çekirdeklerini çıkartabildiler.

Uniportal VYGC'nin sınırları zorlayan son uygulamaları, ayaktan hastalara genel anestezi olmaksızın majör anatomik pulmoner rezeksiyonların uygulanması şeklindedir.

2010 ve 2011 de Rocco ve ark tek kesiden video yardımlı iki farklı akciğer wedge (kama) rezeksiyon olgusunu tanımladılar (13,14). Her iki hastada hafif sedasyon ve epidural anestezi, ek olarak hedef lezyonun bulunduğu akciğer lobunu ventilasyondan izole eden, bronkoskopi ile yerleştirilmiş intrabronşiyal balon katater uygulması yapıldı. Yazarlar pulmoner rezeksiyonları birden fazla endo stapler ateşlemesiyle (birinci olgu pulmoner nodül ikinci olgu pnömotoraks nedenli büllektomi)yaptıklarını bildirdiler, hastaların her ikisi de cerrahi işlemden sonraki gün taburcu edilebildi. 2014 yılında Galvez ve ark (15). endoskopik işlem ile lobar söndürme gerekliliği olmaksızın akciğer sol üst lobundan bir metaztazektomi yaparak tekniğin etkin kullanabilirliğini teyid ettiler. Bu olguda cerrahi insizyonun 5 cm uzun-luğunda olduğunun altını çizmek gereklidir.

2011 yılında Gonzales ve ark tek insizyondan gerçekleştirilen video yardımlı sol alt lobektomi olgusunu bildirdiler (16). Bu yeni ve özgün teknik uniportal VYGC yaklaşımla net şekilde belirtilen birçok metodsal tavrı benimsemiş ve anatomik major akciğer rezeksiyonlarının yapılabilmesini mümkün kılmıştır.

Tek kesinin uzunluğu 4 cm'dir ve cerrahi aletlere ek olarak videokameranın (sıklıkla 10 mm 30 derece torakoskop) da kesinin ucuna yerleştirilmesine müsaade etmektedir. Bu yeni işlemin metodolojisi ve cerrahi basamakları 2012 yayınlanan yazıda, bu yeni işlemin metodolojisi ve cerrahi basamakları ile her bir farklı rezeksiyona dair özellikler ve faklılıklar tanımlanmıştır (17). Aynı yıl Gonzales-Rivas ve ark. uniportal VYGC lobektomi yaptıkları 23 hastaya dair ilk tecrübelerini yayınladılar (18): Burada başarı oranının %87, post operatif hastanede kalış süresinin yaklaşık 3 gün olduğu ve mortalitenin olmadığı bildirildi. Tekniğin berrak ve rafine hale gelmesi ve operatif kullanılan techizatın geliştirip kullanılması ile birlikte major pulmoner rezeksiyonlarda uygulanan uniportal VYGC giderek anatomik segmentektomi (19), pnömonektomi (21) ve pulmoner arter rekonstruksiyonu (22) gibi daha karmaşık ve zor cerrahi işlemlerde kullanılmaya başlanmıştır.

Sonuçlar

İlk olgunun 10 yıl önce bildirildiği uniportal VYGC bu zaman süresi içinde ufkunu fazlasıyla gelistirdi. Tekniğin sürekli ve artan şekilde rafine ve berrak hale gelmesi, giderek çeşitliliği ve fonksiyonel niteliği artan cerrahi aletlerin kullanımıyla toraks içi patolojik durumların birçoğunda (23) ve primer akciğer malignitelerinde major pulmoner rezeksiyonunda kullanılmıştır (24).

Yine de, nispeten yakın zamanda tanımlanıp kullanılmaya başlanmasından dolayı bu minimal invazif yaklaşıma dair faydalar ve yeni kullanım alanlarının sahip olduğu araştırma potansiyelinin yanı sıra bu alanlara dair bilimsel kanıtlara da acil olarak ihtiyaç vardır.

Bu his ve ihtiyaca istinaden bir kısım bilimsel yayın halihazırda uniportal VYGC'nin klasik konvasiyonel multiportal tekniklere avantajlarını bildirmiştir. Primer spontan pnömotoraks nedeniyle opere edilen hastalarda post operatif ağrı ve nörolojik şikayetlerin azaldığına dair birden fazla yayın vardır (4,8). Bundan da fazlası daha kısa post operatif hastane kalışı, günlük akvitelere daha hızlı dönüş ve elbette aynı grup hastalarda belirgin bir maliyet azalması dokümente edilmiştir (4). Aynı zamanda hala özellikle neoplazm nedenli majör akciğer rezeksiyonu yapılan hastalarda, bu minimal invazif yaklaşımın yukarıda bahsedilen konularda ve hastaların immunolojik durumlarında geçerli olumlu etkilerini teyit etmeyi hedefleyen geniş hasta sayılı, kıyaslamalı veya randomize çalışmalara ihtiyaç vardır.

Son olarak istikrarlı bir evrimleşmenin yansıması sonucu uniportal VYGC, açılanabilen bir endoskopik ultrason yardımıyla periferal yerleşimli pulmoner nodüllerin tespitine ve eksizyonuna da adapte edilmiştir (25). Bu, uniportal VYGC'nin şimdiye kadar ulaşılmayan pulmoner veya mediastinal lezyonların tespiti ve tanısında katkı sağlamak üzere belirgin rol oynayabileceği başka senaryo açmaktadır. Aynı zamanda bu tekniğin geleneksel yöntemlere olan avantajlarının teyidi için sağlam bilimsel kanıtın da artması arzulanmaktadır.

© AME Publishing Company. Tüm hakları saklıdır.

Teşekkür

Açıklama: Yazarlar herhangi bir çıkar çatışması beyan etmemektedir.

Kaynaklar

1. Rocco G, Martin-Ucar A, Passera E. Uni-portal VATS wedge pulmonary resections. Ann Thorac Surg 2004;77:726-8.
2. R Rocco G. VATS lung biopsy: the uni-portal technique. Multimed Man Cardiothorac Surg 2005;2005:mmcts.2004.000356.
3. Rocco G, Khalil M, Jutley R. Uni-portal video-assisted thoracoscopic surgery wedge lung biopsy in the diagnosis of interstitial lung diseases. J Thorac Cardiovasc Surg 2005;129:947-8.
4. Salati M, Brunelli A, Rocco G. Uni-portal video-assisted thoracic surgery for diagnosis and treatment of intrathoracic conditions. Thorac Surg Clin 2008;18:305-10.
5. Bertolaccini L, Rocco G, Viti A, et al. Geometrical characteristics of uni-portal VATS. J Thorac Dis 2013;5:S214-6.
6. Rocco G. Endoscopic VATS sympathectomy: the uni-portal technique. Multimed Man Cardiothorac Surg 2007;2007:MMCTS.2004.000323.
7. Chen YB, Ye W, Yang WT, et al. Uni-portal versus biportal video-assisted thoracoscopic sympathectomy for palmar hyperhidrosis. Chin Med J 2009;122:1525-8.
8. Jutley RS, Khalil MW, Rocco G. Uni-portal vs standard three-port VATS technique for spontaneous pneumothorax: comparison of post-operative pain and residual paraesthesia. Eur J Cardiothorac Surg 2005;28:43-6.
9. Salati M, Brunelli A, Xiumè F, et al. Uni-portal video-assisted thoracic surgery for primary spontaneous pneumothorax: clinical and economic analysis in comparison to the traditional approach. Interact Cardiovasc Thorac Surg 2008;7:63-6.
10. Rocco G, La Rocca A, La Manna C, et al. Uni-portal video-assisted thoracoscopic surgery pericardial window. J Thorac Cardiovasc Surg 2006;131:921-2.
11. Rocco G, Brunelli A, Jutley R, et al. Uni-portal VATS for mediastinal nodal diagnosis and staging. Interact Cardiovasc Thorac Surg 2006;5:430-2.
12. Jutley RS, Cooper G, Rocco G. Extending video-assisted thoracoscopic surgery for trauma: the uni-portal approach. J Thorac Cardiovasc Surg 2006;131:1424-5.
13. Rocco G, Romano V, Accardo R, et al. Awake single-access (uni-portal) video-assisted thoracoscopic surgery for peripheral pulmonary nodules in a complete ambulatory setting. Ann Thorac Surg 2010;89:1625-7.
14. Rocco G, La Rocca A, Martucci N, et al. Awake single-access (uni-portal) video-assisted thoracoscopic surgery for spontaneous pneumothorax. J Thorac Cardiovasc Surg 2011;142:944-5.
15. Galvez C, Bolufer S, Navarro-Martinez J, et al. Awake uni-portal video-assisted thoracoscopic metastasectomy after a nasopharyngeal carcinoma. J Thorac Cardiovasc Surg 2014;147:e24-6.
16. Gonzalez D, Delgado M, Paradela M, et al. Uni-incisional video-assisted thoracoscopic left lower lobectomy in a patient with an incomplete fissure. Innovations 2011;6:45-47.
17. Gonzalez-Rivas D, Fernandez R, de la Torre M, et al. Thoracoscopic lobectomy through a single incision. Multimed Man Cardiothorac Surg 2012;2012:mms007.
18. Gonzalez-Rivas D, Paradela M, Fieira E, et al. Single-incision video-assisted thoracoscopic lobectomy: initial results. J Thorac Cardiovasc Surg 2012;143:745-7.
19. Gonzalez-Rivas D, Mendez L, Delgado M, et al. Uni-portal video-assisted thoracoscopic anatomic segmentectomy. J Thorac Dis 2013;5:S226-33.
20. Gonzalez-Rivas D, Delgado M, Fieira E, et al. Uni-portal video-assisted thoracoscopic pneumonectomy. J Thorac Dis 2013;5:S246-52.
21. Gonzalez-Rivas D, Delgado M, Fieira E, et al. Left lower sleeve lobectomy by uni-portal video-assisted thoracoscopic approach. Interact Cardiovasc Thorac Surg 2014;18:237-9.
22. Gonzalez-Rivas D, Delgado M, Fieira E, et al. Single-port video-assisted thoracoscopic lobectomy with pulmonary artery reconstruction. Interact Cardiovasc Thorac Surg 2013;17:889-91.
23. Rocco G, Martucci N, La Manna C, et al. Ten-year experience on 644 patients undergoing single-port (uni-portal) video-assisted thoracoscopic surgery. Ann Thorac Surg 2013;96:434-8.
24. Gonzalez-Rivas D, Fieira E, Delgado M, et al. Uni-portal video-assisted thoracoscopic lobectomy. J Thorac Dis 2013;5:S234-45.
25. Rocco G, Cicalese M, La Manna C, et al. Ultrasonographic identification of peripheral pulmonary nodules through uni-portal video-assisted thoracic surgery. Ann Thorac Surg 2011;92:1099-101.

(Çeviri: Hasan Volkan Kara)

Bu makalenin orijinali: Salati M, Rocco G. The uni-portal video-assisted thoracic surgery: achievements and potentials. J Thorac Dis 2014;6 (S6):S618-S622. doi: 10.3978/j.issn.2072-1439.2014.10.02

© AME Publishing Company. Tüm hakları saklıdır.

Geleneksel Video-Yardımlı Torakoskopik Lobektomiden Tek Porta: Evrimin arkasındaki hikaye

Diego Gonzalez-Rivas[1,2], Eva Fieira[1], Maria Delgado[1], Lucía Mendez[1], Ricardo Fernandez[1,2], Mercedes de la Torre[1,2]

[1]Coruña Üniversitesi Hastanesi, Göğüs Cerrahisi Departmanı, Coruña, İspanya; [2]Minimal İnvazif Göğüs Cerrahisi Ünitesi (UCTMI), Coruña, İspanya
İletişim: Diego Gonzalez-Rivas, MD, FECTS. Coruña Üniversitesi Hastanesi, Göğüs Cerrahisi Departmanı, Xubias 84, Coruña 15006, İspanya. E-posta: diego.gonzalez.rivas@sergas.es.

Makaleyi görüntülemek için: http://dx.doi.org/10.3978/j.issn.2072-1439.2014.08.44

Diego Gonzales-Rivas'ın kişisel deneyimi: Tek porttan yapılan video-yardımlı torakoskopik (VYT) lobektomi fikri nasıl doğdu

"İnsanların değişime allerjisi vardır. 'Biz her zaman böyle yaparız' demeyi severler.Ben bu fikirle savaşmayı denedim. Bu neden ile, duvarımda saat yönünün tersine dönen bir saatim var."

—Grace Hopper

Göğüs cerrahisi eğitimime 1999 yılında başladığımda, hastaların ameliyat sonrası süreçleri yapılan ameliyatlardaki insizyonlar 15 cm civarında ve çok uzun olduğu ve ameliyat sırasında kaburgaları ayırmak gerektiği için çok ağrılı geçmekte idi. Bu neden ile, birçok kere, bu ameliyat sonrası süreci nasıl geliştirebileceğimi düşünmeye başladım.Kısaca bu ağrıyı nasıl azaltabilir ve hayat kalitesini nasıl artırabilirdik?

Her zaman daha iyisini yapmak için bir yol vardır, dolayısı ile bul o yolu.

—Thomas Edison

Bu neden ile, torakoskopik cerrahinin kökenini araştırmaya başladım ve bu yöntem beni büyüledi.İlk olarak Jacobaeus, 1910 yılında, tüberkülozlu hastalardaki plevral yapışıklıkları serbestlemek için torakoskopiyi kullandı. Ondan önce 1901 yılında Kelling, işlemi insanlarda değil, ilk olarak köpeklerde denemişti. Bu deneyim yayınlanmadığı için, bugün torakoskopiyi ilk kullananın 1910'da Jacobaeus olduğunu biliyoruz. Bu yaklaşım şekli uzun bir süre, 1992'de Giancarlo Roviaro, küçük insizyonlardan ekrandan bakarak ve herhangi bir ekartör kullanmadan ilk akciğer rezeksiyonunu yapıncaya kadar sadece teşhis amacı ile kullanıldı. Roviaro, agresif bir ameliyat şeklinden sadece 3 insizyonun yapıldığı ve hastaların çok daha hızlı iyileşebildiği bir yönteme geçmiş idi. Bu yaklaşım, göğüs cerrahisinde bir devrim niteliğinde idi. Roviaro, uzun süre, kendisini daha prestijli olarak nitelendiren daha geleneksel göğüs cerrahları tarafından eleştirildi ve bu yaklaşımın, tam bir onkolojik girişim olmadığı belirtildi.

Zaman, kendisinin haklı olduğunu gösterdi.Giancarlo Roviaro, daha küçük insizyonlar ile ameliyat sonrası sürecin iyileştirilebileceğine inandı. Kendisinin cerrahi deneyimi, bu yaklaşımın sadece doğru olduğunu kanıtlamadı aynı zamanda, bu hastalarda daha az ağrı olduğunu ve hastaların daha hızlı iyileştiğini de gösterdi

Tıp camiası, Roviaro'nun çalışmaları hakkında aynı şekilde düşünmedi ve uzun yıllar yaptıkları takdir edilmedi.Bu durum aslında, hem tıpta hem de insanlık tarihinde birçok kez yaşanmıştır.

Ben, bu tekniği öğrenmeye karar verdim ve dünyada video-cerrahi deneyimi en fazla olan yeri araştırdım. Bu nedenle 2007 yılında Amerika Birleşik Devletleri Los Angeles'ta bulunan ve dünyadaki en deneyimli cerrah olan kişiden (Robert McKenna) 3-4 insizyon ile yapılan bu tekniği öğrendim, ardından, tekniği hastanemde uygulamaya başladım. Yeterli deneyime ulaşınca, bu tekniği daha da geliştirmek gerektiğine inanarak, New York'a gittim. Burada, tesadüfen, düşünme şeklimi değiştiren bir cerrah ile karşılaştım. New York'a 3 insizyon ile uyguladığım tekniği geliştirmeye gitmiştim ancak, New York'ta karşılaştığım bu kişi, aynı işlemleri Kuzey Carolina Duke Universitesi Tıp Merkezi'nde 2 insizyon ile yaptığını belirtti. Bu düşünce, kafamı karıştırmıştı ve işlemin nasıl 2 insizyon ile yapılabileceğini anlamamıştım. Benim kafamda, işlemin her zaman 3 insizyon ile yapılabileceği fikri yerleşmiş idi: Aletlerin kullanımı için 'kullanım portu', kamera için inferior insizyon, ve akciğeri tutmak için ise posterior insizyon. O zaman daha farklı düşünemiyordum ve bu kişiden aletlerin yerleşimini çizmesini istedim (*Şekil 1*).

İspanya'ya döndükten sonra, bu çizimi tekrar tekrar düşünürek işlemin nasıl yapılabileceğini kafamda canlandırmaya çalıştım

© AME Publishing Company. Tüm hakları saklıdır.

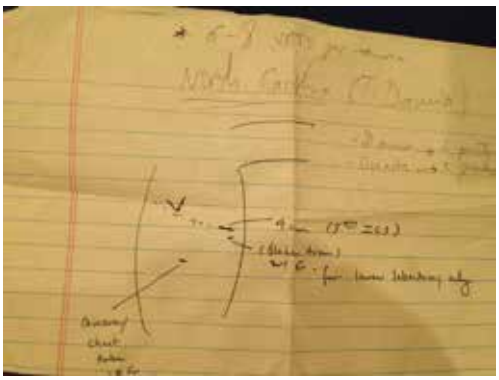

Şekil 1 Duke Tıp Merkezinde uygulanan iki port tekniğinin çizimi.

ancak anlayamadım. Bu nedenle Duke'a gitmeye karar verdim. Duke'taki cerrahi şefi ile konuyu görüştüğümde, bilmediği kişileri kabul edemeyeceği yanıtını aldım. O zamanki hayal kırıklığımı tahmin edebilirsiniz. Ben, 'hayır'ı yanıt olarak kabul etmediğimden bu konudaki ısrarımı sürdürdüm. Kendisinin katılacağı bir kongre bulup gittim ve kendisi ile şahsen görüştüm. Amerikan Göğüs Hastalıkları kongresine katılıp kendisi ile görüşerek, merkezlerini ziyaret edip edemeyeceğimi sordum ve kabul edildim. Bu sayede artık Dr. D'Amico ile arkadaşız ve birlikte kurslar düzenliyoruz. Fikrimde ısrarcı olmasaydım, Dr. D'Amico ile karşılaşamayacak ve şu anda olduğum yerde bulunamayacaktım.

Dolayısı ile, düşünmekten ve önemli olduğuna inandığınız fikirlerden vazgeçmemek çok önemlidir.

Bununla birlikte, yeni fikirleri ya da yaratıcı konuları düşünmek, beraberinde birçok sorunu da getirir. Buna en iyi örnek, dünyanın yuvarlak olduğunu söylediği için zamanında uzun süre tutuklu kalabilecek olan Galileo'dur. Cezadan kaçmak için, kendi fikrini reddetmiş ve söylediğinin yalan olduğunu belirtmiştir.

Tıp ile ilgili yeni fikirlerin ifade edilmesine örnek ise, Semmelweis'tır. Bu kişi asepsis'i keşfetmiştir. Meslektaşlarını, ameliyat sonrası infeksiyonlardan korunmak için işlemden önce ellerini yıkamaya ikna etmeye çalışmıştır. Bu neden ile, uluslararası bilim camiasından dışlanmış, bir otopsi sırasında kendini kestiği için infeksiyon kapıp infeksiyondan hayatını kaybetmiştir.

Ancak, bariz bir şekilde, değişik düşünen kişiler, farklı bir öngörüsü olan ve dünyayı değiştiren kişilerdir. Apple'ın kurucusu Steve Jobs, öngörüsü olan bir dahi idi ve şu sözleri sarfetmişti:

"Çılgınlar, uygunsuzlar, isyankarlar, sorun çıkaranlar, kare deliklere uymaya çalışmayan yuvarlaklar, farklı düşünenler, kurallardan hoşlanmayan kişilerdir. Bu kişilerin söylediklerinden bahsedebilirsiniz ya da aynı fikirde olmayabilirsiniz, yüceltebilir ya da hor görebilirsiniz, ancak bu kişiler ile ilgili olarak yapamayacağınız tek şey, bu kişileri görmezden gelmektir çünkü, bu kişiler, bir şeyleri değiştiren, insanlığı ileri götüren ve hatta dünyayı değiştirecek kadar çılgın olan insanlardır."

Ancak, tıp alanında farklı düşünmek, insanın en değerli varlığını, hayatını etkilediği için oldukça risklidir. Bunu biliyordum, buna rağmen, yerimde duramayan bir kişi olduğumdan, yeni bir şeyler bulmak zorundaydım.

Çift port tekniğini uygular iken, çoğu kez, kamerayı kullanım insizyonundan yerleştirdiğimden, bu kullanımın daha iyi ve direkt görüş sağladığını farkettim. İki port tekniğinde, tüm cerrahi aletler ve stapler kullanım torakotomisinden uygulanmakta idi ancak, görüş, alttan, anatomik olmayan bir yerden olmakta idi. Neden tüm aletler ile birlikte, kamera da kullanım insizyonundan uygulanmasın? Böylece, çok düşündükten sonra, Haziran 2010'da, tek porttan ilk lob rezeksiyomu yapmaya karar verdim ve ameliyatta, kamerayı ve tüm aletleri aynı insizyondan yerleştirdim. Ameliyatta, oldukça rahat olduğumu, ameliyatı hızlı bir şekilde bitirdiğimi ve daha iyi görüş elde ettiğimi fark ettim. Olgunun ameliyat sonrası iyileşme hızı mükemmel idi ve hastayı 2. gün ağrısız bir şekilde taburcu ettim. Bu deneyimim, beni buna devam etme konusunda çok teşvik etti. Olguyu uluslararası dergide ilk yayınladığımda yaptığım çıkarım, bu yöntemin sadece alt lob tümörleri için ve alt lobektomi yapmaya uygun olduğu idi. Üst loblar için ise, aletlerin açılanması gerektiği için yeni bir teknolojiye gerek olduğunu düşündüm. Zaman ile, aslında yeni bir teknolojiye gerek olmadığını ve tüm cerrahi işlemlerin bu yaklaşım ile yapılabileceğini fark ettim ve yaptım. Ameliyat ettiğimiz tüm olguları önemli göğüs cerrahisi dergilerinde yayınladım ve göğüs cerrahisi kitabı için yazdım. Ekibim sayesinde ise, şimdi bu tekniği meslektaşlarıma ve yeni başlayan uzmanlık öğrencilerime öğretebiliyoruz.

Bir uluslarası kongrede 2012 yılında, tekniğimizden büyülenmiş olan Luca Bertalaccini isimli bir İtalyan cerrah, fiziksel ve matematiksel olarak, tek insizyondan yaptığımız cerrahinin neden diğer tekniklerden daha iyi olduğunu ve dünyadaki en iyi bazı cerrahlar tarafından neden kullanıldığını bize açıkladı. Bu yöntemin avantajı, kameranın aynı insizyondan diğer el aletleri ile birlikte kullanılması ile, hedef dokuların direkt olarak görülmesi ve böylece cerrahın, ameliyatı direkt olarak açık cerrahide olduğu gibi, yapıları görerek yapmasıdır (*Şekil 2*).

Geleneksel 3 portlu üçgen yaklaşım, geleneksel 2 boyutlu monitörlere çok uygun olmayan, yeni 2 bakışlı bir plan ya da kenardan bir bakış sağlar. Videotorakoskopa paralel olan aletler, göğüs içinde birbiri ile birlikte hareket eder. Bu açıklama ile, ben de neden ameliyatta rahat hissettiğimi ve nasıl bu metodu dünyanın değişik yerlerinde başarı ile öğretebildiğimi anladım. Konferans vermem için, Çin, Tayvan, Kore, Rusya, İsrail, Endonezya, Brazilya, Şili, Kolombiya, Türkiye, Birleşik Devletler, Fransa, İtalya ve

© AME Publishing Company. Tüm hakları saklıdır.

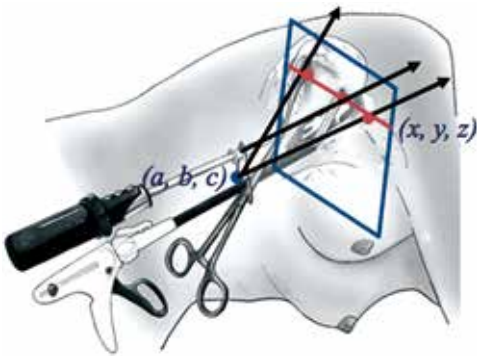

Şekil 2 Tek porttan yapılan VYTC'nin geometrik konsepti (VYTC; Video-yardımlı torakoskopik cerrahi).

Almanya gibi bir çok ülkeye davet edildim. Öncelikle, meraktan ve bir cerrahın özel kabiliyeti olarak başlayan (bu ifadeyi çok kez duydum) teknik, kendi bölümümdeki cerrahlar tarafından sürekli olarak yapılmaya başladı. Bu durum, ilgiyi daha da arttırdı. Tek porttan yapılan ameliyat, dünyanın diğer yerlerinde de yapılmaya ve giderek bu tekniğe daha da çok ilgi duyulmaya başlandı.

Bu sırada, karşıma birçok engel çıktı. Olay, bir parkta yürümek kadar basit gerçekleşmedi. Yeni bir tekniği geliştirdiğinizde, birçok şeyi kafanızda tasarlamanız gerekiyor. Bunlar arasında, sadece tekniği nasıl öğreteceğiniz değil, bu yeni yaklaşımı öğrenemeyeceği için sizi kendi prestijlerine yönelik bir tehdit olarak kabul eden cerrahlardan gelen eleştirileri de karşılamanız gerekiyor. Böylece, kıskanmalar, eleştiriler ve karşı çıkmalar ortaya çıkıyor.

Tüm yeni fikirler, bazı kısıtlılıklara yol açtığından, benim bu teknik ile hiçbir yere gidemeyeceğim ve tekniğin bir geleceği olmadığı gibi eleştiriler de duydum.

Hayat, birçok yanlış öngörü ile doludur. Örneğin, 1913 yılında, Michigan Bankası'nın başkanı, Henry Ford'un avukatına, atın hali hazırda iyi bir seçenek olduğunu ve otomobilin anlamsız olduğunu söylemiştir. Şans eseri, bu kişi bu tavsiyeyi dinlemedi, yatırım yaptı ve multimilyoner oldu.

Biz her zaman, engellenmeyecek ve gelişmeye açık felsefeleri takip ederiz, çünkü, geleceğin ne getireceğini bilemeyiz. Bundan sonraki gelişme, muhtemelen robot teknolojisi, tek porttan uygulanacak aletler ve kablosuz cihazlar olacak. Bundan eminiz, çünkü, gelecek daha az invazifliğe doğru gidiyor. Bu neden ile bu fikire inanıyoruz. Kim bilir belki gelecekte, robot yardımlı cerrahiyi evde yapabileceğiz. Yapamayacağımız şey ise, kendimize değişimlere ve evrilmeye kapatıp, olmayacak öngörülerde bulunmaktır.

Hayatta öğrendiğim şey, yalnız yürürseniz, gidilecek yere daha hızlı varacağınız ama birlikte yürürseniz daha ileriye gidilebileceğidir. Ayrıca, bizi sevenlerin desteği ve ekibimiz olmadan, şu anda bulunduğumuz yerde olamayacağımızdır. Kim bize, İspanya'da küçük bir köşeden çıkıp, büyük bir kendine güven ve adanmışlık ile, dünyadaki cerrahide devrim yaratacak bir gelişmeyi yapabileceğimizi söyleyebilirdi?

İşte bu neden ile, anahtar konu, farklı düşünmek, riskleri ölçmek ve engelleri aşmak için çalışmaktır.

Akıl, değişikliklere uyum sağlayabilme gücüdür.

—Stephen Hawking

Coruna Üniversitesi ve Minimal İnvazif Cerrahi Ünitesi (UCTMI): Takım çalışması işbirliği

Tekniği Cedars Sinai (Los Angeles)'ta öğrendikten sonra, 2007'de VYT lobektomi yapmaya başladık. Üç port kullanarak 80 lobektomi yaptıktan sonra posterior portu kullanmamaya, ve lobektomileri D'Amico'nun tanımladığı gibi 2 port ile yapmaya başladık (2). Ancak, göğüs travmasını en aza indirmek için, major akciğer rezeksiyonlarını sonunda tek port ile yapmaya başladık.

Bu üç porttan tek porta geçiş sürecinde, cerrahi aletleri kullanmayı ve bunu yapar iken, aletler ile kameranın birbirini etkilememesini sağlamaya çalıştık. Bu yeni yöntemlerin her birinin kendine ait ve genel olarak video-yardımlı torakoskopik cerrahi (VYTC) ile rezeksiyon yapmayı öğrenirken olana benzer bir öğrenme süreci var idi.

İki port ile yapılan alt lobektomilerde, tüm aletler ve stapler, kullanım torakotomisinden uygulandı. Bu neden ile, kamerayı da aletlerin kullanımı ile uyumlu olacak şekilde kullanım torakotomisinden yerleştirmeye karar verdik. Yaptığımız ilk ameliyat 90 dk sürdü ve hasta, herhangi bir komplikasyon olmaksızın 2 gün içinde taburcu oldu (3). Alt lobektomiler iyi sonuç verince, üst lobektomi de yapmaya karar verdik (5). Deneyimimiz daha da artınca daha karmaşık rezeksiyonları da yaptık (6) (*Şekil 3*).

Bulgular (4 yıllık deneyim)

- Haziran 2010 - Nisan 2014 :362 tek porttan yapılan lobektomi (toplamda 900'den fazla tek porttan yapılan VYTC);
- Açık ameliyata dönme oranı: %2.4;
- En sık yapılan ameliyat: Sağ üst lobektomi;
- Ortalama cerrahi zamanı : 150.62 dk (40-310 dk);
- Ortalama çıkarılan lenf nodu sayısı: 14.8 (5-38);
- Ortalama lenf nodu istasyonu sayısı: 4.7 (3-8);
- Ortanca tüp drenaj süresi: 2 gün;
- Ortanca hastanede yatış süresi: 3 gün;
- Komplikasyonlar: 69 hasta.

© AME Publishing Company. Tüm hakları saklıdır.

Şekil 3 Coruna'da tek porttan yapılan VYTC üzerine verilen uluslarası sempozyum sırasında yapılan video-konferans (7). VYTC; Video-yardımlı torakoskopik cerrahi.
Çevrimiçi olarak: http://www.asvide.com/articles/317

İpuçları ve Yararlı bilgiler

(I) Geleneksel VYTC'den tek potttan yapılan geçişi öğrenme (Bizim gelişimimiz):
- (i) Posterior portu kaldır;
- (ii) İki port tekniğine uyum sağla;
- (iii) Alt lobektomilerde kamerayı kullanım torakotomisinin alt kenarına yerleştir;
- (iv) Her iki elle ve eğri aletleri kullan;
- (v) Üst lobektomilerde kamerayı kullanım insizyonundan yerleştir ve insizyonun alt kısmını sadece stapler ve el aletleri için kullan;
- (vi) İnferior portu sadece akciğeri görmek için kullan (bu insizyondan kamera ve stapler'ı yerleştir);
- (vii) İnferior portu açma;
- (viii) Stapler'ı yerleştirmek için açı bulamadığında damar kliplerini kullan;
- (ix) Damarları kesmek için stapler'ları mutlaka açılı yerleştir;
- (x) Alt lobektomi ile başla.

(II) Açık ameliyatlardan tek porttan yapılan ameliyata geçmek için (tek porttan yapılan VYTC'de yapılan hareketler açık cerrahidekine benzer).
- (i) Küçük bir (10-12 cm) anterior torakotomi kullan;
- (ii) Torakoskopu bu torakotomiden yerleştir (monitörden direkt olarak alana bakarak ameliyat yap);
- (iii) İnsizyonu aynı bırakarak kot ekartörünü kullanmamaya başla. Aletleri ve kamerayı bu 10 cm'lik insizyondan kullan;
- (ix) Deneyim kazandıkça, yaptığın insizyonu sürekli küçült.

Gelecek

Göğüs cerrahisinin geleceğinde, cerrahi ve anestezinin yarattığı travmayı azaltmak vardır. Bu tek insizyon tekniğinin kullanımına inanıyoruz ve ileride bu yönde ilerlenileceğini (tek porttan uygulanan robot yardımlı cerrahi gibi) düşünüyoruz. Tüm damarları ve fissürü kapatan yeni mühürleme cihazlarının kullanılacağını, göğsün içinde açılan robot kolları, kablosuz kameraların kullanılacağını ve tüm önemli akciğer rezeksiyonlarında tek porttan yapılan cerrahinin bir çok merkezde standart hale geleceğini bekliyoruz. Entübasyon olmadan ya da uyanık yapılan tekniğin ise, akciğer rezeksiyonarını daha az invazif yapmayı olanaklı kıldığından geleceği olduğunu düşünüyoruz (8). Entübasyondan kaçınmak sayesinde, mekanik ventilasyon ve kas gevşeticilerine gerek kalmayacağından, hastanın yoğun bakım ünitesinden çok hızlı bir şekilde çıkan hastanın aç kaldığı süre de çok azalacaktır.

Teşekkür

Açıklama: Yazarlar herhangi bir çıkar çatışması beyan etmemektedir.

Kaynaklar

1. McKenna RJ Jr, Houck W, Fuller CB. Video-assisted thoracic surgery lobectomy: experience with 1, 100 cases. Ann Thorac Surg 2006;81:421-5; discussion 425-6.
2. Onaitis MW, Petersen RP, Balderson SS, et al. Thoracoscopic lobectomy is a safe and versatile procedure: experience with 500 consecutive patients. Ann Surg 2006;244:420-5.
3. Gonzalez D, Paradela M, Garcia J, et al. Single-port video-assisted thoracoscopic lobectomy. Interact Cardiovasc Thorac Surg 2011;12:514-5.
4. Gonzalez D, de la Torre M, Paradela M, et al. Video-assisted thoracic surgery lobectomy: 3-year initial experience with 200 cases. Eur J Cardiothorac Surg 2011;40:e21-8.
5. Gonzalez-Rivas D, de la Torre M, Fernandez R, et al. Single-port video-assisted thoracoscopic left upper lobectomy. Interact Cardiovasc Thorac Surg 2011;13:539-41.
6. Gonzalez-Rivas D, Fieira E, Delgado M, et al. Is uniportal thoracoscopic surgery a feasible approach for advanced stages of non-small cell lung cancer? J Thorac Dis 2014;6:641-8.
7. Gonzalez-Rivas D, Fieira E, Delgado M, et al. Video-Conference during international symposium on uniportal VATS held in Coruña. Asvide 2014;1:304. Available online: http://www.asvide.com/articles/317

© AME Publishing Company. Tüm hakları saklıdır.

8. Gonzalez-Rivas D, Fernandez R, de la Torre M, et al. Single-port thoracoscopic lobectomy in a nonintubated patient: the least invasive procedure for major lung resection? Interact Cardiovasc Thorac Surg 2014. [Epub ahead of print].

(Çeviri: Akif Turna)

Bu makalenin orijinali: Gonzalez-Rivas D, Fieira E, Delgado M, Mendez L, Fernandez R, de la Torre M. Evolving from conventional video-assisted thoracoscopic lobectomy to uniportal: the story behind the evolution. J Thorac Dis 2014;6 (S6):S599-S603. doi: 10.3978/j.issn.2072-1439.2014.08.44

© AME Publishing Company. Tüm hakları saklıdır.

Uniportal VYGC'nin Geometrik Özellikleri

Luca Bertolaccini[1], Gaetano Rocco[2], Andrea Viti[1], Alberto Terzi[1]

[1]S. Croce e Carle Hastanesi, Göğüs Cerrahisi Bölümü, Cunco, İtalya; [2]Pascale Vakfı, Ulusal Kanser Enstitüsü, Göğüs Cerrahisi Bölümü, Naples, İtalya

İletişim: Luca Bertolaccini, M.D, Ph.D. S. Croce e Carle Hastanesi, Göğüs Cerrahisi Bölümü, Via Michele Coppino 26, 12100 Cunco, İtalya. E-posta: luca.bertolaccini@gmail.com.

Özet: Uniportal video yardımlı göğüs cerrahisi (VYGC) rezeksiyonları işlemin doğruluğu ve etkinliği açısından standart VYGC işlemleri ile mukayese edilebilir sonuçlara sahiptir. Standart 3 port VYGC'de paralelogramın geometrik biçimi halihazırda mevcut monitörlerin düz iki boyutlu görüşe uygun olmayan bükülme açısına sahip bir düzlem oluşturması nedeniyle optik kaynağın engellemesine sebep olur. Tek port yaklaşımın potansiyel avantajı sadece tek interkostal aralık kullanımı (post operatif ağrıyı azaltımı) değil, ek olarak VYGC aletlerinin sagital bir düzlem boyunca translasyonel yaklaşım sağlıyor olmasıdır. Buna dayanarak uniportal yaklaşım VYGC aletlerinin düzlemde iki adet paralel çizgi yaratmasını sağlar, yansıtıcı bir düzlem oluşturarak aletlerin hedef lezyona kaudo-kraniyal açıdan yaklaşmasını mümkün kılar. Sonuç olarak uniportal VYGC'ye mahsus olan hususi alan kullanım özelliklerinin avantajı ile cerrah göğüs kafesi içindeki hedef lezyonu işaret eden cerrahi mekanı açık cerrahiye benzer hale getirebilir.

Anahtar kelimeler: Tek portlu torakoskopi; üç portlu torakoskopi; minimal invazif torakoskopik cerrahi; geometri

Makaleyi görüntülemek için: http://dx.doi.org/10.3978/j.issn.2072-1439.2013.04.06

Giriş

Uniportal video yardımlı göğüs cerrahisinin (VYGC) teknik ve güncel endikasyonları detaylı şekilde tanımlanmıştır (1,2). Yine de göğüs cerrahisi uzmanları geometrik uniportal yaklaşımın avantajlarını tam olarak kavramayadıkları için uniportal VYGC'nin potansiyel kullanımını da anlayamamaktadırlar.

Geometri Notları

Doğal dünya ile düşünce yasaları (3) arasında derin ve karşılıklı etkileşim olduğu için VYGC'nin geometrik yapısı gerçek dünya ile tama yakın aynıdır. Genel bilimsel birikimimizin en temel ve kesin olarak kabul edilmiş bölümleri matematiksel modelleri içerir. Geometri, en önemli sezgisel kaynağının insani görsel algılama olduğu matematik alanıdır. Görme bizim dışımızdaki dünya ile iletişim kurmak için en önemli duyularımızdan biridir. Bir başka deyişle görsel algılama, daha önceki görüşler ile kaydedilmiş olan görüntülerin oluşturduğu yapıdır.

Bu durum hipotetik olarak, daha önceden aynı gerçeklikle edinilmiş tecrübeyle görüntüsel imajların eşleştiği fiziksel gerçekliklerin üretilmesidir. Herodot'a göre geometri ilk olarak Mısır'da gelişmiştir:"*Dediklerine göre Sesostri isimli bir kral vardı (İ.Ö 2000), herbirinin eşit dört köşeli ve eşit miktarda alanı olacak şekilde ülkeyi tüm Mısırlılar arasında paylaştırmıştı. Bu alanlardan yıllık haraç almakta idi. Eğer nehir taşarsa alanın sahibi kaybını bildiriyordu, görevliler gelip arsanın ne kadarının zarar gördüğünü tespit edip haraç ödemesinin azaltılma miktarını belirliyordu. Benim hissime göre bu planlama ve uygulamalar geometrinin Yunanistan'a geçmeden önce bulunuşunu gösteriyor*".

İlkokuldan itibaren dünyamızı iyi tanımlamasıyla Öklid geometrisine aşinayız. İskenderiyeli Öklid antik zamanların en bilinen matematikçisi idi ve matemematiğe dair tezyinleriyle meşhurdu. 'Öğeler' bir bilgi birikim derlemesi olarak 2000 yıldır matematik öğretiminin özü olmuştur. 'Öğeler' de geometrinin yapı blokları tanımlanmıştır. Örnek olarak; noktalar (ebatları olmayan şekiller, uzayda bir yer), çizgiler (bir ölçüde kalınlığı olmayan her iki doğrultuda sonsuza kadar giden sonsuz sayıda nokta), düzlemler (uzunluk ve genişliği olup kalınlığı olmayan ve iki doğrultuda sonsuza giden) ve ışınlar verilebilir (bir çizginin bir noktadan başlayıp bir doğrultuda sonsuza uzanan parçası). Ek olarak 'Öğeler 'de 5 varsayım tanımlanmıştır. 'Paralel' denilen beşinci varsayıma göre verilen bir çizgiye paralel olarak sadece ve sadece bir adet çizgi çizilebilir.19. yüzyıla dek bu varsayım kullanımdan kaldırılmamış ve Öklid dışı geometriler çalışılmamıştı. Öklid geometrisinde cisimlerin yanlarının uzunlukları vardır. Kesişen çizgiler aralarındaki

© AME Publishing Company. Tüm hakları saklıdır.

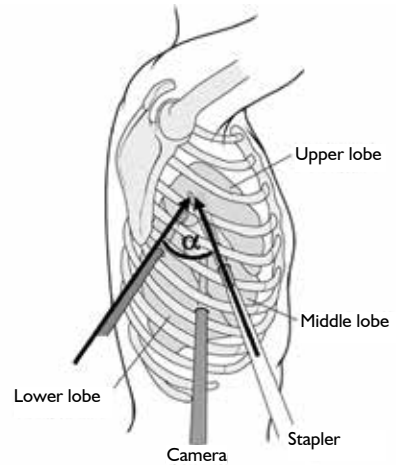

Şekil 1 Üç portlu VYGC'de, standart iki boyutlu monitörlerle uyumlu olmayan torsiyon açısının (α) başlangıcı ile yeni bir optik plan oluşturan baklava diliminin geometrik yerleşimi. VYGC, Video-yardımlı göğüs cerrahisi.

açıları belirler ve iki çizginin paralel olması aynı düzlemde olup asla kesişmemesi demektir (1).

Üç port girişli torakoskopinin geometrisi

VYGC operasyonu sırasında görüntülemeyi düşündüğümüzde Öklid geometrisinin yetersiz olduğu çok açıktır: Uzunluklar ve açılar artık korunamamaktadır ve paralel çizgiler kesişebilir. Lobaşevskiyan geometrisi Öklid in 5. varsayımı yerine şunu koymuştur: Verilen bir çizgi ve üzerinde olmayan bir nokta arasında belirtilen noktadan geçen ve verilen çizgiye paralel sonsuz sayıda çizgi vardır.

Bu yüzden klasik 3-porttan yaklaşımda eşkenar dörtgen (baklava) şekilli dağılım cerrahi aletlerin hedef lezyona her bir taraftan maksimal yakınsamasına ve optik kaynak ile girişimine müsade eder. Koordinat geometrisinde eşkenar bir dörtgen (baklava dilimi) sıradan bir paralelograma benzerlik gösterir ve buna ek olarak eşkenar dörtgenin koordinat ekseninde pozisyonu bilinir (*Şekil 1*).

Tek port girişli torakoskopinin geometrisi

Yansıtıcı geometri VYGC'nin görüntüleme işlemini iyi tanımlar Çünkü daha geniş bir grupta sadece geçiş ve rotasyonlara değil ek olarak dönüşümlere de müsade eder. Bu grupta perspektif yansımalarda mevcuttur. Uniportal VYGC'nin optik avantajlarını takdir etmek için niye yansıtıcı geometri bilgisine ihtiyaç olduğunu anlamak üzere konuya Öklid geometrisinden başlamamız gerekir. İki çizgi (iki-boyutlu geometri) hemen hemen daima bir noktada buluşur. Bunun etrafından dolaşmak için sık kullanılan dilsel söylem "paralel çizgilerin" sonsuzlukta buluştuğudur. Paralel çizgilerin buluştuğu sonsuzlukta bu noktaların bir araya getirilmesiyle Öklid düzlemi geliştirilir. Bu şekilde sonsuzluk ile ilgili zorluk bu noktalara 'ideal' noktalar denilerek çözülür. Bu noktaları sonsuzlukta birleştirmesi ile bilinen Öklid düzlemi "yansıtıcı alan" denilen yeni bir geometrik nesneye dönüşür. Yansıtıcı alan Öklid uzayının uzantısıdır, burada tüm çizgiler sonsuzlukta bir noktada buluşurlar. İki boyutlu yansıtıcı uzayda yer alan sonsuzluktaki nokta, bir çizgi oluşturur ve genellikle sonsuzluktaki çizgi olarak tanımlanır. Bunlar üç boyutlu görmede sonsuzlukta bir düzlem oluştururlar. Gerçek dünyada sonsuzlukta noktalar yoktur, yani düz resimde yer alan sonsuzluktaki çizgi ve dünyada yer alan sonsuzluktaki düzlem bulunmamaktadır (4). Bu yüzden biz her ne kadar genellikle yansıtıcı düzlem ile çalışsak da sonsuzluktaki çizgi ve düzlemin bir şekilde özel oluşunun farkındayız. Genellikle bunu iki türlü de edinmeye yönelik bir gayretimiz olur. Bunun için yansıtıcı düzlemde tüm noktaları eşit olarak işleriz, bu bizi tatmin ettiğinde ve gerekli olduğunda uzayda yer alan sonsuzluktaki çizgiyi veya resimde yer alan sonsuzluk içindeki düzlemi seçeriz. Uniportal yaklaşım torakoskopik aletlerin 90 derece boyunca bir sagital düzlemde çevrilmesini gerektirmektedir. Ek olarak cerrahi işlem aletlerinin vertikal, kaudo-kranyal açıdan hedef lezyonu işaret edebilmesini sağlar. Karşılıklı müdahaleyi engellemek için dönebilen aletlerin kullanımı, bunların gövde ve çeneyi bağımsız şekilde, farklı planlarda ve çeşitli açılarda oynatabilme kabiliyetleri olağanüstü öneme sahiptir. Üç boyutlu dünyadan iki boyutlu görüntüye gelindiğinde bir boyutun kaybedildiği bir süreç olur. Genellikle bu süreci modellemenin yolu merkezi bir yansıtma iledir. Burada, üç boyutlu uzayda bir noktadan uzaydaki sabit bir başka noktaya bir ışın çizilir ve buna "yansıtmanın merkezi" denilir. Bu ışın, uzayda görüntü düzlemi olarak seçilen özel bir düzlem ile kesişecektir. Eğer üç boyutlu yapı, ebatlarında azalma olmayan bir düzlem üzerinde yerleşik ise ışının görüntü düzlemi ile kesişmesi noktanın görüntüsü olarak tanımlanır. Görüntü yansıması amacıyla böyle bir ışın boyunca olan tüm noktaların eşit olduğu kabul edilebilir. Bir adım daha ileriye gidip yansıma merkezinin içinden geçen ışının görüntü noktasını temsil ettiğini de düşünebiliriz. Böylece tüm görüntü noktalarının dizisi kamera merkezinden geçen ışınlar ile aynı olur. Bunun için uzayda aynı noktadan alınan iki görüntü yansıtmalı olarak aynıdır (5).

Bu nedenle uniportal VYGC tekniği konvasiyonel üç-port VYGC ile kıyaslandığında tamamen farklı bir geometrik fikre dayanmaktadır (6). Aslında akciğerdeki hedef lezyona yaklaşım esasen cerrahın açık cerrahide kullanacağı yaklaşım ile benzerdir (2). Hedef lezyonun görülmesi aynı eksen üzerinde olduğu için akciğerdeki hedef lezyon bir forceps yardımıyla dikey olarak parankimal kesitten kaldırılır ve bu yeni oluşturulan koni şekilli parankimal alanın tabanına stapler uygulamasıyla rezeke edilir

© AME Publishing Company. Tüm hakları saklıdır.

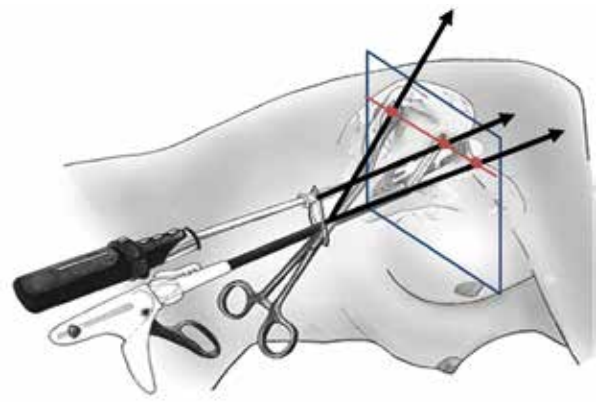

Şekil 2 İntraoperatif görüş derinliğini koruyarak sagital, yansıtmalı bir planda, kaudo-kranial perspektiften hedef lezyona ulaşılabilen tek portlu VYGC yaklaşımı. (*Çizim için Dr. Diego Gonzales Rivas'a teşekkürler*)

(veya açılı bir klemp ile yönetilerek) (1). Göğüs kafesi içine videotorakoskopa paralel olarak yerleştirilen aletler açık cerrahide yapılan manevraları taklit ederler (6). Uniportal VYGC yaklaşımında hedef lezyon yansıtmalı bir düzlemdedir, homojen koordinatları vardır ve sonsuzluktaki noktayı temsil eder (*Şekil 2*). Uniportal VYGC'nin avantajlarının epipolar geometrideki açıklaması yansıtıcı düzlemde hedef lezyona sagital yaklaşımın halihazırda mevcut 2 boyutlu monitörler vasıtasıyla sağlanabilen intraoperatif görüntülemedeki derinliği muhafaza edebilmesidir (6).

Sonuçlar

Standart üç-port VYGC geometrik konfigürasyon olarak eşkenar dörtgen özelliğe sahiptir Burada monitörlerin gösterebilmesine elverişli olmayan iki düzlemli planı veya torsiyon açısını oluşturmak için optik kaynak ile araya girerek yeni optik düzlem oluşturur. Aksine uniportal VYGC lezyona sagital bir düzlemde yaklaşır, hedef lezyona kaudo-kranyal perspektifte ulaşılır bu intraoperatif görüntü derinliğini muhafaza eden bir yansıtıcı düzlem oluşturur. Uniportal VYGC'de cerrahi aletler düzleme çizilen paralel çizgilerdir bu şekilde cerraha göğüs kafesi içindeki cerrahi destek noktası algısını kazandırabilir.

Bu makalenin orijinali: Bertolaccini L, Rocco G, Viti A, Terzi A. Geometrical characteristics of uniportal VATS. J Thorac Dis 2013;5 (S3):S214-S216. doi: 10.3978/j.issn. 2072-1439.2013.04.06

Teşekkür

Açıklama: Yazarlar herhangi bir çıkar çatışması beyan etmemektedir.

Kaynaklar

1. Rocco G, Martin-Ucar A, Passera E. Uniportal VATS wedge pulmonary resections. Ann Thorac Surg 2004;77:726-8.
2. Rocco G. Single-port video-assisted thoracic surgery (Uniportal) in the routine general thoracic surgical practice. Op Techn Thorac Cardiovasc Surg 2009;14:326-35.
3. Dillen F, Verstraelen L. eds. Handbook of Differential Geometry. Amsterdam: North Holland, 2000.
4. Gregory RL. Eye and Brain, the Psychology of Seeing. Oxford: Oxford University Press, 1998.
5. Browder FE, Mac Lane S. The Relevance of Mathematics. New York: Vintage Books, 1980.
6. Bertolaccini L, Rizzardi G, Terzi A. Single-port video-assisted thoracic surgery resection: the Copernican revolution of a geometrical approach in thoracic surgery? Interact Cardiovasc Thorac Surg 2011;12:516.

(Çeviri: Ezel Erşen)

© AME Publishing Company. Tüm hakları saklıdır.

Uniportal Video-Yardımlı Torakoskopik Lenf Nodu Diseksiyonu

María Delgado Roel, Eva María Fieira Costa, Diego González-Rivas, Lucía Méndez Fernández, Ricardo Fernández Prado, Mercedes de la Torre

Coruña Üniversitesi Hastanesi, Göğüs Cerrahisi Departmanı, Coruña, İspanya

İletişim: María Delgado Roel. Coruña Üniversitesi Hastanesi, Göğüs Cerrahisi Departmanı, La Coruña, As Xubias de Arriba, 84, A Coruña, İspanya. E-posta: mdelgadoroel@hotmail.com.

Özet: Lenfadenektomi akciğer kanser cerrahisinin önemli bir bölümüdür. Halihazıda teknik açıdan uygun olması durumunda video yardımlı torakoskopik cerrahi (VYTC) bu tümörlerin çıkartılmasında en sık kullanılan yaklaşımdır. Mevcut VYTC tecrübemiz ile major (büyük) rezeksiyonlarda radikal video torakoskopik mediastinal lenfadenektomi yapmaktayız. Tek port bu konuda bize en iyi anatomik enstrumantasyonu ve direkt görüntüyü sağlamaktadır.

Anahtar kelimeler: video yardımlı torakoskopik cerrahi (VYTC); lenfadenektomi; akciğer kanseri; uniportal

Makaleyi görüntülemek için: http://dx.doi.org/10.3978/j.issn.2072-1439.2014.10.04

Giriş

Lenfadenektomi cerrahi olarak akciğer tümör rezeksiyonu sonrasında prognoza direkt etkisi olan N faktörünü belirlemek için önemlidir. Bu neden ile cerrahi esnasında N2 hastalık olan istasyonlara karşı çok dikkatli olmalıyız.

Birbirinden ayırmamız gereken konular bulunmaktadır: (I) lenf nodu biopsisi; bir parça almak (II) örnekleme; her istasyondan bir lenf nodu almak ve (III) standart lenf nodu diseksiyonu: etkilenen tarafa ait en az üç adet lenf nodu istasyonundaki lenf nodlarını çıkartmak.

Video yardımlı torakoskopik cerrahi (VYTC) lobektomi ile birlikte ortaya çıkan ana endişelerden biri VYTC yardımıyla torakotomi ile yapabildiğimiz gibi lenf nodu diseksiyonu gerçekleştirebilme durumumuzdur.

Şu anda mevcut birçok grupta VYTC kullanım tecrübemiz ile VYTC yardımıyla daha önceden torakotomi ile elde ettiğimizden daha da başarılı lenf adenektomi sonuçlarına ulaşmış bulunmaktayız.

Bu nedenle D'Amico TA videotorakoskopik mediastinal lenfadenektominin en az konvansiyonel cerrahi kadar etkin ve benzer sonuçlara sahip olduğunu desteklemektedir (1).

Watanabe A ve ark. VYTC ya da torakotomi ile akciğer rezeksiyonu yapılmış, klinik olarak N0 fakat cerrrahi rezeksiyon sonrası patolojik N2 tespit edilmiş akciğer tümörü tanılı bir grup hastayı analiz ettiler:

Gruplar arasında (I) Lenf nodu sayıları (II) nodal metastaz sayısı ve (III) 3 ve 5 yıllık hastalık nüks ve hastalıksız sağkalım farkı bulamadılar. Yazarlar radikal mediastinal lenfadenektomi yapmak için VYTC'nin torakotomiye dönmesinin gerekli olmadığı sonucuna ulaştılar (2).

Wang W ve ark VYTC ve torakotomi grupları arasındaki farkı VYTC lenfadenektominin 5,620 hasta sonuçlarını kullanarak kıyasladılar. Hastalarda sistematik lenf nodu diseksiyonu yaptılar ve VYTC'nin diğer bilinen avantajlarına ilave olarak VYTC grubunda çıkartılan lenf nodu sayısının daha da fazla olduğunu bildirdiler (3).

Cerrahi Teknikler

Üç yılı aşkın (2007-2010) süredeki 200 vakalık major akciğer rezeksiyonlarını içeren VYTC tebrübemizi analiz ettik ve 3 zaman dilimi için farklılıkları mukayese ettik. VYTC lobektomilerimizi 3 portttan yapmaya başladık (ilk yıl 99 vaka) devamında port sayımız iki oldu, ardından 3. yılda ilk tek porttan lobektomimizi yaptık (4).

Bu zaman dilimindeki tecrübe ile gelişimimizi gördük. Torakotomiye dönüş oranımız ve ortalama cerrahi süremiz azalır iken, değerlendirilen lenf nodu istasyonu ve lenf nodu sayılarımız arttı.

Lenf adenektomi perfomansımızda gelişimi sağlayan cerrahi malzemenin önemini akılda tutmalıyız. Özellikle:

(I) 10 mm torakoskop (HD-yüksek çözünürlükte 30 derece);
(II) Yüksek çözünürlükte monitör ekranı;
(III) Uzun, kısa ve çift-eklemli kavisli ring forseps (over pensi);
(IV) Uzun ve çift-eklemli Metzenbaum makas;
(V) Kavisli aspirator;
(VI) Uzun, kısa ve çift-eklemli kavisli torakoskopik disektör;
(VII) Endopath 5 mm endoskopik fındık (X2);
(VIII) Enerji cihazları;
(IX) Torakoskopik fındık tampon.

© AME Publishing Company. Tüm hakları saklıdır.

Şekil 1 Paratrakeal lenf nodu diseksiyonu (5).
Çevrimiçi olarak: http://www.asvide.com/articles/336

Şekil 2 Paratrakeal lenf nodu diseksiyonu için kullanılan enerji cihazı (6).
Çevrimiçi olarak: http://www.asvide.com/articles/337

Kavisli ring forseps (over pensi) lenf nodlarını diseke edip tutup çekmek için çok faydalıdır. Kavisli aspiratör ve sponge stick (fındık tampon) yardımıyla yapıları diseke edip değerlendiriyoruz. Harmonik kesici hemostazın daha kolay yapılmasını sağlamaktadır. Özet olarak farklı aletlerin birden fazla şekilde kullanımını sağlıyoruz.

VYTC lenfadenektomide enstrumantasyon hayatidir çünkü cerrah küçük bir alandan çalışır:Tek insizyonda kamera insizyonun posteriorundan ilerler. Kamera görüntüsü ve cerrah paralel olarak hareket ettiği için uniportal VYTC'de enstrumantasyonu kolaylaştıran direkt bir görüntü alabiliriz.

Mediastinal alandaki teknik özellikler şöyledir:

(I) Sağ paratrakeal alan: Superior vena kava ve trakea arasındaki tüm lenf nodları ve yağı çıkartırız (*Şekil 1*). Azigos venin altından diseksiyon yapıldığı için genellikle mediastinal plevrayı açmaya gerek kalmaz. Bu diseksiyonun sonucunda bir tünel görüntüsü oluşur (*Şekil 2*). Uzun bir torakoskopik fındık azigos ven ile superior vena cava arasındaki bağlantıyı ayırmak ve serbestlemek için çok faydalıdır. Enerji cihazlarının kullanımı diseksiyonu kolaylaştırıp post operatif kanama ihtimalini azaltırlar.

(II) Subkarinal alan: En zor lenfadenektomi sol subkarinal olandır, bunun nedeni bu istasyonun en derin yerleşime sahip olmasıdır. Solda aorta ve her iki tarafta da özofagusu çekmek zorundasınızdır. Bu fındık tampon ya da kavisli aspirator gibi bir başka alet ile mümkündür. Tek port VYTC ile kontralateral ana bronşu ve kontralateral alt pulmoner veni dahi görmek mümkündür (*Şekil 3*).

(III) Aortikopulmoner pencere alanı: Bu işlem için lenf nodları aorta ve pulmoner arterden çıkartılmalıdır ve bunun için genellikle prevasküler alanı daha iyi değerlendirebilmek üzere frenik siniri çekmek gereklidir. (*Şekil 4*). Bazen tek port kullanarak aort kavsi altından sol paratrakeal lenfadenektomi de yapılabilir (*Şekil 5*).

Şekil 3 Sol subkarinal lenf nodu diseksiyonu (7).
Çevrimiçi olarak: http://www.asvide.com/articles/338

Tek port VYTC ile doğru lenfadenektominin anahtarı iyi bir görüş alanına sahip olmak ve ikili enstrumantasyondur. Cerrahi masanın hareket ettirilmesi daha iyi sonuçlar alınmasını sağlayabilir böylece akciğerin görüntülenmesini iyileştirir.Masanın öne doğru hareketiyle subkarinal alanın, ters tredelenburg pozisyonu ile de paratrakeal alanın görüntülenmesi kolaylaşır.

Yorumlar

Halihazırda VYTC ile komplet ve radikal lenfadenektomi yapmaktayız. Bizim tecrübemize göre yüksek çözünürlük sayesinde uniportal VYTC ile yapılan lenfadenektomi açık yaklaşımdan daha da iyidir. Daha yüksek vakaların yapılması sonucunda, cerrahi tekniğin geliştiğinin de göstergesi olan, çıkartılan lenf nodu sayısında artma olmaktadır. Bizim uniportal serimizde çıkartılan ortalama lenf

© AME Publishing Company. Tüm hakları saklıdır.

Şekil 4 Aortikopulmoner pencere lenf nodu diseksiyonu (uyanık hastada) (8). Çevrimiçi olarak: http://www.asvide.com/articles/339

Şekil 5 Sol paratrakeal nodu diseksiyonu (9).
Çevrimiçi olarak: http://www.asvide.com/articles/340

nodu sayısı iki veya üç port ile yapıp bildirdiğimiz VYTC vakalarına göre daha yüksek sayıdadır (14,5±7 karşı 11,9±6,7) (10).

Eğer bu dönemi iki bölüme ayırır isek ikinci dönemde yapılan lenf nodu diseksiyon sayısının daha yüksek olduğu gözlenmiştir 12,2±4,7 karşı 16±8 (P=0,055).

Sonuçlar

(I) Lenfadenektomi akciğer kanser cerrahisinin önemli bir parçasıdır;

(II) Tek insizyondan standart bir lenfadenektomi yapmak mümkündür ve iki ve üç insizyon ile kıyasladığında en iyi görüntüyü sağlar;

(III) Konvansiyonel malzemeler kullanılabilir ancak çift eklemli ve uzun aletler ile işlem daha kolaydır;

(IV) Öğrenme eğrisinin önemi unutulmamalıdır.

Teşekkür

Açıklama: Yazarlar herhangi bir çıkar çatışması beyan etmemektedir.

Kaynaklar

1. D'Amico TA. Videothoracoscopic mediastinal lymphadenectomy. Thorac Surg Clin 2010;20:207-13.
2. Watanabe A, Mishina T, Ohori S, et al. Is video-assisted thoracoscopic surgery a feasible approach for clinical N0 and postoperatively pathological N2 non-small cell lung cancer? Eur J Cardiothorac Surg 2008;33:812-8.
3. Wang W, Yin W, Shao W, et al. Comparative study of systematic thoracoscopic lymphadenectomy and conventional thoracotomy in resectable non-small cell lung cancer. J Thorac Dis 2014;6:45-51.
4. Gonzalez D, de la Torre M, Paradela M, et al. Video-assisted thoracic surgery lobectomy: 3-year initial experience with 200 cases. Eur J Cardiothorac Surg 2011;40:e21-8.
5. Delgado Roel M, Fieira Costa EM, González-Rivas D, et al. Paratracheal lymph node dissection. Asvide 2014;1:323. Available online: http://www.asvide.com/articles/336
6. Delgado Roel M, Fieira Costa EM, González-Rivas D, et al. Energy device for paratracheal lymph node dissection. Asvide 2014;1:324. Available online: http://www.asvide.com/articles/337
7. Delgado Roel M, Fieira Costa EM, González-Rivas D, et al. Left subcarinal lymph node dissection. Asvide 2014;1:325. Available online: http://www.asvide.com/articles/338
8. Delgado Roel M, Fieira Costa EM, González-Rivas D, et al. Aortopulmonary window lymph node dissection (awake patient). Asvide 2014;1:326. Available online: http://www.asvide.com/articles/339
9. Delgado Roel M, Fieira Costa EM, González-Rivas D, et al. Left paratracheal lymph node dissection. Asvide 2014;1:327. Available online: http://www.asvide.com/articles/340
10. Gonzalez-Rivas D, Paradela M, Fernandez R, et al. Uniportal video-assisted thoracoscopic lobectomy: two years of experience. Ann Thorac Surg 2013;95:426-32.

(Çeviri: Hasan Volkan Kara)

Bu makalenin orijinali: Delgado Roel M, Fieira Costa EM, González-Rivas D, Fernández LM, Fernández Prado R, de la Torre M. Uniportal video-assisted thoracoscopic lymph node dissection. J Thorac Dis 2014;6 (S6):S665-S668. doi: 10.3978/j.issn.2072-1439.2014.10.04

© AME Publishing Company. Tüm hakları saklıdır.

Video Yardımlı Uniportal Torakoskopik Cerrahi Komplikasyonlarının Yönetimi

Ricardo Fernández Prado[1,2], Eva Fieira Costa[1], María Delgado Roel[1], Lucía Méndez Fernández[1], Marina Paradela de la Morena[3], Mercedes de la Torre[1,2], Diego Gonzalez-Rivas[1,2]

[1]Coruña Üniversitesi Hastanesi, Göğüs Cerrahisi Departmanı, Coruña, İspanya; [2]Minimal İnvazif Göğüs Cerrahisi Ünitesi (UCTMI), Coruña, İspanya; [3]Clinic Hastanesi, Göğüs Cerrahisi Departmanı, Barcelona, İspanya

İletişim: Ricardo Fernández Prado. As Xubias de Arriba, n 84, PC 15006, A Coruña, Spain. E-posta: Ricardo.Fernandez.Prado@sergas.es.

Özet: Video yardımlı torakoskopik cerrahi (VYTC) akciğer kanserinde anatomik lobektomilerde 20 yıl önce tanımlanmış ve birçok klinik bu tekniğe adapte olmuştur. VYTC lobektomi sadece erken evre akciğer kanserleri için değil ilerlemiş hastalık durumları için de güvenli ve etkili bir yaklaşımdır. Bu, teknik olarak ikilemi beraberinde getirir. Cerrahın tecrübesi arttıkça daha karmaşık ve ya da ileri evre olgulara VYTC yöntemi kullanılarak yaklaşılır, ancak VYTC lobektomi daha ilerlemiş hastalık olgularında kullanıldığında olguların açık torakotomiye dönmesindeki oran artmaktadır. Bu durum özellikle cerrahın erken öğrenme eğrisi döneminde genellikle de komplikasyonların ortaya çıkmasına istinaden gözlemlenir. VYTC lobektomi esnasında ortaya çıkan komplikasyon yönetimindeki en önemli strateji bu durumların ortaya çıkmasını engellemektir. Komplikasyonların önlenmesi de uygun preoperatif değerlendirme ve hasta seçimine bağlıdır. Bir VYTC rezeksiyonunun mümkün olabildiğince güvenli olmasını sağlamak hastanın özelliklerini ve vakanın teknik durumlarını öngörebilmek ile mümkündür. İntraoperatif komplikasyonların olasılığını öngörerek bilinçli olmak, meydana gelmelerini engellemek için zorunludur. Bu aynı zamanda komplikasyonlar oluştuğunda morbiditeyi azaltmak üzere yönetim stratejileri geliştirmek için gereklidir.

Anahtar kelimeler: komplikasyonlar, uniportal, video yardımlı thorasik cerrahi (VYTC), kanama, lobektomi

Makaleyi görüntülemek için: http://dx.doi.org/10.3978/j.issn.2072-1439.2014.10.14

Giriş

Video yardımlı torakoskopik cerrahi (VYTC) ile lobektomi sadece erken evre akciğer kanseri için değil ileri evre hastalık durumlarında da güvenli ve etkili bir cerrahi yaklaşımdır.

VYTC'nin teknik zorlukları mevcuttur. Bu teknik zorluklar açık konvansiyonel yaklaşımlar ile kıyaslandığında kestirilebilen intraoperatif komplikasyonlardır ve özellikle de cerrahın erken dönem öğrenme eğrisi döneminde gözlemlenirler.

VYTC lobektomi komplikasyonları ile en iyi mücadele etme yöntemi ortaya çıkmalarına engel olmaktır. Komplikasyonların engellenmesi uygun preoperative değerlendirme ve hasta seçimine bağlıdır (1).

Bir VYTC rezeksiyonunu mümkün olduğunca güvenli planlamanın yolu hastanın özelliklerini, çıkarılacak akciğer bölgesinin radyolojik özelliklerini ve cerrahinin beklenen teknik yönlerini dikkatli şekilde göz önünde tutmaya bağlıdır (1).

Amacımız intraoperatif komplikasyonların nasıl çözüleceğini tanımlayıp katastrofik komplikasyonların engellenmesini sağlamaktır. Katastrofik komplikasyonlar tanım olarak planlanan lobektomi dışında planlanmamış bir başka majör cerrahi işleme neden olan olaylar olarak tanımlanır (2).

Cerrahi Teknik

Bizleri vakayı açık torakotomiye çevirmemize yönelten farklı nedenli komplikasyonlar vardır. Genellikle açığa dönme nedenlerini 4 kategoriye ayırabiliriz:

- Teknik sorunlar;
- Kanama;
- Hava yolu hasarlanması;
- Onkolojik nedenler.

Teknik problemler

Bunlar bizi intraoperatif komplikasyonlara götürebilen teknik sorunlardır.

© AME Publishing Company. Tüm hakları saklıdır.

Şekil 1 Adhezyon ayırma (3).
Çevrimiçi olarak: http://www.asvide.com/articles/341

Şekil 2 Adhezyon ayırma (4).
Çevrimiçi olarak: http://www.asvide.com/articles/342

Şekil 3 Komplike hiler yapıların diseksiyonu (5).
Çevrimiçi olarak: http://www.asvide.com/articles/343

Tam ayrık olmayan (inkomplet) yada karmaşık fissür veyahut gerçek bir plevral kaynaşma (yapışma) VYTC lobektomi için teknik zorluklardır. Bunları uygun şekilde ayırmanın en iyi yolu plevral boşlukta doğru planı bulup alan yaratmaktır. Ardından keskin ve künt diseksiyon ile adhezyon ayırma yapılabilir (1). Uniportal yaklaşımda yüksek çözünürlük ile detayları hemitoraksın apeks ve bazal alanları dahil olmak üzere görüntüleme imkanımız vardır (*Şekiller 1,2*).

Karmaşık arter-ven veya bronş diseksiyonu veya zor anatomi VYTC yaklaşımından vazgeçilmesine neden olabilir. Buna rağmen pekişen cerrah tecrübesi ve VYTC lobektomideki konfor ile bu vakalar da başarıyla tamamlanabilir.Kalsifiye hiler ve veya periarteriyal lenf nodları aynı şekilde vasküler diseksiyonu zorlaştırabilir. Karmaşık hiler yapı diseksiyonunda anahtar hareket, adventisyal planı bulmaktır (*Şekil 3*). Videoda ven ve lenf noduna kaynaşmış bir arter görmekteyiz. Burada ikili alet ile çalışmanın ne kadar yararlı olduğuna dikkat çekiyoruz, basit aletler (kavisli over pensi, uzun makas, aspirator ve konvansiyonel disektör) ile diseksiyonu nasıl yapabildiğimizi görebilirsiniz.

Tekrarlayan VYTC cerrahileri bildirildiği için aynı taraftan önceden geçirilmiş cerrahi artık kontraendikasyon değildir.

Açığa geçmenin bir başka nedeni cerrahi yapmaya çok dar alanın kaldığı amfizemli akciğer ya da selektif akciğer ventilasyonun başarılamamasıdır. Hedef lezyonun yerinin tespit edilememesi veya parmak ile dokunulamaması (genellikle küçük nodüller) açığa geçilme nedenleridir.

Cerrahi öncesinde yüksek dozda kemo-radyoterapi önceden göreceli kontrendikasyon olarak bildirilmiştir, fakat bu hastalarda da VYTC lobektomi güvenli ve etkili şekilde uygulanabilir (1).

Son olarak göğüs duvarı tutulumu rezeksiyon için torakotomi gerektirir, fakat VYTC lobektomi için kullanılabilir ve göğüs duvarı çıkartımı için daha uygun bir kesi yapılmasını sağlar.

Kanama

Şüphesiz intraoperatif en tehlikeli komplikasyon major kanamadır. Uniportal VYTC yaklaşım genellikle cerrahi alanın mükemmel görüntülenmesini sağlar ve intratorasik kanama nadirdir.

Eğer kanama olursa fındık tampon (sponge stick) kanamayı kontrol etmek üzere derhal baskı oluşturmak için hazırda bulunmalıdır.

Her zaman için sakin kalınmalı ve panik yapılmamalıdır. Kanamanın geçici olarak kontrol altına alınması ile torakotomi gerekip gerekmeyeceğine (3) ya da sorunun VYTC yaklaşımı ile çözülebileceğine dair bir karar verilmelidir. Bu çoğu zaman cerrahın tecrübesine bağlıdır.

Arteriyal kanamalara odaklanıldığında özellikle ileri hastalık olgularında akciğerin çekiştirilmesi ve vasküler diseksiyona özen gösterilmelidir. Damarların diseksiyonu birçok nedenden ötürü zor olabilir, vakanın karmaşık olma durumuna göre yüksek miktarlı kanama torakotomi ile bile ortaya çıkabilir. Örneğin hilus yerleşimli

© AME Publishing Company. Tüm hakları saklıdır.

Şekil 4 Arterial dalın kanaması (7).
Çevrimiçi olarak: http://www.asvide.com/articles/344

Şekil 6 Beklenmedik kanama (9).
Çevrimiçi olarak: http://www.asvide.com/articles/346

Şekil 5 Arterial dalın kanaması (8).
Çevrimiçi olarak: http://www.asvide.com/articles/345

Şekil 7 Beklenmedik yer değiştiren klip sonrası kanama (10).
Çevrimiçi olarak: http://www.asvide.com/articles/347

artere yaklaşım esnasında kanama olabilir (*Şekiller 4,5*). Bu vakada kanamanın tam olarak nereden geldigini bilmiyorduk. Bu nedenle ilk basamakta yapılması gereken kanama kontrolünün sağlanması için fındık tampon (sponge stick) ile baskılı tampon yapıp uygun stratejiyi düşünmek oldu. Ardından anterior pulmoner arter gövdesi ayrıldı ve minör fissürün anterior kısmı tamamlandı. Bu basamakların gerçekleştirilmesi sayesinde işlemlerin azaltılması ve vasküler kontrolün sağlanması başarılmıştır. Akabinde sağ üst loba giden posterior assendan pulmoner arter dalı ve yine bir başka arteriyal dal (kanamaya muhtemelen sebep olan) tanımlanabildi. Sonunda kanama bir proksimal vasküler klip ile kontrol altına alındı.

VYTC lobektominin doğru planlamasına ilişkin hastanın karakteristik özellikleri çok önemlidir. Ayrıca açığa dönmeye sebep olabilecek vasküler anomalilerin çoğu preoperative dönemde geliştirilmiş BT'ler ile görülebilir. Beklenmeyen küçük dalların yaralanmasıyla ortaya çıkabilecek kanamalara karşı dikkatli olunmalıdır (*Şekil 6*). Bu olguda sol üst lobektomi yapıldı. Bronşun diseksiyonun ardından bir kanama ortaya çıktı. Yine ilk basamak sakin olmak ve yeni bir strateji geliştirmek olmalıdır. "Kanamayı kontrol edebilir miyiz?", "Kanama çok önemli mi?" soruları cevaplandıktan sonra çift alet enstrumantasyon ile vasküler klip yerleştirdik ve komplikasyon VYTC ile çözülmüş oldu.

Bununla beraber kanama problemlerini engelleyecek ya da vasküler ayırmada kullanılan birçok gelişmenin bizzat kendisi kanamaya neden olabilir. Örneğin beklenmedik yer değiştiren bir klip kanamaya neden olabilir (*Şekil 7*). Sol üst köşeye baktığımızda kanamanın kaynağını görebiliriz: Bu akciğerin hareket ettirilmesi sırasında kazara yeri değişen proksimal bir vasküler klip idi. Burada kanamanın kaynağına karşı kompresyon ile ilerledik. Ardından akciğerin görüntüsü kanamanın kaynağını tespit etmemize olanak tanıdı ve sonunda arteri tekrar klipledik.

Bir başka dikkate alınması gereken kilit nokta, yakınındaki major damarlardan dolayı, lenfadenektomi işlemidir. Bu durumda olduğu gibi sağ paratrakeal lenfadenektomi yapılırken (*Şekil 8*) azigos ven fark etmediğimiz için proksimal bölümünden yaralandı. Kanama vasküler klemp ile kontrol altına alındı ve azigos ven stapler

© AME Publishing Company. Tüm hakları saklıdır.

Şekil 8 Azigos ven kanaması (11).
Çevrimiçi olarak: http://www.asvide.com/articles/348

Şekil 10 Sol üst lobektomi. Kanama kontrolü (13).
Çevrimiçi olarak: http://www.asvide.com/articles/350

Şekil 9 Sütür ile kanama kontrolü (12).
Çevrimiçi olarak: http://www.asvide.com/articles/349

Şekil 11 Hava yolu yaralanması (14).
Çevrimiçi olarak: http://www.asvide.com/articles/351

ile zımbalanarak kapatıldı. VYTC cerrahide ilerlemiş yetenek ve tecrübe ile küçük ila orta ciddiyetteki kanamalarda açığa dönme çoğu zaman önlenebilir. Örneğin üst lobektomi yapılırken dallardan biri yaralanabilir. Baskı uygulamanın ardından mediastinal arter gövdesi diseke edilip kontrol altına alındı, böylece yırtık suture edilebildi.

En sonunda kanama kontrolüne dair son örnek: Öncesinde indüksiyon kemoterapisi almış bir hastada sol üst lobektomi yapıldı. Arter diseksiyonu esnasında bir damar yaralandı. Ardından biz arterin mediastinal gövdesini kontrol edebilmeyi sağlayacak iyi bir açı oluşturabilmek için ven dallarından birini diseke ettik. Arterin mediastinal gövdesi kontrol altına alındıktan sonra, arter dalı proksimal ve distal alanlarından kliplenerek kapatıldı. (*Şekil 10*).

Hava Yolu Yaralanması

Açık cerrahiye dönmek için en sık neden olmasa bile hava yolu yaralanmaları da dikkate alınmalıdır. Staplerin zımbalamadaki başarısızlığı veya ciddi amfizemli ya da karmaşık inkomplet fissure sahip hastada lobektomi sonrasında majör bir hava kaçağı oluşması bunun tamiri için açık cerrahiye dönülmesini gerektirebilir.

Bir başka neden endotrakeal tüp nedeniyle bronş ya da trakeanın hasarlanması olabilir.

Videoda görüleceği gibi (*Şekil 11*)uniportal VYTC sol alt lobektomi sonrasında subkarinal istasyonun diseksiyonu sırasında subkarinal alanın derinliklerinden küçük hava kaçakları izlendi. Aynı zamanda mediastinal amfizem ve aortikopulmoner pencerede hava kaçağı görüldü.Bronş güdüğünden ve anestezi monitöründen hava kaçağı yok idi, böylelikle hasta bu haliyle ekstübe edildi. Hasta yoğun bakım ünitesinde iken cilt altı amfizemi olması nedeniyle BT incelemesi yapıldı. Burada sağ trakeal alanda çüft lümenli tüpün neden olduğu bir yaralanma alanı görüldü. Sağ torakotomi ile trakeal duvarın suture edilmesi ile problem onarıldı.

Yorumlar

VYTC lobektomi esnasında en önemli tavır komplikasyonların

© AME Publishing Company. Tüm hakları saklıdır.

engellenebilmesidir. Engellenebilmenin arttırılabilmesi için anatomik komşuluklarda sağlam bilgiye sahip olmak ve dikkatli diseksiyon yapmak gerekir. Potansiyel komplikasyonların bilincinde olmak ve gerektiğinde kararlı şekilde torakotomiye geçmek önemlidir (2). Eğer bir komplikasyon ortaya çıkar ise durumu yönetmeye dair stratejiye odaklanmamız gerekir. İyi bir preoperatif değerlendirme yapılması, ikili enstrumantasyon, akciğerin ve hedef alanın iyi şekilde görülebilmesi önemli ve gereklidir. Sonuçta açığa dönmek cerrahın yetenek ve sabrına kalmıştır. Cerrah tercih ettiği yaklaşım her ne olursa olsun kendini rahat hissetmelidir. Son olarak yukarıdaki en önemli düşünce asla paniğe kapılmamak ve daima sakinliği koruyabilmektir.

Teşekkür

Açıklama: Yazarlar herhangi bir çıkar çatışması beyan etmemektedir.

Kaynaklar

1. Hanna JM, Berry MF, D'Amico TA. Contraindications of video-assisted thoracoscopic surgical lobectomy and determinants of conversion to open. J Thorac Dis 2013;5 Suppl 3:S182-9.
2. Flores RM, Ihekweazu U, Dycoco J, et al. Video-assisted thoracoscopic surgery (VATS) lobectomy: catastrophic intraoperative complications. J Thorac Cardiovasc Surg 2011;142:1412-7.
3. Fernández Prado R, Fieira Costa E, Delgado Roel M, et al. Adhesiolysis. Asvide 2014;1:328. Available online: http://www.asvide.com/articles/341
4. Fernández Prado R, Fieira Costa E, Delgado Roel M, et al. Adhesiolysis. Asvide 2014;1:329. Available online: http://www.asvide.com/articles/342
5. Fernández Prado R, Fieira Costa E, Delgado Roel M, et al. Complex hilar structures dissection. Asvide 2014;1:330. Available online: http://www.asvide.com/articles/343
6. Imperatori A, Rotolo N, Gatti M, et al. Peri-operative complications of video-assisted thoracoscopic surgery (VATS). Int J Surg 2008;6 Suppl 1:S78-81.
7. Fernández Prado R, Fieira Costa E, Delgado Roel M, et al. Arterial branch bleeding. Asvide 2014;1:331. Available online: http://www.asvide.com/articles/344
8. Fernández Prado R, Fieira Costa E, Delgado Roel M, et al. Arterial branch bleeding. Asvide 2014;1:332. Available online: http://www.asvide.com/articles/345
9. Fernández Prado R, Fieira Costa E, Delgado Roel M, et al. Unexpected bleeding. Asvide 2014;1:333. Available online: http://www.asvide.com/articles/346
10. Fernández Prado R, Fieira Costa E, Delgado Roel M, et al. Bleeding after unexpected displaced clip. Asvide 2014;1:334. Available online: http://www.asvide.com/articles/347
11. Fernández Prado R, Fieira Costa E, Delgado Roel M, et al. Azygos vein bleeding. Asvide 2014;1:335. Available online: http://www.asvide.com/articles/348
12. Fernández Prado R, Fieira Costa E, Delgado Roel M, et al. Bleeding control with suture. Asvide 2014;1:336. Available online: http://www.asvide.com/articles/349
13. Fernández Prado R, Fieira Costa E, Delgado Roel M, et al. Left upper lobectomy. Bleeding control. Asvide 2014;1:337. Available online: http://www.asvide.com/articles/350
14. Fernández Prado R, Fieira Costa E, Delgado Roel M, et al. Airway injury. Asvide 2014;1:338. Available online: http://www.asvide.com/articles/351

(Çeviri: Hasan Volkan Kara)

Bu makalenin orijinali: Fernández Prado R, Fieira Costa E, Delgado Roel M, Fernández LM, Paradela de la Morena M, de la Torre M, Gonzalez-Rivas D. Management of complications by uniportal video-assisted thoracoscopic surgery. J Thorac Dis 2014;6 (S6):S669-S673. doi: 10.3978/j.issn.2072-1439.2014.10.14

© AME Publishing Company. Tüm hakları saklıdır.

Belirsiz İnterstisyel Akciğer Hastalıkları İçin Genel Anestezisiz VYT Biyopsi: İnterkostal Blok ile Uygulanan Tek-Port Yaklaşım ve Epidural Anestezi ile Uygulanan Üçport Tekniğinin Karşılaştırması

Vincenzo Ambrogi, Tommaso Claudio Mineo

Policlinico Tor Vergata Üniversitesi, Göğüs Cerrahisi Departmanı, Roma İtalya

İletişim: Vincenzo Ambrogi, MD. Göğüs Cerrahisi Kürsüsü, Policlinico Tor Vergata, Viale Oxford, 8100133 Roma, İtalya. E-posta: ambrogi@med.uniroma2.it.

Amaç: Video-yardımlı torakoskopik (VYT) biyopsi, belirsiz interstisyel akciğer hastalıklarının (İAH) tanısının konulması için altın standarttır. VYT akciğer biyopsisi torakal epidural anestezi (TEA) altında uygulanabildiği gibi, son zamanlarda basit interkostal blokaj ile de uygulanmaktadır. İki tekniğin sonuçlarının analizi yapılmıştır.

Yöntemler: Ocak 2002'de başlayarak, İAH ön tanılı 40 ardışık hastaya genel anestezi verilmeden VYT akciğer biyopsisi uygulandı. İlk 20 hastada işlem TEA altında, ikinci 20 hastada ise özel bir aralıktan yapılan interkostal blok ile tamamlandı. Intraoperatif ve postoperatif değişkenlere göre retrospektif olarak eşlendiler.

Bulgular: Her iki gruptan birer hastada genel anesteziye dönüş gerekti. 30-günlük postoperatif mortalite gözlenmezken majör kanama ise her iki gruptan birer olmak üzere toplam 2 hastada ortaya çıktı. Toplam operasyon zamanı, interkostal blok uygulanan hastalarda daha kısa olarak bulundu (P=0,041). Operasyon sonrası şu parametreler arasında, inter-kostal grup lehine belirgin farklılık gözlendi: Birinci saniye zorlu ekspiratuar volüm (P=0,026), zorlu vital kapasite (P=0,017), oksijenizasyon (P=0,038), $PaCO_2$ (P=0,041) ve santral venöz basınç (P=0,045). Intraoperatif ağrı yönetimi aynıydı. 24-saat postoperatif iyileşme kalitesi-40 anketine sonuçları (P=0,038), hastane kalış süresi (P=0,033) ve ekonomik harcama değişkenlerinde (P=0,038), interkostal gruptaki hastalarda anlamlı olarak daha iyi sonuçlar alındı. %82,5 (33/40) oranında hastada radyoloji ile uyumlu patoloji olduğu doğrulandı. 21 hastada (%52,5) tedavi planlandı veya değiştirildi.

Sonuçlar: İnterkostal blokaj ile uygulanan tek-port VYTC biyopsisi, TEA yöntemine göre daha iyi intraoperatif ve postoperatif sonuçlar sağlamaktadır. Tanısız İAH hastalarındaki biyopsi endikasyonlarının artmasına katkıda bulunacaktır.

Anahtar kelimeler: İnterstisyel akciğer jhastalığı (İAH); akciğer biyopsisi; video-yardımlı torakoskopik cerrahi (VYTC)

Makaleyi görüntülemek için: http://dx.doi.org/10.3978/j.issn.2072-1439.2014.07.06

Giriş

Yüksek çözünürlüklü bilgisayarlı tomografi (HRCT) ve iğne biyopsisindeki gelişmelere rağmen cerrahi akciğer biyopsisi, düzgün tedavi planlanması ve prognozun belirlenmesi açısından tanısız interstisyel akciğer hastalıklarının (İAH) tanısının konulmasında hala altın standart yöntemdir (1-3). Bu prosedürler, geleneksel yöntemlere nazaran daha az morbidite, ağrı ve kısa hastane kalış süresi sağlayan video-yardımlı göğüs cerrahisi (VYGC) ile uygulanmaktadır (4-7). Ancak bu cerrahi biyopsi sırasında kullanılan genel anestezi ve tek akciğer ventilasyonu, solunum fonksiyonlarında bozulma, pulmoner hipertansiyon veya enfeksiyon gibi majör riskler de ortaya çıkarmaktadır (8,9). Amerikan Toraks Derneği (ATS)/ Avrupa Göğüs Hastalıkları Derneği (ERS) (10,11) güncel tedavi rehberlerinde, cerrahi biyopsiyi sadece bu prosedürün risklerini tolere edebilecek İAH hastalarına önermekte, bu da bu kıymetli tanısal girişimin kullanım alanını ciddi oranda kısıtlamaktadır.

Potansiyel komplikasyonlara engel olmak amacı ile ilk olarak torakal epidural anestezi altında (TEA) uyanık VYGC biyopsisini, son zamanlarda da genel anestezi kullanmadan, tek noktadan uygulanan basit bir interkostal blok ile bu işlemi uygulamaya başladık (12). Bu yöntemi, sonuçları yönünden TEA yöntemi ile karşılaştırmalı şekilde analiz ettik.

Metotlar

Bu araştırma, 2001'de başlatılan ve daha önce "uyanık göğüs cerrahisi" ve sonraları "monitörize anestezi bakımı altında göğüs cerrahisi" olarak tanımlanan programın bir dalıdır (13).

© AME Publishing Company. Tüm hakları saklıdır.

Tablo 1 Çalışma popülasyonundaki demografik değişkenler ve histolojik bulgular

	TEA (n=20)	IB (n=20)	P value
Yaş [yıl]	61 [48-70]	61 [48-70]	0.911
Oksijen desteği (n, pts)	6 (30%)	7 (35%)	0.122
Oral steroid bağımlı (n, pts)	16 (80%)	15 (75%)	0.234
Azotioprin kullanıcısı (n, pts)	4 (20%)	3 (15%)	0.327
Vücut kitle indeksi [kg/m^2]	22 [18-25]	22 [18-25]	1
6 dakika yürüme testi [%, pred]	62 [54-69]	60 [53-71]	0.312
Birinci saniye zorlu ekspiratuar volüm [%, pred]	65 [56-72]	61 [50-69]	0.653
Zorlu vital kapasite [%, pred]	66 [54-76]	64 [56-75]	0.327
Karbon monoksit difüzyon kapasitesi [%, pred]	50 [41-59]	51 [42-62]	0.211
PaO_2 [mmHg]	82 [78-95]	84 [76-92]	0.645
$PaCO_2$ [mmHg]	43 [38-55]	42 [39-54]	0.783
Amerikan Anesteziyoloji Derneği (ASA) skoru [1-4]	2 [1-3]	2 [1-3]	1
Histoloji			
İdiyopatik interstisyel pnömoni			
İdiyopatik pulmoner fibrozis	8 (40%)	9 (45%)	0.749
Non-spesifik interstisyel pnömoni	2 (10%)	1 (5%)	0.548
Kriptojenik organize pnömoni	2 (10%)	2 (10%)	1
Akut interstisyel pnömoni	1 (5%)	1 (5%)	1
Bronşiolit ilişkili İAH	1 (5%)	–	0.311
Deskuamatif interstisyel pnömoni	–	1 (5%)	0.311
İAH, sınıflanmamış	2 (10%)	3 (15%)	0.633
Diğer difüz hastalıklar			
Granülomatöz hastalık	1 (5%)	–	0.311
Hipersensitivite pnömonisi	–	1 (5%)	0.311
Diğer	2 (10%)	2 (10%)	1
Yetersiz biyopsi	1 (5%)	–	0.311

TEA, torakal epidural anestezi; İB, interkostal blok. Median değerler verilmiştir.

Hastalar

Ocak 2002'den itibaren, belirsiz İAH için 40 hastaya genel anestezisiz VYT biyopsi yapıldı. İlk 20sine TEA ile, son 20'sine ise özel bir giriş ile sağlanan interkostal blok ile VYT biyopsi uygulandı. Hastaların özellikleri ve histolojik bulguları *Tablo 1*'de özetlenmiştir. Hastalar, klinik ve radyolojik bulgularına göre, bir göğüs hastalıkları uzmanı, bir göğüs cerrahı, non-entübe prosedürler üzerine tecrübeli bir anesteziyoloji uzmanı ve özellikle İAH ile ilgilenen bir radyoloji uzmanının bulunduğu multidisipliner bir grubun ortak kararı ile seçildi. Rutin olarak hastalara HRCT (General Electric Medical Systems, Milwaukee, WI, USA) çektirildi, parenkim anomalisinin paterni (konsolidasyon, buzlu cam sahası, retiküler patern vb.), anatomik dağılım ve ek patolojilerin varlığı (mediastinal lenfadenopati gibi) değerlendirildi.

Diffüz bal peteği görünümü, akciğer biyopsisi için bir dışlanma kriteri olarak kabul edildi. Diğer dışlanma kriterleri: yaş>75, mekanik ventilasyon gerektiren son dönem hastalık, BMI<22 ve >30, karbon monoksit difüzyon kapasitesi (DLCO)<%30, oda havasında PaO2<50mmHg veya PaCO2>50mmHg, Amerikan Anesteziyoloji Derneği (ASA) skoru <3, ve immün yetmezlik veya kanser varlığı. Ciddi plevral yapışıklıkların varlığının ve hasta anksiyetesinin de genel anestezisiz prosedürler için yaygın bir kontrendikasyon olduğunu kabul ettik.

© AME Publishing Company. Tüm hakları saklıdır.

Tüm hastalardan yazılı onam alındı. Çalışma için yerel etik kurul onayı da alındı (ref#CT0013-7268). Solunumsal değerlendirme için spirometri, tek-nefes DLCO ölçümlü pletismografi (Vmax22; Sensor Medics, Yorba Linda, CA, USA) ve arter kan gazı ölçümü kullanıldı. Egzersiz toleransı değerlendirmesi için de 6 dakika yürüme testi kullanıldı. Yaşam kalitesi, St.George Solunum Anketi (SGRQ) ile değerlendirildi (0=en iyi, 100=en kötü) (14,15). Ek olarak, bütün hastalara fiberoptik bronkoskopi ile bronkoalveolar lavaj yapıldı, non-invaziv pulmoner arter basıncı ile kardiyak değerlendirme için renkli Doppler ekokardiyografi uygulandı. Sadece seçili vakalarda sağ kalp kateterizasyonu yapıldı. Laboratuar testleri olarak da lökosit dağılımlı tam kan sayımı, böbrek ve karaciğer fonksiyon testleri ve idrar tahlili yapıldı.

Teknik

Panelde tartışıldıktan sonra biyopsi için uygun akciğer alanları belirlendi. Genellikle lingula ve orta lobu, cerrahi biyopsiye daha uygun olduğu için tercih ettik. Diğer sıklıkla seçilen alanlar alt lob süperior segment ve sağ üst lobun ventral yüzü idi. Bütün bu lokasyonlardan, göreceli olarak kısa ve düz bir sütür hattı ile geniş doku elde edildi. Biyopsi için kesin lokasyon, ameliyat sırasında en diyagnostik görünümlü ve solunum sırasında en ulaşılabilir alan olarak seçildi. Genel olarak hedef alanlar parke taşı görünümlü subplevral nodülariteye sahip ve neoanjiyogenez belirtisi olan kalın ve grimsi plevra ile kaplı alanlardı. Gözle görülen bu değişiklikler, genellikle artmış parenkim rezistansı olarak palpasyonla da doğrulandı.

Bir mL (1 cm^3) üzeri hacimli rezeksiyonlar yeterli olarak kabul edildi ve rutin olarak ikinci bir insizyon açılmadan iki veya daha fazla örnek alındı.

Hastalar sürekli olarak elektrokardiyogram, oksimetre, sistemik ve venöz kan basıncı, vücut ısısı, arter kan gazı, ve burun içi end-tidal CO_2 ölçümü ile takip edildiler. Ameliyat öncesi ve sonrası FEV1 ve FVC değerleri taşınabilir bir spirometri ile değer-lendirildi (Vmax Encore 29, Sensor Medics, Yorba Linda, CA, USA).

İntraoperatif takip, standardize edilen farklı zamanlarda bütün bu değişken-lerin değerlendirilmesi ile yapıldı: İnsizyon öncesinde, pnömotoraks indüksiyonunda, toraks kapatılırken ve postoperatif 1.saatte. Akut ağrı değerlendirmesi görsel analog skalasına (VAS) göre yapıldı (0=yok, 10=en dayanılmaz ciddi ağrı) (16). Tüm işlemler, kısık sesle klasik veya melodik müzik çalan sakin ve kooperatif bir ortamda gerçekleştirildi. İşlem sırasında, oksijen satürasyonunu %90'nın üzerinde tutacak şekilde venturi maskesi kullanıldı. Hiperkapni iyi tolere edildi ve sadece pH değeri 7.2'nin altına düşenlerde replasman uygulandı.

İatrojenik pnömotoraks gelişmesi ihtimaline karşı toraks dreni ve kapalı su altı drenaj seti veya sadece basit bir endoskopik aspirasyon seti her zaman hazırda bulunduruldu. Pnömotoraksın yarattığı rahatsızlığı veya panik atakları kontrol etmek için midazolam veya propofol ile sağlanan hafif bir sedasyon kullanıldı. Genel anestezi uygulamasına geçiş sadece şu durumlarda uygulandı: Biyopsi alınmadan önce hastanın işlemi tolere edememesi veya aşırı irite olması, artmış $PaCO_2$ değeri (50 mmHg), operasyonda teknik zorluk veya hemoraji komplikasyonu gelişmesi.

TEA ile VYT biyopsi

Venöz ve arteriyal kateterler takıldıktan sonra T4-T5 seviyesinden bir epidural kateter yerleştirildi ve 5 mg ropivakain + 5 µg sülfetanil bolus enjekte edildi. 2 mg/mL (5mL/saat) hızda ropivakain infüzyonu, hasta masaya yatırıldığı zaman, işlemin 20 dakika öncesinden başlandı. Yeterli anestezi sağlandıktan sonra hastaya pozisyon verilerek operasyona başlandı.

İşlem klasik üç-porttan uygulandı. Genellikle kamera portu 8.interkostal mid-aksiller hatta, çalışma portları ise 5.interkostal anterior ve posterior aksiller hatlara açıldı. Alt lob posterior yerleşimli biyopsiler içinse operatif port, ayna etkisi oluşma-ması için kamera portunun daha kaudaline en alt seviyeye yerleştirildi. Kanama ih-timalini en aza indirmek için biyopsiler genellikle periferik olarak düz bir hat üzerin-den, endopath® 30 veya 45 stapler veya 4.5 mm sütür hatlı stapler ile, mümkün olduğunda az ısırık ile tamamlanmaya çalışıldı. Biyopsi tamamlanıp toraksın kapatıl-masına geçildiğinde dikkatli bir kanama ve kaçak kontrolü yapıldı. En alt insizyondan tek bir 28 ch dren yerleştirildi. Torakoskopi eşliğinde, hastaya derin nefes alması veya öksürmesi söylenerek akciğerin tam olarak ekspanse olduğu kontrol edildi. Epidural katerter, genellikle postoperatif birinci günde çekildi.

İnterkostal blok ile tek port VYT biyopsi

Venöz ve arteriyal katererler takıldıktan sonra %2'lik 5 mL lidokain, öksürük refleksini baskılamak için 5 dakika nebul olarak uygulandı. Analjezik etkinin hemen başlayıp uzun süre ile etkili olması için interkostal blokaj için 20-30 mL %2 lidokain ve %7.5 ropivakain karışımı kullanıldı. Enjeksiyon yeri olarak tek port alanının cilt altı, interkostal sinirleri ve parietal plevra alanı seçildi. Lokal anestezi düzeyi her hastada uygun bulundu. Bazı vakalarda manüplasyon veya stapler manevraları sırasında ek doz intravenöz benzo-diyazepin (midazolam 0,03-0,1 mg/kg) veya opioid (remifentanil 15 µg/kg/dak) uy-gulandı.

Daha önceden belirlenen biyopsi lokasyonuna ulaşmak için tüm hastalarda 30-40 mm'lik tek bir port insizyonu kullanıldı. Lingula veya orta lob biyopsilerinde insizyon genellikle 4.interkostal anterior aksiller hatta açıldı, posterior segmentlerin biyopsisi ise 8.interkostal aralıktan yapıldı. Kot retraktörü hiçbir zaman kullanılmadı.

© AME Publishing Company. Tüm hakları saklıdır.

İnsizyondan torakoskop, açılı stapler ve öksürme veya nefes harketleri sırasında akciğeri sabit tutmak için bir tampon kullanıldı. Çoğu vakada, en distal ucu torakstan dışarı çıkarıp rezeksiyonu orada tamamladık. İşlem sonunda 28 ch bir toraks dreni, insizyonun posterior kısmından yerleştirildi. İnterkostal kas dikişi kullanılmadı. Hastaya öksürmesi söylenip maksimal akciğer ekspansiyonu sağlandıktan sonra kas dikişleri bağlandı.

Postoperatif bakım

Her iki işlem sonrasındaki postoperatif bakım benzerdi. Derlenme alanında kısa süre bekletilen hastalar daha sonra servise alındılar. IV infüzyonlar cerrahi günü stoplanıp oral sıvı-katı alımı başlandı. Yeterli akciğer ekspansiyonu kontrolü için 24.saatte rutin akciğer grafisi çektirildi.

Bilinç durumu ve postoperatif iyileşme değerlendirmesi, 40 soruluk bir anket olan iyileşme kalitesi (QoR-40) testi ile yapıldı (17). Her madde, 5 puanlık Likert skalası ile puanlandı ve maksimum uyuşma 5, hiç uyuşma olmaması ise 200 puan olarak değerlendirildi. Taburculuk zamanı genellikle dren çekilme günü idi ve bu da genel olarak hava kaçağının kesilip günlük drenajın 150 mL'nin altında olduğu zaman olarak belirlendi.

Biyopsi örnekleri taze olarak patoloji uzmanına gönderilip incelendi. Aynı za-manda birer parça da mikroorganizma kültürü araştırılması için gönderildi.

İstatistik

Veriler, SPSS (SPSS® 9.05 for Windows, SPSS Inc., Chicago, 1998) kullanılarak analiz edildi. Faktörler ve gruplar arası bağımlılıkları non-parametrik testler ile karşılaştırıldı. Veriler ortanca ve çeyrek içi dağılım ile belirtildi. 0,05'den küçük P değerleri, istatistiksel olarak anlamlı kabul edildi.

Bulgular

Her iki gruptan da birer hasta, genel anestezi ile tek akciğer ventilasyonu gerektirdi. Açık torakotomiye dönülen hasta olmadı.

TEA grubunda 48 (hasta başına 2,4), interkostal blok grubunda ise 47 (hasta başına 2,35) olmak üzere toplam olarak 95 biyopsi gerçekleştirildi. 30-günlük post-operatif mortalite gözlenmedi. TEA grubunda non-invaziv ventilasyon ile gerileyen bir akut solunum yetmezliği ve interkostal grupta ise bir akut pnömoni vakası gözlemledik. Ayrıca TEA grubunda, noradrenalin infüzyonu ile gerileyen hipotansiyon atağı (n=2) ve kateterizasyon gerektiren üriner retansiyon (n=3) gibi minör komplikasyonlar da ortaya çıktı.

Genel operasyon süresi, epidural kateter takılmadığı ve anestezinin daha erken başladığı interkostal blok grubunda belirgin olarak daha kısa bulundu [sırası ile 61 (53-68) dakika ve 70 (62-78) dakika; P=0,041]. Temel fizyolojik parametreler için in-traoperatif bulgular *Şekil 1*'de özetlenmiştir. FEV1 ve FVC değerleri, ameliyat sonu ölçümlerde her iki grupta da belirgin bir düşüş gösterse de, interkostal gruptaki azalmanın belirgin şekilde daha az olduğu gruplar arası analize ile gösterilmiştir (FEV1 P=0,026 ve FVC P=0,017). Sonuç olarak oksijenizasyon (FiO_2/PaO_2) ve $PaCO_2$, gruplar arasında belirgin olarak ameliyat sonu ölçümlerde (P=0,038 ve P=0,041; sırasıyla) ve postoperatif 1.saatte (P=0,035 ve P=0,033; sırasıyla) farklı bulundu. İlginç olarak, in-terkostal blok yapılan hastaların santral venöz basınçlarının ameliyat sırasında (P=0,041) ve postoperatif 1.saatte (P=0,032) anlamlı şekilde daha az yükselmiş olduğu gözlendi. Ağrı kontrolü işlem boyunca her iki grupta da başarı ile sağlandı ve ara-larında anlamlı bir fark bulunmadı (*Şekil 1*). Benzer olarak, her iki grupta da 24 ve 48.saatlerdeki bazal ve öksürük sırasındaki VAS değerleri aynı bulundu. Postoperatif hayat kalitesi, 24.saatte anlamlı olarak interkostal grupta daha iyi iken, 7. ve 30.günlerde herhangi bir fark olmadığı bulundu. Hastane kalış süresi, interkostal grupta belirgin olarak daha kısaydı (P=0,033) ve bu toplam maliyette de anlamlı bir fark oluşmasına sebep oldu (P=0,038) (*Tablo 2*).

Cerrahi biyopsi ile hastaların %97,5 (39/40) ve toplam biyopsilerin %94,7'sinde (90/95) güvenilir bir spesimen elde edildi. Spesimenler, hastaların %82,5'inde (33/40) ve biyopsilerin de %68,4'ünde (65/95) uyumlu olarak bulundu. Gruplar arasında bir fark bulunmadı (*Tablo 2*). Histopatoloji sonucuna göre 21 (%52,5) hastada terapi düzenlendi veya değiştirildi.

Tartışma

İntravenöz sedasyon eşliğinde uygulanan interkostal bloğun, değişik toraks patolojilerinin tanı ve tedavisinde kullanımının başarılı sonuçları birçok çalışma ile gösterilmiştir (18-21). Bu kişisel seride, tanımlanmamış İAH hastalarında VYT akciğer biyopsisi sırasında interkostal blok uygulamasının avantajlarını, TEA ile kıyaslayarak sunduk.

Çalışmamızda interkostal blokta, aynı işlemin TEA ile yapılmasına göre in-traoperatif akciğer hacimlerindeki düşüşün, hipoksinin (FiO_2/PaO_2) ve hiperkapninin daha az oranında olduğunu deneyimledik.

TEA'nın inspiratuar kapasiteyi, muhtemel aferent ve eferent interkostal yolakları ve tidal solunumdaki göğüs kafesi hareketlerini inhibe etmesi sebebi ile be-lirgin şekilde düşürdüğü bildirilmiştir (22,23). FEV1 düşüşü ile ispatlandığı gibi TEA aynı zamanda bronkokostrüksiyona sebep olacak bir adrenerjik tonus düşüşüne yol açar (24). TEA sırasında gözlenen santral venöz basınç yükselmesi,

© AME Publishing Company. Tüm hakları saklıdır.

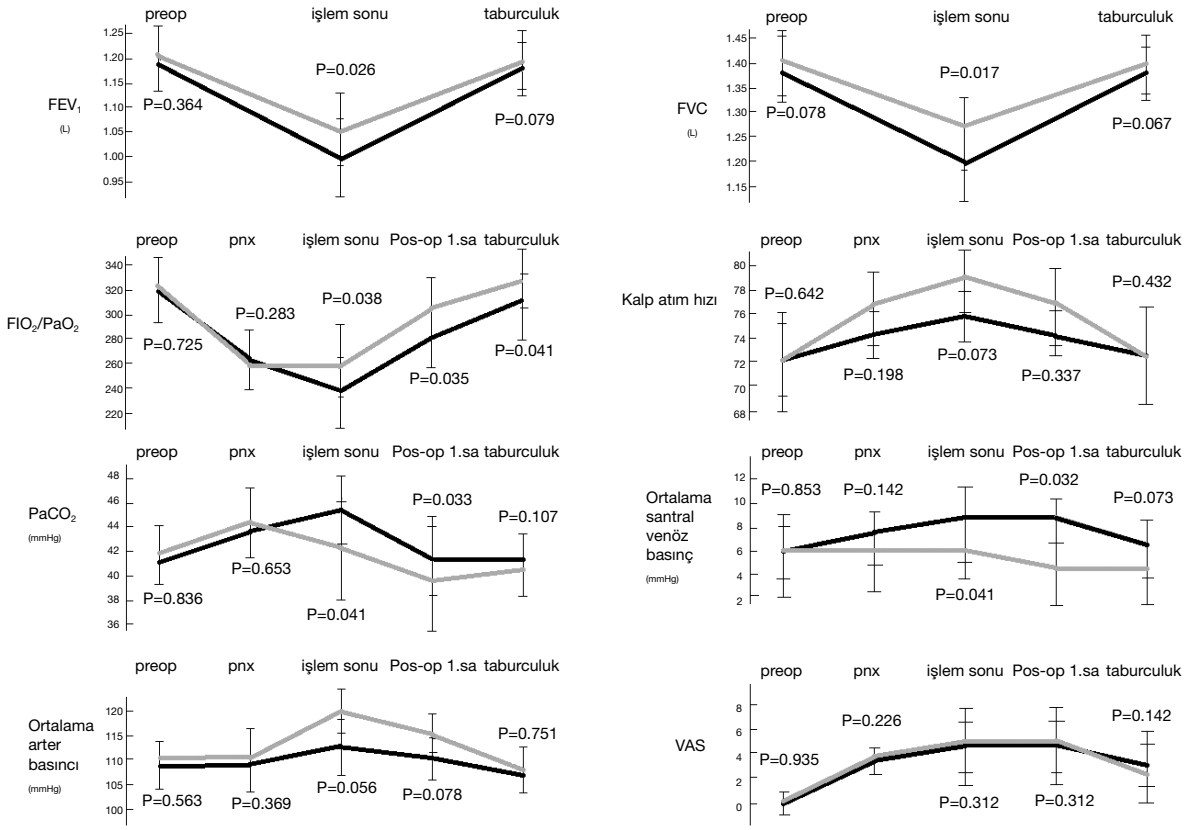

Şekil 1 İnterkostal blok uygulanan (gri çizgi) ve torakal epidural anestezi uygulanan (siyah çizgi) hastaların intraoperatif parametreleri.

azalmış akciğer akımına veya adrenerjik blok sırasında oluşabilecek bozulmuş ventrikül sempatik aşırı akımına da bağlı olabilir (25-27).

Bu etkiler interkostal blok uygulaması sırasında yok veya minimal derecededir. Bu sayede iskelet kasları, bronş ve kalp kaslarına etki oluşturmadan normal bir adrenerjik tonus bırakır ve TEA uygulaması sırasında gözlenen hoş olmayan yan etkilerin oluşmasını da engeller.

İnterkostal blok altında parenkime stapler uygulaması sırasında öksürük oluşma riski yüksektir, ancak %2'lik lidokain inhalasyonu ile minimalize edilebilir. Daha kısa süren ağrı kontrolü göz önüne alındığında, TEA sonrasındaki uzamış ve tatsız ra-hatsızlıkların yerine intravenöz ilaç uygulamasını daha kullanışlı bulduk. Ek olarak QoL-40 anketi, interkostal blok sonrası çok daha hızlı ve büyük oranda bir iyileşme süreci olduğunu açıkça göstermiştir.

Bu çalışma geriye dönük ve non-randomize olarak dizayn edilmiştir, ve ona göre değerlendirilmesi gerekmektedir. Bir başka potansiyel sınırlama ise hasta kooperasyonu, yorgunluğu veya iatrojenik pnömotoraks ile etkilenebilecek olan ameliyat sırasında uygulanan solunum ölçümleri sonuçlarına göre değerlendirme yapılmış olmasıdır. Ancak bu etmenlerin iki grupta da homojen olduğunu, bu sebeple genel ölçümleri etkilemeyeceği düşünülmektedir.

Sonuç

Sonuç olarak, interkostal blok altında yapılan tek port VYT biyopsilerin, TEA uygu-lamasına göre daha iyi intraoperatif ve postoperatif sonuçlar sağladığı görülmüş olup güvenilirliği daha da arttırarak VYT biyopsi için normalde uygun olmayan hastalarda da biyopsi yapılabilmesini sağlayacağı düşünülmektedir. Bu sonuçlar, hızlı postoperatif iyileşme, düşük morbidite (12), hastane kalış süresi ve ekonomik masraf ile birlikte has-taların, cerrahların, göğüs hastalıkları uzmanlarının ve yöneticilerin beğenisini kazanan gözlem altındaki anestezi yöntemine ilgimizi artırmıştır.

Teşekkür

Kesin bir tanıya ulaşmak için bize hastalarını sevk eden bütün

© AME Publishing Company. Tüm hakları saklıdır.

Tablo 2 Gruplar arası bulguların karşılaştırılması

Patients	TEA (n=20)	IB (n=20)	P value
Ameliyathanede geçen toplam süre [dk]	70 [62-78]	61 [53-68]	0.041
Operasyon zamanı [dk]	38 [32-48]	40 [31-49]	0.082
Biyopsi sayısı (n, pts)	2.3 (1.6-2.8)	2.1 (1.5-2.6)	0.623
Biyopsi toplam volümü (cm^3)	6.4 (5.3-6.9)	6.1 (5.6-7.3)	0.831
Hasta başına HRCT/histoloji uyumu [%]	17/20 [85]	16/20 [80]	0.677
Lezyon başına HRCT/histoloji uyumu [%]	32/48 [67]	33/47 [70]	0.710
Post-op 24. saat QoR40 [5-200]	114 [96-138]	126 [89-157]	0.038
Post-op 24. saatte bazal VAS değeri	4.4 [2-6]	4.3 [2-6]	0.621
Post-op 24. saatte öksürürken ölçülen VAS değeri	5.9 [3-7]	5.2 [3-7]	0.041
Post-op 48. saat QoR40 [5-200]	156 [122-194]	164 [131-183]	0.054
Post-op 48. saatte bazal VAS değeri	2.1 [1-4]	2.0 [1-3]	0.765
Post-op 48. saatte öksürürken ölçülen VAS değeri	4.4 [2-6]	4.3 [2-6]	0.212
Yatış süresi [gün]	3.7 [1-6]	3.0 [2-4]	0.033
Majör morbidite [%]	1 [5]	1 [5]	1
7 günlük hayat kalitesi (SGRQ) [%]	38 [29-48]	35 [28-49]	0.342
30 günlük mortalite oranı [%]	0	0	1
30 günlük hayat kalitesi [%]	21 [12-40]	23 [19-41]	0.547
Tahmini maliyet [euro]	3,124 [2,334-4,190]	2,632 [2,088-3,253]	0.038

TEA, torakal; İB, interkostal blok. Veriler median (çeyrekler arası aralık) olarak verilmiştir. HRCT, yüksek çözünürlüklü bilgisayarlı tomografi; VAS, vizüel analog skala; QoR, iyileşme kalitesi anketi; SGRQ, St. George solunum anketi.

hekimlere içten şükranlarımızı sunarız. Data ve analiz de dahil olmak üzere makalenin bütün sorumluluğu yazarlara aittir. Her iki yazar da çalışmanın temel fikrine, tasarımına, verilerin edinilmesine veya analiz edilmesine ve yorumlanmasına önemli katkılarda bulunmuştur; Vincenzo Ambrogi, gönderilen makalenin taslaklarını hazırladı; Tommaso Claudio Mineo, yayınlanacak sürümün son onayını verdi. Her yazar, eserlerin herhangi bir bölümünün uygun bir şekilde araştırılıp çözülmesini sağlamada ve eserin tüm yönlerinde hemfikirdir.

Açıklama: Yazarlar herhangi bir çıkar çatışması beyan etmemektedir.

Kaynaklar

1. Raghu G, Mageto YN, Lockhart D, et al. The accuracy of the clinical diagnosis of new-onset idiopathic pulmonary fibrosis and other interstitial lung disease: a prospective study. Chest 1999;116:1168-74.
2. Flaherty KR, Travis WD, Colby TV, et al. Histopathologic variability in usual and nonspecific interstitial pneumonias. Am J Respir Crit Care Med 2001;164:1722-7.
3. Kayatta MO, Ahmed S, Hammel JA, et al. Surgical biopsy of suspected interstitial lung disease is superior to radiographic diagnosis. Ann Thorac Surg 2013;96:399-401.
4. Boutin C, Viallat JR, Cargnino P, et al. Thoracoscopic lung biopsy. Experimental and clinical preliminary study. Chest 1982;82:44-8.
5. Bensard DD, McIntyre RC Jr, Waring BJ, et al. Comparison of video thoracoscopic lung biopsy to open lung biopsy in interstitial lung disease. Chest 1993;103:765-70.
6. Ferson PF, Landreneau RJ, Dowling RD, et al. Comparison of open versus thoracoscopic lung biopsy for diffuse infiltrative pulmonary disease. J Thorac Cardiovasc Surg 1993;106:194-9.
7. Krasna MJ, White CS, Aisner SC, et al. The role of thoracoscopy in the diagnosis of interstitial lung disease. Ann Thorac Surg 1995;59:348-51.
8. Fishbein MC. Diagnosis: To biopsy or not to biopsy: assessing the role of surgical lung biopsy in the diagnosis of idiopathic

© AME Publishing Company. Tüm hakları saklıdır.

pulmonary fibrosis. Chest 2005;128:520S-525S.
9. Lettieri CJ, Veerappan GR, Helman DL, et al. Outcomes and safety of surgical lung biopsy for interstitial lung disease. Chest 2005;127:1600-5.
10. American thoracic society. Idiopathic pulmonary fibrosis: diagnosis and treatment. International consensus statement. American Thoracic Society (ATS), and the European Respiratory Society (ERS). Am J Respir Crit Care Med 2000;161:646-64.
11. American Thoracic Society, European Respiratory Society. American Thoracic Society/European Respiratory Society International Multidisciplinary Consensus Classification of the Idiopathic Interstitial Pneumonias. This joint statement of the American Thoracic Society (ATS), and the European Respiratory Society (ERS) was adopted by the ATS board of directors, June 2001 and by the ERS Executive Committee, June 2001. Am J Respir Crit Care Med 2002;165:277-304.
12. Mineo TC, Ambrogi V. Efficacy of awake thoracic surgery. J Thorac Cardiovasc Surg 2012;143:249-50.
13. Mineo TC, Tacconi F. From "Awake" to "Monitored Anesthesia Care" Thoracic Surgery: a 15 Years Evolution. Thoracic Cancer 2014;5:1-13.
14. Jones PW, Quirk FH, Baveystock CM, et al. A self-complete measure of health status for chronic airflow limitation: The S.George's respiratory disease questionnaire. Am Rev Resp Dis 1992;145:1321-7.
15. Carone M, Bertolotti G, Anchisi F, et al. Il Saint George's Respiratory Questionnaire (SGRQ): la versione italiana. Rass Mal App Resp 1999;14:31-37.
16. Price DD, McGrath PA, Rafii A, et al. The validation of visual analogue scales as ratio scale measures for chronic and experimental pain. Pain 1983;17:45-56.
17. Myles PS, Weitkamp B, Jones K, et al. Validity and reliability of a postoperative quality of recovery score: the QoR-40. Br J Anaesth 2000;84:11-5.
18. Rusch VW, Mountain C. Thoracoscopy under regional anesthesia for the diagnosis and management of pleural disease. Am J Surg 1987;154:274-8.
19. Danby CA, Adebonojo SA, Moritz DM. Video-assisted talc pleurodesis for malignant pleural effusion utilizing local anesthesia and IV sedation. Chest 1998;113:739-42.
20. Nezu K, Kushibe K, Tojo T, et al. Thoracoscopic wedge resection of blebs under local anesthesia with sedation for treatment of a spontaneous pneumothorax. Chest 1997;111:230-5.
21. Migliore M, Giuliano R, Aziz T, et al. Four-step local anesthesia and sedation for thoracoscopic diagnosis and management of pleural diseases. Chest 2002;121:2032-5.
22. Warner DO, Warner MA, Ritman EL. Human chest wall function during epidural anesthesia. Anesthesiology 1996;85:761-73.
23. Kochi T, Sako S, Nishino T, et al. Effect of high thoracic extradural anaesthesia on ventilatory response to hypercapnia in normal volunteers. Br J Anaesth 1989;62:362-7.
24. Clemente A, Carli F. The physiological effects of thoracic epidural anesthesia and analgesia on the cardiovascular, respiratory and gastrointestinal systems. Minerva Anestesiol 2008;74:549-63.
25. Sundberg A, Wattwil M, Arvill A. Respiratory effects of high thoracic epidural anaesthesia. Acta Anaesthesiol Scand 1986;30:215-7.
26. Takasaki M, Takahashi T. Respiratory function during cervical and thoracic extradural analgesia in patients with normal lungs. Br J Anaesth 1980;52:1271-6.
27. Sakura S, Saito Y, Kosaka Y. The effects of epidural anesthesia on ventilatory response to hypercapnia and hypoxia in elderly patients. Anesth Analg 1996;82:306-11.

(Çeviri: Serdar Evman)

Bu makalenin orijinali: Ambrogi V, Mineo TC. VATS biopsy for undetermined interstitial lung disease under non-general anesthesia: comparison between uniportal approach under intercostal block *vs*. three-ports in epidural anesthesia. J Thorac Dis 2014;6(7):888-895. doi: 10.3978/j.issn.2072-1439.2014.07.06

© AME Publishing Company. Tüm hakları saklıdır.

Asya'da Tek Port VYGC

Calvin S. H. Ng

Hong Kong Çin Üniversitesi, Göğüs Kalp ve Damar Cerrahisi Bölümü, Shatin, NT, Hong Kong, Çin
İletişim: Calvin S. H. Ng, BSc, MBBS (Hons), MD (Lond), FRCSEd (CTh), FCCP. Hong Kong Çin Üniversitesi, Prince of Whales Hastanesi, Göğüs Kalp ve Damar Cerrahisi Bölümü, Shatin, NT, Hong Kong, Çin. E-posta: calvinng@surgery.cuhk.edu.hk.

Özet: Tek port video-yardımlı göğüs cerrahisinin (VYGC) tarihi, basit torasik durumlarda kullanılması ile 10 yıl öncesine dayanmaktadır. Artan tecrübe ile her türlü göğüs cerrahisi ameliyatı ile başa çıkılabilir hale gelinmiş, majör akciğer rezeksiyonlarının hemen hemen hepsinin yapılabilir olması ile de tek port VYGC, dünya genelinde bir fenomen haline gelmiştir. Asya'daki VYGC merkezleri günümüzde tek port VYGC uygulamakta, kendilerine has yeni teknik ve stilleri başarı ile geliştirmektedirler. Cerrahların ilgisi, hastaların talebi ve bölgedeki tek port VYGC'nin dağılım ve dinamizmi, bu heyecan ve değişimi tetiklemiştir. 2013'de düzenlenen 1.Asya Tek Port VYGC Sempozyumu sayesinde, dünya genelindeki VYGC ustaları ve Asya'daki VYGC merkezleri arasında akademik veri alış-verişi başlamıştır. Bölgedeki ıslak-laboratuarlar, tek port VYGC üzerine ileri uzmanlaşmak isteyen göğüs cerrahlarına faydalı olmaktadır. Bu yaklaşımın geleceği bölgesel yardımlaşma, araştırma ve eğitim ile belirlenecektir.

Anahtar kelimeler: Asya; akciğer rezeksiyonu; tek port; eğitim; video yardımlı göğüs cerrahisi (VYGC)

Makaleyi görüntülemek için: http://dx.doi.org/10.3978/j.issn.2072-1439.2013.07.06

Giriş

"Gelecek, rüyalarının güzelliğine inananlara aittir."
Eleanor Roosevelt, 1933-45 ABD başkanı eşi

Video-yardımlı göğüs cerrahisi (VYGC), son yirmi yıl içinde hızla gelişmiştir. Azalmış travma ve daha iyi kozmetik sonuçlarından ötürü tek port VYGC, göğüs cerrahisi hastalıkların tedavisinde, giderek artan bir popülerlik kazanmıştır. Sayılan avantajlar ve hasta talebiyle de tek port VYGC, dünya genelinde yayılmıştır. Ek olarak kamera sistemleri, cerrahi aletler ve stapler teknolojisindeki gelişmeler de bu değişimi kolaylaştırmıştır.

Tek port VYGC, ilk olarak 2002 yılında mütevazi bir tek port VYGC torakal sempatektomi vakası sunumu ile başlamıştır (1). Bu, genişleyen bir yelpazedeki göğüs cerrahisi vakaları için tek port yaklaşımın kullanımına yol göstermiştir. Takip eden on yılda, tek port VYGC plevral ve mediastinal biyopsilerde, plevral efüzyon delokülasyonunda, plöredez ve akciğer wedge rezeksiyonlarında için kullanılmıştır (2-4). Bu gelişmelerin çoğu, Italya Ulusal Kanser Enstitüsü'nden Gaetano Rocco başkanlığındaki grup tarafından gerçekleşmiştir. Bu yaklaşım için önemli bir kilometre taşı, 2010 yılındaki dünyanın ilk tek port VYGC lobektomi vakası olarak, 2011 yılında Coruna İspanya'dan, Gonzalez Rivas'ın grubu tarafından bildirilmiştir (5). Bundan sonra pnömonektomi, segmentektomi, bronkoplastik prosedürler ve göğüs duvarı rezeksiyonu gibi komplike vakalar başarıyla tek port VYGC ile gerçekleştirilmiştir. Erken klinik sonuçlar umut vaat etmekte ve uzun dönem sonuçlar ise merakla beklenmektedir (6).

Günümüzde tek port VYGC Asya'da popülerlik kazanmış, Hong Kong, Taiwan, Çin ve Kore gibi merkezlerde tek port VYGC majör akciğer rezeksiyonları yapılmaya başlanmıştır. Daha az invaziv girişimlere olan arz, Asya kültüründe daha da önemlidir. Daha ilginç olarak, değişik tek port yaklaşım ve teknikleri değişik Asya merkezlerinden çıkmakta, bu da tek port VYGC'nin bu bölgedeki geleceğini daha da heyecanlı kılmaktadır. Bu kısa derleme, uniportal ve tek port VYGC anahtar kelimeleri ile Medline taranarak ve kişisel deneyimlere dayanan konuşmalar ile oluşturulmuştur ve özellikle Asya bölgesine odaklanmıştır.

Sinmiş kaplan saklanmış ejderha

Asya'daki tek port VYGC'nin tarihi, birçok kişi tarafından göreceli olarak kısa ve sınırlı sayılabilir. Ancak bir literatür araştırması, ilk bildirilmiş tek port VYGC prosedürünün büyük olasılıkla Asyalılar tarafından yapıldığını göstermektedir. Israil'den bir grup aslında 1990larda, palmar hiperhidroz için tek port VYGC sempatektomi uygulamışlardı (1). Ardından, Çin ve Türkiye'den gruplar tek port VYGC sempatektomi deneyimlerini 2009 ve 2012 yılında raporlamışlardır (7,8). En popüler yaklaşım, aksillaya yakın 15 mm'lik bir insizyondan torakoskop ve aletleri sokarak

© AME Publishing Company. Tüm hakları saklıdır.

sempatektomiyi tamamlamaktır. 12 mm çaplı entegre bir cihaz olan ve çalışma kanalından hem kamera, hem de koter makas benzeri enerji cihazlarının kullanılabildiği Vasoview gibi daha yaratıcı teknikler de sempatektomi için denenmektedir (9).

Pnömotoraks, plevral efüzyon ve ampiyem gibi plevra patolojilerinde de tek port VYGC, Asya'daki bazı gruplar tarafından başarı ile uygulanmaktadır.

Asya'daki birçok merkez, selektif ve sporadik primer spontan pnömotoraks vakasında bu tekniği kullansa da, 2011'de Tayvan'dan bir grup ilk defa 10 hastalık küçük bir seri ile tecrübelerini yayınlamışlardır (10). 2,5 cm'lik bir insizyondan, özel tasarlanmış 5mm'lik endoskopik rotikülasyonlu aletler ve 10mm torakoskop kullanılarak, bleb ve büllerin endostapler ile rezeksiyonu ardından abraziv plöredez uygulanmıştır. Kendi kliniklerinde uyguladıkları 3-port VYGC plöredez ile karşılaştırdıklarında, tek port VYGC yapılan kişilerde postoperatif 1.ve 2. günde daha az ağrı ve daha yüksek memnuniyet bulunmuş. Ancak, rekürrens gibi uzun dönem sonuçlarda farklılık olmadığı tespit edilmiş İlginç olarak, ampiyemin tek port VYGC ile tedavisi Asya'da çok daha önce, 2007'de bildirilmiştir. Tander ve ark., çocuklardaki geç evre parapnömonik ampiyem için uyguladıkları balon-yardımlı tek port torakoskopik debritman yöntemini bildirmişlerdir (11). Dünyanın birçok yerinde olduğu gibi, Asya kıtasında da tek port VYGC'nin gelişiminin temelinde sempatektomi, pnömotoraks tedavisi ve ampiyem gibi basit göğüs cerrahisi girişimleri yatmaktadır.

Asya'dan yapılan yayınlarda, ilk bakışta şaşırtıcı olarak Pekin'den bir grubun, 2010 yılında, 21 "tek port" lobektomideki erken bulguları sundukları görülmektedir (12). Ancak yazı incelendiğinde, lobektomilerin "tek çalışma portu" ve ek bir kamera portu ile, yani iki port VYGC tekniği ile yapılmış oldukları anlaşılmaktadır. İki yıl sonra Tayvan'dan Chen'in grubu, sol alt lob ve sağ orta lob için yaptıkları 3 tek port VYGC lobektomi olgusunu sunmuşlardır (13). Yaklaşımları, ön aksiler hatta yakın 5.interkostal aralık seviyesinde 3,5 cm'lik bir insizyondan VYGC ve endoskopik aletleri kullanmak olmuştur. Bu sunum ile sadece Asya'da tek port VYGC lobektomi başlamamış, aynı zamanda bir bölgeye yeni bir teknik getirmek üzerine psikolojik bariyer de yıkılmıştır. Asya kıtasında tek port VYGC'ye karşı yatkınlığın artmasıyla ve kanca-teli rehberliği gibi yenilikçi girişimlerin adapte edilmesi ile tek port VYGC'nin etkinliğini daha da artacaktır (14).

Tekniğe olan güven arttıkça, Hong Kong, Kore ve Asya'daki diğer ülkelerde olduğu gibi Tayvan'daki diğer merkezlerde de tek port VYGC majör akciğer rezeksiyonları yapılmaya başlanmıştır (15). İlginçtir ki, tekniği beraber geliştirmek veya tek bir tek-port VYGC yaklaşımını adapte etmek yerine bölgedeki tüm VYGC merkezleri, kendi üç port VYGC deneyimlerine göre kendilerine has tek port yaklaşım teknikleri geliştirmiştir. Bazı merkezler 30 derece 5 mm torakoskop kullanırken bazıları ise 120 derecelik geniş açılı

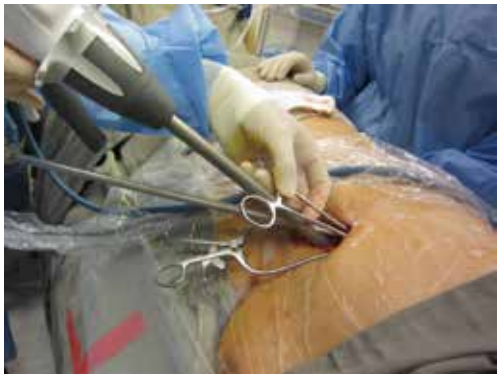

Şekil 1 Lobektomi için anterior yerleşimli tek port insizyonu. Porta, 120 derecelik bir torakoskop, kıvrımlı endostapler ve sünger forseps yerleştirilmiş.

torakoskopları tercih etmektedir (16). Doku diseksiyonu için konvansiyonel aletler, standart VYGC aletleri ve özel dizayn edilmiş (kıvrımlı) aletleri bir arada kullanan veya görüntüleme için 5 mm torakoskop (düz veya açılı) tercih eden değişik cerrahlar mevcuttur (13,16,17). Yaklaşımlardaki cerrahlar arası en büyük farklılık, muhtemelen tek portun lokalizasyonunda görülmektedir. Örnek olarak Koreli cerrahlar hastanın posteriorunda durmayı ve lateral port insizyonundan ameliyat yapmayı tercih ederken, Tayvan veya Hong Kong'da eğitim almış cerrahların tek port VYGC tercihi, hastanın önünde durarak ve daha geniş interkostal aralığın avantajını kullanmak için daha anterior bir insizyon kullanmaktır (18) (*Şekil 1*). Üç port VYGC'de olduğu gibi, Asya kıtasının geneli için de tek port VYGC'de tek bir "en iyi yaklaşım" olmayacaktır, ancak bu çeşitlilik sayesinde majör akciğer rezeksiyonları için tek port VYGC kullanım teknikleri gelişimi sağlanacaktır.

Asya bakış açısı

Tek port VYGC Asya kıtasında yaygınlaştıkça doğu kültürünün ve daha önemlisi Asya'daki hastalık dağılımının tek port VYGC için uygun olup olmadığı soruları akıllarda oluşmuştur. Aynı şekilde 1990'larda Asya'da üç port VYGC gelişirken de batıdaki teknik, yaklaşım ve sonuçlarının ne kadar doğuya uyarlanabileceği soruları ortaya çıkmıştı (19). Üç port VYGC'ye ilk olarak başlandığında, Asya'daki yüksek tüberküloz prevalansı bir endişe yaratmaktaydı. Tüberküloz hikayesi olan hastalarda gözlenebilecek yaygın plevral yapışıklıklar veya diseksiyonu zorlaştıracak kalsifik lenf nodlarının varlığı, üç port VYGC'nin Asya'daki gelişimini durdurmamıştır (20). Aslında, önceleri VYGC için kontrendikasyon olarak bilinen ciddi plevral yapışıklıkların artık bir sorun olarak sayılmamasında, kısmen Asya'daki VYGC deneyimleri etkili olmuştur. Bireysel tecrübelerin yanında Avrupa ve Amerika'dan birçok uzmanın tek

© AME Publishing Company. Tüm hakları saklıdır.

Şekil 2 Erken evre akciğer kanseri için yapılan tek porttan yapılan VYGC lobektomi sonrası yara yeri.

port deneyimlerine göre plevral yapışıklıklar ve hatta tüberküloz hikayesi mevcudiyeti, bu yeni teknik için bir kontrendikasyon oluşturmamaktaydı. Özel dizayna sahip uzun aletler ile ultrasonik Harmonic® ve basınç enerjili LigasureTM gibi enerji cihazları, VYGC plevra adezyolizi sorununun tamamen geçmişte kalmasını sağlamıştır.

Maliyet, bu bölgede her zaman için bir endişe olmuştur. Genellikle yeni bir teknik veya yöntemin başarı veya başarısızlığı, değişikliğin maliyeti ile değerlendirilmiş, uyarlanabilirliği de ters orantılı olmuştur. Tek port VYGC'nin majör akciğer rezeksiyonları için oluşturduğu potansiyeli anlamak ve tek port insizyonu en küçük boyutta tutmak amacı ile, bronş ve majör pulmoner damarları en iyi açı ile kesecek kıvrımlı endostapler imkanlarının olması çok önemlidir. Maliyet düşürme amacı ile bazı Asya merkezlerinde, bu yapılarla başa çıkmak için bazen sütürasyon teknikleri 3-port VYGC sırasında kullanılmaktadır, ancak tek port yaklaşımda bu mümkün değildir. Bizim genel olarak önerimiz, cerrahlara daha tanıdık gelen ve maliyeti düşüren konvansiyonel aletlerin VYGC sırasında da kullanılmasıdır (18). VYGC sırasında retraksiyon ve diseksiyon için konvansiyonel aletlerin kullanımı mümkün, ancak idealden çok uzaktır. Özel dizayn edilmiş, hafif eğimli ve dar şaftlı tek port VYGC aletleri, daha küçük insizyondan ve aletlerin çarpışmadan ameliyatın tamamlanmasını sağlamaktadır (16,17). Tek port VYGC için alet satın alırken, Asya ırkının küçük bedene sahip olduğu gerçeği de göz önünde bulundurulmalıdır. Tek port VYGC'yi uygulamak için ihtiyaç duyulan değişiklikler; çok yüksek maliyeti, gelişim ve eğitim gereksinimi olan robotik cerrahi gibi yeni teknolojileri adapte etmek için gerekenlerden çok daha az olacaktır.

Son olarak bir de "O Asya şeyi" vardır. Asya'daki hastalar her şeyi minimal invaziv olarak isterler; küçük ve daha az sayıdaki yara yeri, tek port VYGC'nin onlar için çok çekici olan özellikleridir (*Şekil 2*). Yaşam süresi ve rekürrens gibi önemli uzun dönem sonuçları olmamasına rağmen hastalar halen "son teknoloji", "en az travmatik" ve "en minimal invaziv" tedavi yöntemini istemektedirler. Bu belki de en iyi şekilde, Asya'daki koroner arter hastalıkları için perkütan girişimlerin ve koroner arter bypass graft ameliyatlarının karşılaştırması ile ortaya konulabilir. Postoperatif ağrı ve immün inflamatuar fonksiyonların bozulması korkusu, yahut Asya kültüründeki adı ile "enerji akışı" veya "Chi", bu düşüncenin ardında yatan temel sebeplerdir (21,22). Son iki yılda Hong Kong, Tayvan, Kore ve Çin gibi ülkelerdeki majör akciğer rezeksiyonlarında tek port VYGC kullanımının hızlı adaptasyonu da bu inanışın ve hasta talebinin bir yansıması olabilir.

Eğitim ve gelecek

Eğitim ve öğretim, yeni bir tekniğin bir bölgede kullanıma başlanmasındaki en temel öğedir, ve tek port VYGC'de da bu farklı değildir. Hong Kong'da yapılan 1. Asya Tek Port VYGC Sempozyumu ve Canlı Cerrahi Kongresi (www.surgery.cuhk.edu.hk/vats2013), tek port VYGC'nin Asya'da resmi olarak tanınıp kabul görmesini ve aynı zamanda benzer düşünce ve ilgiye sahip tek port cerrahlarının bir araya gelip fikir alış verişinde bulunmalarını sağlamıştır. Dünya liderleri tarafından yapılan başarılı canlı tek port lobektomi demonstrasyonları, bu teknik için seyircilerin kafasında bulunan uygulanabilirlik ve sınırlamalar ile ilgili soruların da ortadan kalkmasını sağlamıştır.

Sempozyumun ardından Çin ve Tayvan'daki bazı belli başlı VYGC merkezleri, bu tekniğe olan Asya'daki ciddi heves ve istek doğrultusunda tek port VYGC lobektomiyi deneyimlemeye başladılar. Ek olarak bunun, tek port VYGC'nin öğrenim sürecinin kolaylığı yönünden bir vasiyetname olduğu söylenebilir. Örnek olarak geçmişte sadece açık cerrahi uygulayan bir kliniğin doğrudan tek port VYGC lobektomi uygulayabiliyor olması, açık cerrahiden tek porta değişik bir sıçrama olarak kabul edilebilir. Aslında cerrahlar tek port VYGC'yi, 3-port VYGC'ye göre daha kolay öğrenilebilir olarak bulmuşlardır. Cerrahın açık cerrahide olduğu gibi elleri ile gözlerinin tek planda çalışması, 3-port VYGC'deki elmas şekilli formasyonda ameliyat yapmanın aksine çok daha kolay olmaktadır (2). Bu, bir cerrahın tek port ameliyatlarına başlamadan önce üç-port VYGC eğitimi alıp almaması sorusunu uyandırmıştır.

© AME Publishing Company. Tüm hakları saklıdır.

Merkezimizin ve Dr.Gonzalez Rivas'ın Coruna'da bulunan bölümünün deneyimlerine göre, hiç veya çok az üç-port VYGC deneyimi olan asistanlara tek port VYGC eğitimi verilebilmektedir. Her ne kadar, üç port VYGC deneyimine sahip kişilerin öğrenim eğrisi daha dik oluşabilse de bu, tek port VYGC'yi öğrenebilmek için bir ön şart kesinlikle değildir. Ancak deneyimlerime göre 3-port VYGC'de ustalaşmak, tek port VYGC sırasında bir problem ile karşılaşıldığında, açık torakotomiye dönmeden daha kolay şekilde başa çıkılabilmesini sağlamaktadır.

Sempozyum ve toplantıların yanı sıra hayvan ıslak laboratuar çalışmaları da tek port VYGC eğitimin temel bir unsuru haline gelecektir. Günümüzde Asya'da bu gibi imkanlara olan merkezler çok nadir, birbirinden uzakta ve genellikle Hong Kong, Şangay ve Singapur gibi büyük illerde yer almaktadır. Bu merkezlerde, "standart" VYGC için ıslak laboratuar çalışmaları birkaç yıldır başarı ile yapılmaktadır, ancak halen Asya'da bir tek port VYGC laboratuarı açılmamıştır. Avrupa'da bulunan tek port VYGC laboratuarları ise önümüzdeki iki sene için tamamen dolu bulunmaktadır. Bu heyecan ve ilgiye bakılırsa Asya'da bir ıslak laboratuar açılma zamanı çoktan gelmiştir.

Eğitim ile beraber Asya'daki tek port VYGC'nin geleceği başka önemli noktalara da dayanmaktadır. Özellikle onkoloji ile ilgili her cerrahi prosedürde olduğu gibi anlık ve uzun dönem klinik sonuçların elde edilmesi çok önemlidir. Geçmişte, Asya toplumu üzerinde yapılmış birçok çalışma ile üç port VYGC majör akciğer rezeksiyonlarının, hastalar üzerindeki fizyolojik (enflamatuar ve sitokin yanıtları, immün disfonksiyon ve anjiyogenik yanıtlar) (23-26) ve fonksiyonel etkileri (omuz fonksiyonu ve hayat kalitesi) araştırılmıştır (27,28). Bu araştırmaların sonucunda 3-port VYGC'nin açık cerrahiye göre benzer veya ondan daha iyi sonuçları olduğu görülmüştür. VYGC ile açık cerrahinin, mediastinal lenf nodu örneklemesi kalitesi ile orta ve uzun dönem nüks ve yaşam süresi açısından, daha iyi olmasa da kıyaslanabilir olduğu belirtilmiştir (29-31). Çinli filozof Konfiçyüs'ün (MÖ.551-479) der ki: "Geleceği tanımlamak istiyorsan, geçmişi araştır." Tek port VYGC yaklaşımı da, kafalardaki soru işaretlerini yok etmek açısından benzer araştırmaların yapılmasını gerektirecektir. Tek port VYGC'nin Asya'daki geleceği bölgesel işbirliği, yüksek kaliteli araştırma ve eğitime bağlı olacaktır.

Teşekkür

Açıklama: Yazarlar herhangi bir çıkar çatışması beyan etmemektedir.

Kaynaklar

1. Nesher N, Galili R, Sharony R, et al. Videothorascopic sympathectomy (VATS) for palmar hyperhidriosis:summary of a clinical trial and surgical results. Harefuah 2000;138:913-6,1008.
2. Rocco G, Martin-Ucar A, Passera E. Uniportal VATS wedge pulmonary resections. Ann Thorac Surg 2004;77:726-8.
3. Jutley RS, Khalil MW, Rocco G. Uniportal vs standard three-port VATS technique for spontaneous pneumothorax: comparison of post-operative pain and residual paraesthesia. Eur J Cardiothorac Surg 2005;28:43-6.
4. Rocco G, Brunelli A, Jutley R, et al. Uniportal VATS for mediastinal nodal diagnosis and staging. Interact Cardiovasc Thorac Surg 2006;5:430-2.
5. Gonzalez D, Paradela M, Garcia J, et al. Single-port video-assisted thoracoscopic lobectomy. Interact Cardiovasc Thorac Surg 2011;12:514-5.
6. Ng CS, Lau KK, Gonzalez-Rivas D, et al. Evolution in surgical approach and techniques for lung cancer. Thorax 2013;68:681.
7. Chen YB, Ye W, Yang WT, et al. Uniportal versus biportal video-assisted thoracoscopic sympathectomy for palmar hyperhidrosis. Chin Med J (Engl) 2009;122:1525-8.
8. Apiliogullari B, Esme H, Yoldas B, et al. Early and midterm results of single-port video-assisted thoracoscopic sympathectomy. Thorac Cardiovasc Surg 2012;60:285-9.
9. Ng CS, Yeung EC, Wong RH, et al. Single-port sympathectomy for palmar hyperhidrosis with Vasoview Hemopro 2 endoscopic vein harvesting device. J Thorac Cardiovasc Surg 2012;144:1256-7.
10. Chen PR, Chen CK, Lin YS, et al. Single-incision thoracoscopic surgery for primary spontaneous pneumothorax. J Cardiothorac Surg 2011;6:58.
11. Tander B, Ustun L, Ariturk E, et al. Balloon-assisted single-port thoracoscopic debridement in children with thoracic empyema. J Laparoendosc Adv Surg Tech A 2007;17:504-8.
12. Chu X, Xue Z, Zhang L, et al. Primary report of lobectomy with single utility port complete video-assisted thoracoscopic surgery. Zhongguo Fei Ai Za Zhi 2010;13:19-21.
13. Chen CH, Lee SY, Chang H, et al. Technical aspects of single-port thoracoscopic surgery for lobectomy. J Cardiothorac Surg 2012;7:50.
14. Ng CS, Hui JW, Wong RH. Minimizing single-port access in video-assisted wedge resection, with a hookwire. Asian Cardiovasc Thorac Ann 2013;21:114-5.
15. Ng CS, Lau KK, Lau RW, et al. Early results of single port (uniport) video-assisted thoracic surgery lung resection. ASCVTS April 4-7, Kobe, 2013.
16. Ng CS, Lau KK, Wong RH, et al. Single port video-assisted thoracoscopic lobectomy for early stage non-small cell lung carcinoma. Surgical Practice 2013;17:35-6.
17. Gonzalez-Rivas D, Fieira E, Mendez L, et al. Single-port video-

© AME Publishing Company. Tüm hakları saklıdır.

assisted thoracoscopic anatomic segmentectomy and right upper lobectomy. Eur J Cardiothorac Surg 2012;42:e169-71.
18. Yim AP. VATS major pulmonary resection revisited--controversies, techniques, and results. Ann Thorac Surg 2002;74:615-23.
19. Yim AP, Izzat MB, Liu HP, et al. Thoracoscopic major lung resections: an Asian perspective. Semin Thorac Cardiovasc Surg 1998;10:326-31.
20. Yim AP, Izzat MB, Lee TW. Thoracoscopic surgery for pulmonary tuberculosis. World J Surg 1999;23:1114-7.
21. Ng CS, Whelan RL, Lacy AM, et al. Is minimal access surgery for cancer associated with immunologic benefits? World J Surg 2005;29:975-81.
22. Wan S, Yim AP. Tai Ji: the law of inflammatory response. J Thorac Cardiovasc Surg 2002;124:1071-3.
23. Yim AP, Wan S, Lee TW, et al. VATS lobectomy reduces cytokine responses compared with conventional surgery. Ann Thorac Surg 2000;70:243-7.
24. Ng CS, Lee TW, Wan S, et al. Thoracotomy is associated with significantly more profound suppression in lymphocytes and natural killer cells than video-assisted thoracic surgery following major lung resections for cancer. J Invest Surg 2005;18:81-8.
25. Ng CS, Wan S, Hui CW, et al. Video-assisted thoracic surgery lobectomy for lung cancer is associated with less immunochemokine disturbances than thoracotomy. Eur J Cardiothorac Surg 2007;31:83-7.
26. Ng CS, Wan S, Wong RH, et al. Angiogenic response to major lung resection for non-small cell lung cancer with video-assisted thoracic surgical and open access. ScientificWorldJournal 2012;2012:636754.
27. Li WW, Lee RL, Lee TW, et al. The impact of thoracic surgical access on early shoulder function: video-assisted thoracic surgery versus posterolateral thoracotomy. Eur J Cardiothorac Surg 2003;23:390-6.
28. Li WW, Lee TW, Lam SS, et al. Quality of life following lung cancer resection: video-assisted thoracic surgery vs thoracotomy. Chest 2002;122:584-9.
29. Shiraishi T, Shirakusa T, Hiratsuka M, et al. Video-assisted thoracoscopic surgery lobectomy for c-T1N0M0 primary lung cancer: its impact on locoregional control. Ann Thorac Surg 2006;82:1021-6.
30. Kaseda S, Aoki T, Hangai N, et al. Better pulmonary function and prognosis with video-assisted thoracic surgery than with thoracotomy. Ann Thorac Surg 2000;70:1644-6.
31. Sawada S, Komori E, Yamashita M, et al. Comparison in prognosis after VATS lobectomy and open lobectomy for stage I lung cancer: retrospective analysis focused on a histological subgroup. Surg Endosc 2007;21:1607-11.

(Çeviri: Serdar Evman)

Bu makalenin orijinali: Ng CSH. Uniportal VATS in Asia. J Thorac Dis 2013;5(S3):S221-S225. doi: 10.3978/j.issn.2072-1439.2013.07.06

© AME Publishing Company. Tüm hakları saklıdır.

Akciğer Kanserinde Tek Porttan Yapılan Video Yardımlı Torakoskopik Cerrahi

Chao-Yu Liu[1,2,4*], Chen-Sung Lin[1,3,4*], Chih-Hsun Shih[1,4], Chia-Chuan Liu[1,4]

[1]Ulusal Yang-Ming Üniversitesi, Tıp Fakültesi, Taipei 112, Tayvan; [2]Uzak Doğu Memorial Hastanesi, Cerrahi Departmanı, Göğüs Cerrahisi Bölümü, New Taipei City, Tayvan; [3]Sağlık Bakanlığı Taipei Hastanesi, Cerrahi Departmanı, Göğüs Cerrahisi Bölümü, New Taipei City, Tayvan; [4]Koo Vakfı Sun Yat-Sen Kanser Merkezi, Cerrahi Departmanı, Göğüs Cerrahisi Bölümü, Taipei, Tayvan

*Dr. Liu CY ve Dr. Lin CS makaleye aynı oranda katkı sağlamışlardır.

İletişim: Chia-Chuan Liu, MD. Koo Vakfı Sun Yat-Sen Kanser Merkezi, Cerrahi Departmanı, Göğüs Cerrahisi Bölümü, Lih Der Road, Pei Tou District, Taipei 112, Tayvan. E-posta: gcliu@kfsyscc.org.

Özet: Tek porttan yapılan video-yardımlı torakoskopik cerrahinin (VYTC) ilk sonuçları 2004 yılında bildirildi. O tarihten itibaren, tek porttan yapılan VYTC'nin kullanımı, özellikle akciğer kanserinde olmak üzere bir dizi hastalığın tedavisinde önerildi. Akciğer kansere bağlı ölümlerde en önemli ilk üç nedenden biridir ve erken evre akciğer kanserinin tedavisinde cerrahi rezeksiyon altın standarttır. Pnömonektomi, lobektomi ve segmentektomi gibi anatomik rezeksiyonlar, geleneksel torakotomi veya 4, 3 ya da 2 portlu VYTC ile yapılacak temel ameliyatlardır. Amacımız, akciğer kanserinin tedavisinde tek porttan yapılan VYTC'nin rolünü ortaya koymaktır. Ayrıca, daha az invazif cerrahide güncel yaklaşım, sadece daha küçük ve daha az insizyon yapmak değil, segmentektomi gibi sublobar rezeksiyonları da uygulamaktır. Bu konular ayrıca ele alınacaktır.

Anahtar kelimeler: Lobektomi; akciğer kanseri segmentektom; tek porttan yapılan videotorakoskopik cerrahi (VYTC)

Makaleyi görüntülemek için: http://www.jthoracdis.com/article/view/1948/2639

Yeni Yönelim: Akciğer Kanserinde Video Yardımlı Torakoskopik Cerrahi (VYTC)

Ondokuz Ekim 2013'te Şanghay Akciğer Hastanesi'nde canlı olarak tek port VYTC ile yapılan lobektomi gösterildi. Bu sırada 200'den fazla göğüs cerrahı bu gösterimi izleyerek düşüncelerini paylaştı. Bu görüşlere bakılır ise, özellikle akciğer kanseri için tek porttan yapılan VYTC lobektomi, Asya'daki göğüs cerrahları arasında popüler ve bir konu haline gelmişti (1,2).

Hem hükümet hem de toplum, ileri evre akciğer kanserlerinin yüksek görülme sıklığı, morbidite ve mortalitesi ile yüksek tedavi maliyetlerinin farkındadır. Akciğer radyografisi ve bilgisayarlı tomografi gibi, yüksek riskli hastalarda uygulanabilecek bazı tarama yöntemleri önerilmektedir (3,4). Sonuçta, eskiye göre daha fazla sayıda hasta, erken evre akciğer kanseri ile hastaneye başvurmaktadır. Eğer bu hastalar tedavi edilir ise, daha iyi bir yaşam sürelerinin olacağı düşünülebilir. Bu hastalar, aynı zamanda, ameliyat sonrasındaki sıkıntıları azaltmak ve iyileşme zamanlarını hızlandırmak amacı ile yapılabilecek minimal invazif cerrahinin de iyi birer adayıdır. İşte bu nedenden dolayı, biz bu makalede, akciğer kanseri için tek porttan yapılan VYTC'ye odaklanacağız.

VYTC'nin Tayvan'daki Güncel Durumu

İkibin yılından önce, posterolateral torakotomi, akciğer kanserli olguların tedavi edilmesinde 'altın standart' olarak kabul edilmekte idi. Ancak, VYTC, torakotominin yerini aldı ve akciğer kanseri cerrahisinde ana yöntem olarak kabul edildi (5). Tayvan'da VYTC'nin kabul görme oranı çok yüksektir. Cerrahi yaratıcılık ve yenilikçilik arttıkça, VYTC'nin 3 tipi gelişti: Robot-yardımlı torakoskopik cerrahi (RYTC), entübe edilmeden yapılan VYTC ve tek porttan yapılan VYTC (6,7). Bu 3 VYTC çeşidi arasındaki maliyet, aletlerin kurulumu, özel anestezi gereklilikleri, cerrahi teknikler, hasta seçimi ve sigorta kurumlarının geri ödemesi açılarından karşılaştırma oldukça zordur (*Tablo 1*).

Akciğer kanseri cerrahisinde RYTC için, yüksek maliyetli olması, fazla sayıda kullanım insizyonu gerekmesi, bronş ve damarların kapatılmasında kullanılan stapler için deneyimli asistan gerektirmesi gibi bazı tartışmalı noktalar bulunmaktadır. Özel-likle endo-kesiciler gibi yeni aletlerin kullanılmaya başlaması, robot kollarının kısaltıl-ması ile cerrahi sırasında kolların birbirine çarpmasının engellenmesi gibi gelişmeler sayesinde, VYTC'nin akciğer kanserli olgularda kullanımı bizim beklentilerimizi aşmıştır. Her ne ka-

© AME Publishing Company. Tüm hakları saklıdır.

Tablo 1 RYTC, Entübe edilmeden yapılan VYTC ve tek porttan yapılan VYTC arasındaki karşılaştırma

	Özel teçhizat	Maliyet	Deneyimli anestezi uzmanı	Cerrahi yetenek gerekliliği	Deneyimli kamera-man	Deneyimli asistan	Cerrahın tatmini	Hastanın tatmini
RYTC	Robot sistemi	+++	–	+	–	Stapler kullanımı için	++	?
Entübe edilmeden yapılan VYTC	–	–	+++	+	+	–	?	+
Tek porttan yapılan VYTC	Çift eklemli cihazlar	–	–	+++	+++	–	?	++

–: Gerekli değil, +: düşük seviyede gerekli ++: Orta derecede gerekli, +++: Mutlaka gerekli, ?: Belli değil, RYTC: Robot yardımlı torakoskopik cerrahi, VYTC: Video yardımlı torakoskopik cerrahi

dar entübe edilmeden yapılan VYTC, cerrahi teknikte görülen bir gelişme değil ise de, çift lümenli endotrakeal tüpün oluşturduğu travmayı azaltması açısıdan önemli bir avantaj getirmektedir. Ayrıca, öksürük refleksini engellemek için yapılan vagus siniri blokajı ve ağrıyı azaltmak için uygulanan epidural kateter yerleştirilmesi, bu tekniğin uygulanması sırasında, cerrahi ekip ile anestezi ekibinin uyumunu gerektirmektedir (9,10).

RYTC'nin yüksek bir maliyete neden olması veya entübe edilmeden yapılan VYTC sırasında gözlenen mediastin hareketinin getirdiği zorluklar ya da, tek porttan yapılan VYTC'nin zorluğu, cerrahların 4, 3 ya da 2 port ile yapılan VYTC'yi seçmelerine neden olabilmektedir. Bu derlemede, bu farklı yöntemlerin, özellikle de tek porttan uygulanan VYTC'nin lobektomideki uygulamasını değerlendireceğiz.

Mevcut Bulgular

Tek porttan yapılan cerrahi, özellikle kolorektal ve jinekolojik cerrahi eğitimlerinde uygulanmaktadır (11). Rocco ve çalışma arkadaşları, 2004 yılında, tek porttan uygulanan VYTC ile akciğer wedge rezeksiyonu yapılabileceğini bildirdi (12). Bundan sonra, daha fazla göğüs cerrahı, iyi veya kötü huylu akciğer hastalıklarında, tek porttan wedge rezeksiyon (12), segmentektomi (13-15), lobektomi (16-19), pnömonektomi (20,21) ve plevra biopsisi, plevra rezeksiyonu veya dekortikasyon da dahil plevra cerrahisi (22) yapılabileceğini bildirdi (*Tablo 2*). Lobektomi ile birlikte uygulanan radikal mediastinal lenf nodu diseksiyonu, rezeke edilebilen akciğer kanserinde 'altın standart' olarak tanımlanmaktadır. Ancak, pnömonektomi ya da segmentektomi/wedge rezeksiyon, akciğer kanserinin durumuna, onkolojik prensiplere veya klinik duruma göre yapılmak-tadır. Gonzalez-Rivas ve çalışma arkadaşları, 2012 ila 2013 yılları arasında, nserli olgularda tek porttan yapılan lobektomi, segmentektomi ve pnömonektomi deneyim-lerini yayınladı (13,14,17-21). Ayrıca, tek porttan yapılan VYTC için gereken aletler ile uygulama yöntemini de ayrıntılı olarak tanımladı. Ancak, bu yayınlar, sadece tek bir merkezde yapılan ameliyatlar idi. Tek portlu ve 2, 3 ya da 4 portlu VYTC ile yapılan ameliyatların karşılaştırılması, özellikle lobektomi ve segmentektomi yapılan hastalardaki avantaj ve dezavantajlarının irdelenmesi gerekir.

Koo Derneği Sun Yat-Sen Kanser Merkezindeki Deneyimlerimiz

VYTC deneyimimiz 2005 yılında 3 port ile yaptığımız lobektomiler ile başladı ve 2007 yılında VYTC'yi 2 port ile yapmaya başladık. Rocco ve çalışma arkadaşları tarafından tanımlandığı gibi (12), cerrahlar, torakotomidekinin tersine, VYTC yapar iken her zaman hastanın önünde konumlandı. İki port ile VYTC yapar iken, bir port (kullanım portu; 3-5 cm uzunluğunda yara retraktörü koyularak) cerrahi aletlerin girişi için diğer bir port ise (1 cm uzunluğunda) kamera için kullanıldı. VYTC deneyimimizde kullandığımız kamera 30 derece idi. İki portlu VYTC'de dahi, kullanım portundan birçok cerrahi aleti aynı anda toraksa sokmak için kullandık. Üst lobektomilerde, düz endo-kesici, kamera portuna doğru çevrilerek superior pulmoner veni kesmek için kullanılır iken, torakoskop ve diğer aletler, kullanım torakotomisinden uygulandı (*Şekil 1*). Hatta, endokesiciyi aynı kullanım portundan yerleştirdiğimizde, işlem 'tek port' VYTC haline gelmiş oldu. Bu işlemin en önemli farklılığı, bu sırada kıvrık endo-kesici kullanmamız oldu (*Şekil 2*).

Tek portlu VYTC lobektomiye Aralık 2010'da başladık (30). İlk vakamız, sol alt lobun genel bazal segmenti üzerine yerleşmiş olan karsinoid tümör için yaptığımız segmentektomi idi. Hastada kronik obstrüktif akciğer hastalığı (KOAH) olduğu için lobektomi yerine segmentektomi yaptık ve bu da literatürdeki ilk tek port VYTC ile yapılan segmentektomi olgusudur (15,30). Bu hastada, etraftaki dokulara yapışık olan birçok antrakotik lenf nodu olmasına karşın olguya tek port VYTC ile segmentektomiyi düzgün ve başarılı bir şekilde uygulayabildik. O zamandan beri, anatomik rezeksiyonları

© AME Publishing Company. Tüm hakları saklıdır.

Tablo 2 Tek porttan yapılan VYTC'deki Özellikli Konular ve Yayınlar

Tek Porttan Yapılan VYTC'deki Özellikler		Makale Numarası
Öncü makale	Nasıl yapılır	(12)
Tarihsel süreç/gelişimin derlemesi	Geleneksel ameliyattan-tek port VYTC'ye	(7,16,23)
Geometrik dizilim	Kranio-kaudal perspektif	(12,24)
Klinik Uygulama		(22)
Klinik tanı	'Wedge' rezeksiyon/biopsi	(12,25)
Akciğer kanseri tümör	'Wedge' rezeksiyon	(12)
	Segmentektomi	(14,15)
	Lobektomi/sleeve lobektomi	(15,17-19,26)
	Pnömonektomi	(20,21)
Pnömotoraks		(12,25,27,28)
Ampiyem		(29)
Lenf nodu diseksiyonu	Genel sayı/bölgeler	(19)
	Loba özgü	(15,30)

VYTC: Video yardımlı torakoskopik cerahi.

Şekil 1 İki Porttan yapılan VYTC: Sağ superior pulmoner venin kesilmesi.

Şekil 2 Tek portlu VYTC-Sol superior pulmoner venin kesilmesi.

tek port ile yapıyoruz. Ancak, bu geçen sürede, tek port ile yapılan lobektomiler ve segmentektomiler popüler ya da kabul edilebilen işlemler olmadı. Cerrahların çoğu, VYTC lobektomileri 2, 3 ya da 4 port ile ve ince bir kamera ile yapmaktadır. Ancak, cerrahi olarak rezeke edilen materyalin çıkarılabilmesi için, ameliyatın sonunda bir kullanım torakotomisi gerekmektedir. Cerrahi olarak neden olan travmanın azaltılabilmesi amacı ile, tek-port VYTC programımıza, uygun olguları seçerek ve sıkışık bir cerrahi programımız olmaksızın, asistan eğitimine de yeterli zaman ayırarak başladık. Kasım 2010 ila Mayıs 2012 arasında, merkezimizde yapmış olduğumuz 19 VYTC lobektomi/segmentektomiyi retrospektif olarak irdeleyerek, bu işlemdeki hasta güvenliğini ve gerekli olan radikal lenf nodu diseksiyonunu yapıp yapamadığımızı sorguladık. Bu ilk deneyimimize göre, tek port ile yapılan VYTC'nin güvenli olduğunu, radikal lenf nodu diseksiyonu yapılabileceğini ve bu yöntemin hem akciğer kanseri hem de benign akciğer hastalığı olan olgularda kullanılabileceğini gösterdik (15).

Dr. C.C. Liu, eğer belirgin bir hiler invazyon veya göğüs duvarı invazyonu yok ise, tüm akciğer kanserli olgularda tek port VYTC ile lobektomi yapmaktadır. Tümörün büyüklüğü genellikle bir kontrindikasyon olmayıp, daha büyük tümörlerde, cerrahi materyali çıkarabilmek için biraz daha büyük kullanım torakotomisi gerekebilmektedir. Eğer, tümör 3 cm'den küçük ise, kullanım torakotomisinin büyüklüğü en fazla 3 cm olmaktadır.

© AME Publishing Company. Tüm hakları saklıdır.

Bizim olgularımız toplamda 63 tek port VYTC ile yapılan lobektomi ve 24 segmentektomidir. Tek porttan dönme oranımız oldukça düşük idi (87 olgunun 3'ünde yani %3.45 olguda adhezyon ve antrakotik lenf nodu nedeni ile tek porttan iki portlu VYTC'ye döndük) ve herhangi bir mortalite gerçekleşmedi. Ameliyat sonrası iyileşme süreci de 2 port ile yapılan lobektomilere benzer idi. Minimal invazif cerrahi kavramı sadece dış kesi uzunluğunun da kısa olmas değil, aynı zamanda, tümör rezeksiyonu ve lenf nodu diseksiyonu sırasında yapılan iç travmanın da daha az olmasını kapsar. Bu neden ile özellikle segmentektomi gibi lobektomiden daha küçük rezeksiyonların da yapılması çok önemlidir (31). Bu rezeksiyonlarda, segment arteri, ven ve bronşu hilusa doğru diseke edilir ve bağlanarak kesilir. Bu sırada diseke edilen lenf nodları ve rezeksiyon sınırında tümör bulunmaması ayrıca önemlidir. Ameliyat sırasında patoloji uzmanı tarafından rezeksiyon sınırları incelenerek, tam bir rezeksiyonun olması sağlanır. Hastalarımızdan birinde, bazal segmentlerde bulunan buzlu-cam opasitesi gösteren bir lezyonun, ameliyat sırasında yapılan patolojik inceleme ile akciğer kanseri olduğu bildirildi. Yapılan bazal segmentektomi sonrasında, cerrahi sınırlar çok yakın saptandığı için lobektomiye karar verildi. Şu ana kadar, endo-kesici ile segmentler arası planı keserek tamamladığımız 24 segmentektomi bulunmaktadır. Segmentler arasındaki yüzeyi koter ile ayırdığımız ve segmentler arası venleri bağladığımız standart rezeksiyonlara göre, bu yaklaşım çok daha kolaydır. Her ne kadar, ameliyat sonrası geçici atelektazi ve buna bağlı ateş kaçınılmaz olarak görülse de, hastalarda uzamış hava kaçağı çok daha az gözlenmektedir (33). Geleneksel segmentektomi serilerinde olduğu olduğu gibi, örneğin, superior segmentektomi, sol üst lobun trisegmentektomisi (lingula koruyucu), alt lobun genel bazal segmentektomisi tek port tekniği ile yapılabilmektedir. Ayrıca, biz, erken evre akciğer kanserli olgularda loba özgün lenf nodu diseksiyonu uygulamaya başladık. Bu yöntem, mediastinal travmayı azaltmakta, daha kısa zaman almakta ve geniş lenf nodu diseksiyonunun neden olabildiği komplikasyonları da azaltmaktadır (15).

Ameliyathane düzeni

Tek port ile yapılan ameliyatlardaki ameliyathane düzeni diğer geneleksel VYTC yapılanlarda olduğu gibidir.

Anestezi

Sağ tarafta yapılan ameliyatlarda, genel anestezi çift lümenli entübasyon tüpü ile uygulanmaktadır. Buna karşılık, sol tarafta yapılan ameliyatlarda, özellikle sol subkarinal lenf nodu diseksiyonu gerekiyor ise, endobronşial tıkayıcı ile birlikte tek lümenli tüp kullanılmaktadır. Ameliyat sırasında, total tidal hacim 350 mL, sürekli pozitif havayolu basıncı ise (İng;PEEP), 5 mmHg olarak tercih edilmektedir. Santral venöz kateter her hastada tercih edilmemektedir. Cerrah, ameliyatın sonunda, kullanım torakotomisi boyunca bupivakain kullanarak bir ya da birden fazla aralığa interkostal blok uygulamakatadır.

Hastaya pozisyon verilmesi

Hastaya geleneksel VYTC ameliyatlarında olduğu gibi pozisyon verilmektedir.

Cerrahi Aletler

Scanlan tarafından üretilen aletler, laparoskopik kavrayıcı, laparoskopik portegü, düğüm itici ve harmonik kesici tek porttan yapılan VYTC sırasında kullanılan aletlerdir. Cerrahi işlem sırasında birbirine çarpmasını engellemek için uzun aletler kullanmayı tercih etmekteyiz. Genellikle tercihan 10 mm bazen de 5 mm'lik 30 derece görüşü olan kamera kullanılmaktadır. Kullanım insizyonuna da yara koruyucu (XS büyüklüğünde) yerleştirilmektedir.

İnsizyon

İnsizyon, 6. interkostal aralık ile ön aksiller hattın kesişim yerinden şu nedenler ile yapılmaktadır:

(I) Üst lobektomilerde bu insizyon superior pulmoner venden yeterince uzak olup, endokesici ile venin kesilmesini mümkün kılmaktadır.

(II) Lenf nodu diseksiyonu için, özellikle balonu şişirilmiş endotrakeal tüp ya da görece sert ve hareketsiz bronş söz konusu olduğunda önemli bir kolaylık sağlamaktadır.

(III) Meme ucu 4. interkostal sinir tarafından innerve edildiğinden, bu insizyon, ameliyat sonrasında şikayet edilebilen meme etrafı parestezi veya hiperestezi gibi komplikasyonlardan kaçınmayı sağlamaktadır.

(IV) Bu insizyon, kadın hastalarda, özellikle sol üst loba trisegmentektomi yapılacak ise, hem loba spesifik lenf nodu diseksiyonunu, hem de üst mediastinal lenf nodları ve subkarinal lenf nodlarının diseksiyonunu kolaylaştırmak için 6. interkostal aralık boyunca biraz daha yana kaydırılabilir.

Cerrahi Aletlerin Kullanımı

Daha pürüzsüz bir cerrahi işlem için, uzun, kıvrık uçlu Scanlan marka aspiratör ve kanca (İng; 'hook') cerrahın sol eli, Scanlan

© AME Publishing Company. Tüm hakları saklıdır.

Şekil 3 İki Porttan yapılan VYTC: Sağ superior pulmoner venin kesilmesi.

Şekil 4 Tek portlu VYTC-Sol superior pulmoner venin kesilmesi.

marka disektör ise, sağ eli ile kullanılabilir. Genel olarak, tek porttan yapılan VYTC işlemi geleneksel 2 port ile yapılan VYTC gibidir, ancak, en önemli farkı endokesicinin daha küçük bir aralıktan geçirilerek daha çok yetenek gerektirecek şekilde uygulanmasının gerekmesidir. Damarların etrafındaki yumuşak dokunun uygun diseksiyonu ile bu yapıların etrafında bu alandan endokesicinin yerleştirilmesine yeterli boşluk oluşturulması 3 ya da 2 portlu VYTC ameliyatlarında yapılan önemli adımlardır. Endo-GIA, akciğerin damarlarının kesilmesinden çok öncelikle gastrointestinal ameliyatlardaki anastomoz için geliştirilmiştir. Bizim düşüncemiz, bu işlemin zor olmasının nedeninin teknikten değil, aletin tasarımından kaynaklandığıdır. Yeni tasarlanmış olan, ucu kıvrık endokesici ile, özellikle superior pulmoner venin altından aletin yerleştirilmesi çok daha kolay hale gelmiştir.

Kameranın tutulması

Başarılı bir tek port VYTC lobektomi için deneyimli bir kamera tutucu çok önemlidir ve genellikle 5 ya 10 mm'lik 30 derece görüşlü kameranın kullanımı önerilir. Cerrahi alanın, öncelikli bir genel incelenmesinden sonra, önemli anatomik yapıların tanımlanması gerekir. Bunun ardından, cerrah, aletlerin konumlarını, görüşü ve diseksiyonu kolaylaştırmak için tekrar ayarlar. Genellikle cerrah, ameliyatı en iyi yapacağı konuma geçer ve en iyi görüşü elde edebilmek için 30 derecelik kameranın farklı görüş açılarından yararlanır. Her aşamada, özellikle büyük damarların diseksiyonu ve kesilmesi sırasında, güvenlik amacı ile yapıların direkt olarak görülmesi gerekir. Diseksiyon işlemi sırasında dokuları tutmak için kullanılan alet ve kamera, kullanım insizyonunun genellikle üstünden, diğer cerrahi aletler ise altından yerleştirilir. Bununla birlikte, endokesicinin uygulanması ve diğer bazı özel işlemler sırasında, yapıları daha iyi görebilmek ve işlemin güvenli yapılması için aletlerin yerleri dinamik olarak değiştirilebilir (*Şekil 2*).

VYTC Lenf Nodu Diseksiyonu

Sağ ve sol üst mediastinumdaki lenf nodu diseksiyonu 2 portlu geleneksel VYTC'de olduğu gibidir (*Şekil 3*,4). Her ne kadar çok zor olmasa da, bu işlem daha uzun bir zaman ve sabır gerektirir. Ayrıca, solda subkarinal alanın diseksiyonu biraz zordur. Bu sol subkarinal alanın diseksiyonu için 'Liu'nun manevrası' adı verilen özel bir uygulama geliştirdik. İnferior pulmoner venin üzerinden, alt lob bronşunu çekip, böylece aort ve özofagustan uzaklaştırabilecek şekilde elastik olmayan bir teyp kullanıyoruz. Bu manevra ile, karinayı, her iki ana bronşu, her iki inferior pulmoner veni, perikardı, sağ ve sol vagus siniri boyunca özofagusu, sağ akciğeri ve sağ parietal plevrayı görebiliyoruz. İlk deneyimlerimiz sonrasında, geleneksel VYTC'dekine banzer şekilde ortalama 23 lenf nodunun diseksiyonu yaptık (15).

Öğrenme Eğrisi, Öğrenim ve Eğitim

Öğrenme eğrimiz, Diego Gonzales-Rivas (6,16)'ın bildirdiği gibi idi. Onun derleme makalelerinde belirtildiği gibi, kendisi de 3 port VYTC'den önce 2 porta geçmiş ardından tek port VYTC uygulamasına başlamış idi. Sonuçta, tek port ile yapılan VYTC rezeksiyonlarını öğretmek için bu geçiş yöntemini öğretmek daha hızlı bir öğrenim sağlayabilmektedir.

Bununla birlikte, belli bir VYTC deneyimi olmayan kişilerde, önce 3 portlu daha sonra ise 2 portlu VYTC'nin öğrenilmesi gerektiğinden emin değiliz. Benzeri bir soru, daha önceleri, standart VYTC rezeksiyonları öğrenmek için öncelikle açık cerrahi rezeksiyonları öğrenmenin gerekli olup olmadığı şeklinde de sorulmakta idi. Diego Gonzales-Rivas'ın bildirdiği deneyimlere benzer şekilde, VYTC deneyimi olmayan eğitilen kişiler, yeni fikirlere daha açık olduğu için, tek port ile yapılan VYTC'yi daha kolay öğrenmekteler. Gerçekte, yeni öğrenen asistanlar, çok port ile VYTC yapan cerrahlardan daha kolay ve hızlı bir şekilde bu yeni yaklaşımı kabul etmektedir.

VYTC'nin öğrenim eğrisi ile ilgili olarak yeterli bir yayınlanmış bulgu yoktur. Bazı cerrahlar, eğitilen kişilerin, öncelikle genel VYTC

© AME Publishing Company. Tüm hakları saklıdır.

bilgisi/eğitimine sahip olması gerektiğini, elde edilen bilgide belli bir düzeye ulaştıktan sonra, yeni yaklaşımı daha hızlı öğreneceğini düşünmektedir. Bununla birlikte, yeni öğrenenler, bizim 2 yılda 30 olgu ile sağladığımız ve başlangıçta yavaş ilerlediğimiz sürece göre daha hızlı öğrenirler. Bu süreç, işlemin zorluğuna bağlı değil, işlemin olup olmayacağını belirleme çabasına bağlıdır. Çok bilinen ünlü sözde de belirtildiği gibi:

'Zorluk, yeni fikirlerde değil, eski fikirleri terk etmektedir'
—John Maynarda Keynes

Göğüs cerrahının agresif düşünce yapısı, tek port ile yapılan VYTC'yi öğrenmede, tek port için kullanılan yara koruyucuyu, açılanabilen el aletlerini, harmonik kesiciyi, değişik boyutlardaki eğri uçlu endokesicileri ve daha ince kameraları kullanmada istekli olması nedeni ile çok önemlidir. Cerrahın daha iyi aletlere olan ihtiyacı ile bu aletleri geliştiren firmaların karşılıklı etkileşimi VYTC'nin gelişimini hızlandırır.

Daha çok tek port VYTC sempozyumu ve konferansları tüm dünyada düzenlenmektedir. Tek port ile yapılan VYTC'ye yönelik özel eğitim programları da bulunmaktadır. Ayrıca, tam olmayan fissürlerin nasıl ayrılacağını, antrakotik lenf nodlarına ilişkin girişimi, sleeve lobektomi, bronkoplasti yapma tekniğini ya da kanamaya nasıl müdahale edileceğini de gösteren birçok tek port ile yapılan VYTC videosu, internette YouTube'dan da izlenebilecek şekilde mevcuttur.

Tek porttan yapılan VYTC programına başlamada, benign ya da malign akciğer patolojili hangi hastaların seçileceği önemlidir. Eğer antrakotik lenf nodu yok, fissür de açık ise, tek porttan yapılan bir alt lobektomi ameliyatı çok port ile yapılanlar kadar kolay gelecektir. Cerrah, daha sonra giderek daha zor olguları seçebilir ve en sonunda hiçbir kontrindikasyonun olmadığı bir noktaya ulaşabilir.

Sonuç olarak, bu makalede, erken evre akciğer kanserli hastalarda tek port VYTC ile yapılan lobektomileri özetledik. Tek porttan yapılan VYTC lobektomi, VYTC'nin günümüzdeki herhangi bir çeşidi gibidir. Daha fazla olgu ve çaba ile elde edilebilecek bulgular, bizi, tek port ile yapılan VYTC'nin standart tekniklere göre daha avantajlı, daha az travma ve daha az ağrıya neden olan, ancak, bu arada onkolojik prensipler açısından da daha kötü olmayan bir şekli olduğunu gösterebilir.

Teşekkür

Açıklama: Yazarlar herhangi bir çıkar çatışması beyan etmemektedir.

Kaynaklar

1. Kanematsu T, Hanibuchi M, Tomimoto H, et al. Epidemiological and clinical features of lung Cancer patients from 1999 to 2009 in Tokushima Prefecture of Japan. J Med Invest 2010;57:326-33.
2. Lin Y, Cai L. Environmental and dietary factors and lung cancer risk among Chinese women: a case-control study in southeast China. Nutr Cancer 2012;64:508-14.
3. National Lung Screening Trial Research Team, Aberle DR, Adams AM, et al. Reduced lung-cancer mortality with low-dose computed tomographic screening. N Engl J Med 2011;365:395-409.
4. National Lung Screening Trial Research Team, Church TR, Black WC, et al. Results of initial low-dose computed tomographic screening for lung Cancer. N Engl J Med 2013;368:1980-91.
5. Murthy S. Video-assisted thoracoscopic surgery for the treatment of lung cancer. Cleve Clin J Med 2012;79 Electronic Suppl 1:eS23-5.
6. Gonzalez-Rivas D. Evolving thoracic surgery: from open surgery to single port thoracoscopic surgery and future robotic. Chin J Cancer Res 2013;25:4-6.
7. Rocco G. History and indications of uniportal pulmonary wedge resections. J Thorac Dis 2013;5:S212-3.
8. Gharagozloo F, Margolis M, Tempesta B, et al. Robot-assisted lobectomy for early-stage lung Cancer: report of 100 consecutive cases. Ann Thorac Surg 2009;88:380-4.
9. Chen KC, Cheng YJ, Hung MH, et al. Nonintubated thoracoscopic lung resection: a 3-year experience with 285 cases in a single institution. J Thorac Dis 2012;4:347-51.
10. Tseng YD, Cheng YJ, Hung MH, et al. Nonintubated needlescopic video-assisted thoracic surgery for management of peripheral lung nodules. Ann Thorac Surg 2012;93:1049-54.
11. Rao PP, Rao PP, Bhagwat S. Single-incision laparoscopic surgery - current status and controversies. J Minim Access Surg 2011;7:6-16.
12. Rocco G, Martin-Ucar A, Passera E. Uniportal VATS wedge pulmonary resections. Ann Thorac Surg 2004;77:726-8.
13. Gonzalez-Rivas D, Fieira E, Mendez L, et al. Single-port video-assisted thoracoscopic anatomic segmentectomy and right upper lobectomy. Eur J Cardiothorac Surg 2012;42:e169-71.
14. Gonzalez-Rivas D, Mendez L, Delgado M, et al. Uniportal video-assisted thoracoscopic anatomic segmentectomy. J Thorac Dis 2013;5:S226-33.
15. Wang BY, Tu CC, Liu CY, et al. Single-incision thoracoscopic lobectomy and segmentectomy with radical lymph node dissection. Ann Thorac Surg 2013;96:977-82.
16. Gonzalez-Rivas D. VATS lobectomy: surgical evolution from conventional VATS to uniportal approach. ScientificWorldJournal 2012;2012:780842.
17. Gonzalez-Rivas D, Paradela M, Fieira E, et al. Single-incision video-assisted thoracoscopic lobectomy: initial results. J Thorac Cardiovasc Surg 2012;143:745-7.

© AME Publishing Company. Tüm hakları saklıdır.

18. Gonzalez-Rivas D, Fernandez R, Fieira E, et al. Uniportal video-assisted thoracoscopic bronchial sleeve lobectomy: first report. J Thorac Cardiovasc Surg 2013;145:1676-7.
19. Gonzalez-Rivas D, Paradela M, Fernandez R, et al. Uniportal video-assisted thoracoscopic lobectomy: two years of experience. Ann Thorac Surg 2013;95:426-32.
20. Gonzalez-Rivas D, de la Torre M, Fernandez R, et al. Video: single-incision video-assisted thoracoscopic right pneumonectomy. Surg Endosc 2012;26:2078-9.
21. Gonzalez-Rivas D, Delgado M, Fieira E, et al. Uniportal video-assisted thoracoscopic pneumonectomy. J Thorac Dis 2013;5:S246-52.
22. Rocco G, Martucci N, La Manna C, et al. Ten-year experience on 644 patients undergoing single-port (uniportal) video-assisted thoracoscopic surgery. Ann Thorac Surg 2013;96:434-8.
23. Ng CS. Uniportal VATS in Asia. J Thorac Dis 2013;5:S221-5.
24. Bertolaccini L, Rocco G, Viti A, et al. Geometrical characteristics of uniportal VATS. J Thorac Dis 2013;5:S214-6.
25. Salati M, Brunelli A. Uniportal VATS for pneumothorax and interstitial lung disease. J Thorac Dis 2013;5:S217-20.
26. Chen CH, Lee SY, Chang H, et al. Technical aspects of single-port thoracoscopic surgery for lobectomy. J Cardiothorac Surg 2012;7:50.
27. Chen PR, Chen CK, Lin YS, et al. Single-incision thoracoscopic surgery for primary spontaneous pneumothorax. J Cardiothorac Surg 2011;6:58.
28. Yang HC, Cho S, Jheon S. Single-incision thoracoscopic surgery for primary spontaneous pneumothorax using the SILS port compared with conventional three-port surgery. Surg Endosc 2013;27:139-45.
29. Tander B, Ustun L, Ariturk E, et al. Balloon-assisted single-port thoracoscopic debridement in children with thoracic empyema. J Laparoendosc Adv Surg Tech A 2007;17:504-8.
30. Wang BY, Liu CC, Shih CS. Short-term results of thoracoscopic lobectomy and segmentectomy for lung cancer in koo foundation sun yat-sen cancer center. J Thorac Dis 2010;2:64-70.
31. Tsutani Y, Miyata Y, Nakayama H, et al. Oncologic outcomes of segmentectomy compared with lobectomy for clinical stage IA lung adenocarcinoma: propensity score-matched analysis in a multicenter study. J Thorac Cardiovasc Surg 2013;146:358-64.
32. Okada M, Mimura T, Ikegaki J, et al. A novel video-assisted anatomic segmentectomy technique: selective segmental inflation via bronchofiberoptic jet followed by cautery cutting. J Thorac Cardiovasc Surg 2007;133:753-8.
33. Miyasaka Y, Oh S, Takahashi N, et al. Postoperative complications and respiratory function following segmentectomy of the lung - comparison of the methods of making an inter-segmental plane. Interact Cardiovasc Thorac Surg 2011;12:426-9.

(Çeviri: Akif Turna)

Bu makalenin orijinali: Liu CY, Lin CS, Shih CH, Liu CC. Single-port video-assisted thoracoscopic surgery for lung cancer. J Thorac Dis 2014;6 (1):14-21. doi: 10.3978/j.issn.2072-1439.2013.12.43

© AME Publishing Company. Tüm hakları saklıdır.

Tek-Port Video-Yardımlı Torakoskopik Lobektomi: Zhongshan Deneyimi

Yaxing Shen[1*], Yi Liu[2*], Mingxiang Feng[1], Hao Wang[1], Lijie Tan[1], Yong Xi[1], Qun Wang[1]

[1]Fudan Üniversitesi Zhongshan Hastanesi, Göğüs Cerrahisi Departmanı, Shanghai 200032, Çin; [2]Department Yichun City Halk Hastanesi, Göğüs Kalp ve Damar Cerrahisi Departmanı, Yichun 336028, Çin

*Yazarlar çalışmaya aynı oranda katkı sağlamışlardır.

İletişim: Lijie Tan, M.D. Fudan Üniversitesi Zhongshan Hastanesi, Göğüs Cerrahisi Departmanı, Shanghai 200032, Çin

E-posta: tan.lijie@zs-hospital.sh.cn.

Makaleyi görüntülemek için: http://dx.doi.org/10.3978/j.issn.2221-2965.2015.05.03

Tarihi not

Tek-port video-yardımlı torakoskopik cerrahi (VYTC), göğüs cerrahisinin yaygınlaşan bir tekniğinidir. 2004'de Rocco'nun yayınladığı tek-port göğüs cerrahisi yazısını takiben pnömotoraks, plevral biyopsi ve akciğer wedge biyopsilerinde tek-port VYTC kullanımı iyi sonuçlar göstermiştir (1). 2011'de Gonzalez ve ark., literatürdeki ilk majör akciğer rezeksiyonu yazısı sayılan, tek porttan uyguladıkları torakoskopik lobektomi vakasını raporlamışlardır (2,3). Bunu takiben, tek-port sleeve ve hatta double-sleeve lobektomi benzeri komplike vaka sunumları gibi birçok yazı da çok kısa zaman içinde yayınlanmıştır (4). Bu gelişmekte olan ve devamlı şekilde ilerleyen teknik, göğüs cerrahisin de gelişmesine yol açmıştır (5,6).

Günümüzde, uygulanabilirlik ve güvenilirliği üzerine artan kanıtlarla, tek-port VYTC dünya genelinde kabul görmüştür. Dr.Venuta tarafından sunulan güncel bir raporda, tek-port VYTC'nin, normal VYTC deneyimi olmayanlar tarafından bile uygulanabilir olduğu gösterilmiştir (7). Bu arada, teknik yetersizlikler nedeniyle tek-port video-yardımlı torakoskopik (VYT) lobektomi uygulanmayan birçok merkez hala bulunmaktadır. Bu bölümde, bir Uzakdoğu merkezinde rutin olarak uyguladığımız tek-port lobektomi işlemini anlatarak, bu teknik için iyi bir başlangıç yapılmasını kolaylaştırmayı amaçladık.

Endikasyonlar

Tek-port VYTC endikasyonları, tam tamına olmasa da multi-port VYTC endikasyonları ile neredeyse aynıdır. Benign endikasyonlar arasında karsinoid tümörler, fungal ve bakteriyel enfeksiyonlar, kronik bronşiektazi, akciğer tüberkülozu ve konjenital malformasyonlar sayılabilir. Malign vakalarda ise preoperatif süreçte elektrokardiyogram (EKG), pulmoner fonksiyon testi, akciğer bilgisayarlı tomografisi (BT), bronkoskopi ve beyin magnetik rezonans (MR) incelemeleri ile, tek-port rezeke VYTC yöntemiyle opere edilebilecek evre I-II ve hatta rezektabl bazı evre III hastaların seçiminde yol gösterici olmaktadır.

Anestezi ve analjezi

Bütün hastalara epidural ve genel anestezi kombinasyonunun yanında postoperatif hasta kontrollü analjezi (PCA) uygulandı. İntravenöz indüksiyonu takiben tek akciğer ventilasyonu için tüm hastalar çift lümen endotrakeal tüp ile entübe edildi. Cerrahi bitiminde tüm hastalar ekstübe şekilde servise nakledildi. Yara kapaması sırasında, insizyona %0.2'lik bupivakain lokal anestezisi önerildi.

Pozisyon

Genel olarak hastalar, katlanan bıçak pozisyonunda (kranial taraf hafif kalkmış ve kaudal kısım biraz bastırılmış şekilde) lateral dekübit pozisyonda yatırıldı (*Şekil 1*). Cerrah ve asistan, ameliyat sırasında abdominal kısımda durdu. Asistan, basamak üzerinde yer aldı. Tüm operasyon ekrandan takip edilerek yapıldı.

İnsizyon

Hilus etrafının cerrahi rezeksiyonu, tek-port VYT lobektomi prosedürünün ana bölümüdür. Tek bir port olduğundan hilus ve port arası optimal uzaklık, ameliyat sürecini kolaylaştıracaktır. Kısıtlı insizyon genişliği yanında hilus ve insizyon arasındaki açı farklılığı da, cerrahi aletlerin çalışmasını zorlaştıracaktır. Bu sebeple insizyon pozisyonu hem mesafe, hem de bu açıyı göz önüne alarak seçilmelidir. Anatomik varyasyonlara bağlı olarak hilus 4.-5. interkostal aralık seviyesinde bulunmaktadır. Ameliyat öncesi BT

© AME Publishing Company. Tüm hakları saklıdır.

Şekil 1 Tek port VYTC'de hastanın pozisyonu. VYTC, Video-yardımlı torakoskopik cerrahi.

Şekil 2 Tek port VYTC sol üst lobektomi insizyonu. VYTC, Video-yardımlı torakoskopik cerrahi.

Şekil 3 Uniportal VYTC için tasarlanmış olan cerrahi aletler. VYTC, video yardımlı torakoskopik cerrahi.

ile hilusun yerinin belirlenmesi kolaylık sağlayabilir. Klasik olarak anterior aksiler hatta (3.5 cm'lik) bir insizyon ile üst lobektomi için 4.interkostal (*Şekil 2*), orta ve alt lobektomi için ise 5.interkostal aralıktan toraksa girilir.

Kostaları ekarte etmeden, yumuşak plastik bir yara koruyucu kullanılarak işlem tamamlandı. Koruyucu, özellikle kalın subkutan yağlı dokuya sahip obez hastalarda kameranın iatrojenik olarak toraks girerken cerrahi sahaya dokunmasına engel olmuştur. 10 mm'lik 30 derece bir optik, ameliyat boyunca insizyonun süperior kısmına yerleştirildi. İşlem boyunca, özel dizayn edilmiş cerrahi aletler (*Şekil 3*), harmonik kesici (Ethicon Endo-Surgery Inc., Cincinati, OH, USA) veya hook ile birlikte kullanıldı.

Toraks incelemesi

Toraks içi invazyon ve metastazların dikkatlice değerlendirmesinde multi portal VYTC yöntemindekine göre, geometrik görüş alanı tek port VYTC'de farklılık göstermektedir. İnsizyon anterior aksiler hatta, hilusun anterior kısmına yakındır. Diyafram ve hilusun posterioru insizyondan uzaktadır. Bu sebeple, rezektabilite değerlendirmesi için bu lokasyonlarda olabilecek rastlantısal lezyonlar muhakkak incelenmelidir.

Hiler damarların yönetimi

İşlem, diyafram incelemesini takiben inferior pulmoner ligamanın açılması ile devam eder. İnferior pulmoner veni yaralamamaya özen gösterilmelidir. Lobektomi işlemi, üç temel vasküler yapının hilus etrafında ortaya konulup diseke edilmesini içerir: Pulmoner arter, süperior pulmoner ven ve inferior pulmoner ven. Bütün lobların venöz dönüşleri gözlenip herhangi bir anatomik varyasyon olup olmadığına bakılmalıdır. Diseksiyon sıralaması üst ve alt lobektomilerde farklılık gösterir (aşağıda açıklanmıştır). Posterior hilusta koter kullanılabilir, ancak anterior kısımda frenik sinirin termal hasarına dikkat edilmelidir.

Fissürün yönetimi

Tek-port VYTC'de fissürün komplet olup olmaması, ameliyatın çok basit veya sıkıcı ve zor geçmesini belirler. Multi-port VYTC'deki gibi komplet bir fissür, pulmoner arterin bir mihenk taşı olarak alınıp diseksiyona başlanmasını sağlar. Aksi durumlarda, fissürsüz teknik uygulanarak fissürün en sona bırakılması tercih edilmelidir. Fissür diseke edilirken, parenkimin tamamen stapler içine alınması ve boşta hiç bırakılmamasına dikkat edilmelidir. Güven vermeyen stapler hatları hava kaçağı için kontrol edilmeli, hatta üzerine güçlendirici sütürler konulmalıdır.

Üst lobektomi

Önceleri, VYTC ile üst lobektomi alt lobektomiye kıyasla daha zor olarak nitelendirilirdi. Pulmoner arterin trunkus anterior dalının diseksiyonu, üst lobektomi sırasındaki zor kısmı teşkil eder. Ek olarak, her zaman komplet olmayan majör fissür diseksiyonundan başlanırsa, lobektomi daha da zor bir hal alır. Bu durumun aksine

© AME Publishing Company. Tüm hakları saklıdır.

Şekil 4 Tek porttan yapılan VYT sol üst lobektomide diseksiyon sırası. Pulmoner arterin apikal dalı, süperior pulmoner ven ve sol üst lob bronşu sırayla diseke edildi. (*Şekil* 5'teki videoda gösterildi.)

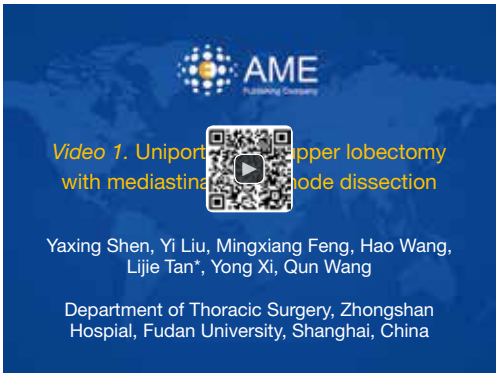

Şekil 5 Mediastinal lenf nodu diseksiyonu ile birlikte tek port VYTC üst lobektomi (8). VYTC, Video-yardımlı torakoskopik cerrahi.
Çevrimiçi olarak: http://www.asvide.com/articles/507

tek-port VYT üst lobektomide, diseksiyon her zaman hilus ve ardından trunkus anteriordan başlar. Tüm işlemi kolaylaştırmak için diseksiyon sırası modifiye edilmiştir. Trunkus anterior diseksiyonundan sonra süperior pulmoner ven ve üst lob bronşu ortaya konur, bu şekilde diseksiyonları kolaydır. Arter, ven ve bronş, endolineer stapler kullanılarak ayrı ayrı diseke edilip dönülür. (Covidien, Mansfield, MA, USA, veya Ethicon Endo-Surgery Inc, Cincinati, OH, USA) (*Şekil 4,5*) (8).

Alt lobektomi

Alt lob lezyonlarında diseksiyon sırası majör fissürün durumuna göre belirlenir. Oblik fissür tam ise, bazal ve posterior dallar kolay mobilize edilebilir. Ardından alt lob bronşu ve veni diseke edilir. İnsizyon 5.interkostal aralıkta, majör fissüre yakın olduğundan, lobu fazla döndürmeden fissürü diseke etme şansı mevcuttur.

Fissür komplet değil veya lezyon fissüre çok yakın ise, diseksiyona inferior ligamandan başlamak daha kolay olacaktır. Bu durumda, bağlanması gereken ilk vasküler yapı inferior pulmoner ven olacaktır. İşlem, Dr.Lunxu Liu ve ark.tarafından tanımlanan "tek-yön akciğer rezeksiyonu" ile çok benzer olacaktır. Cerrah ve asistanın yer değiştirmesi, inferior ligaman diseksiyonunu kolaylaştıracaktır.

Orta lobektomi

Orta lobda yer alan bir lezyon genellikle üst veya alt loba da invaze olabileceği için, lobektomiden önce toraks boşluğunun iyice incelenmesi gerekmektedir. 5.interkostal aralıktan yapılan tek-port VYT lobektomi işlemi standarttır. Orta lob veni, ortaya konulması ve endo stapler ile kesilmesi her ne kadar zorlayıcı olsa da diseke edilecek ilk yapıdır. İnsizyondan sokup kısıtlı eğim ile orta lob venine stapler koymak yerine venin direkt bağlanması da bir alternatif olabilmektedir. Ardından sırasıyla orta lob bronşu ve arteri kesilir.

Lob, spesimen torbası içinde dışarı çıkartılır (Ethicon Endo-Surgery Inc, Cincinati, OH, USA). Büyük ebatlı tümörlerde, Dr.Sihoe tarafından bir kostanın diseke edilmesi altenatifi sunulmuştur. Ameliyat sonunda 28 ch bir toraks dreni yerleştirilir, 24 saatlik postoperatif drenaj 200 mL altına düştüğünde ve hava kaçağı kesildiğinde ise çıkartılır.

Torakotomiye dönüş

Multi port VYTC işleminde torakotomiye dönmek bir komplikasyon olarak sayılmamaktadır. Tek-port VYTC için ise öğrenme eğrisinin bir platoya varması gerekmektedir. Bu sebeple, zor durumla karşılaşıldığında ek bir port açılması, hatta torakotomiye dönülmesi yardımcı olacaktır. Ciddi göğüs duvarı yapışıklıkları, majör kanama veya lenf nodu invazyonu, torakotomiye dönmek için başlıca durumlardır.

© AME Publishing Company. Tüm hakları saklıdır.

Öğrenim eğrisi

Her cerrahi prosedür, performans platosuna varmak için belirli sayıda vaka gerektirmektedir. Bu noktada tek-port VYTC, bir istisna değildir. Minimal invaziv cerrahide tecrübe sahibi birçok cerrah tek-port VYTC yöntemine geçtiğinde en sık karşılaşılan sorun, mediastinal damarlara stapler yerleştirilmesi olmuştur. Endo-stapler yerleştirilmesi sırasında lobun ekartasyonu gerekebilecektir, bu sebeple asistana da cerrahi boyunca önemli görev düşmektedir. Yukarıda sayılan zorlukların ışığında, artan eğitim olanakları ve cerrah ile asistanın yan yana duruyor olması, bu prosedürün öğrenme eğrisi sürecinin kısalmasını sağlayabilir.

Gelecek öngörüsü

Tek-port VYTC, göğüs cerrahisi için mutlu son değildir. Hızlı gelişmesi yanında, cevap gerektiren birçok soru da bulunmaktadır. Geleneksel VYTC yöntemine kıyasla halen keşfedilmemiş avantaj ve sakıncaları, olası gelişmeleri ve daha az invaziv perioperatif yöntemler, gelecek için araştırma konuları olabilir. Tek ve çok port VYTC yöntemlerini kıyaslayan, yüksek seviyeli metodolojili çalışmalara ihtiyaç vardır. Cerrahi düşünce ve aletlerin gelişmesiyle, tek-port VYTC daha fazla uygulanır hale gelecektir.

Teşekkür

Açıklama: Yazarlar herhangi bir çıkar çatışması beyan etmemektedir.

Kaynaklar

1. Rocco G, Martin-Ucar A, Passera E. Uniportal VATS wedge pulmonary resections. Ann Thorac Surg 2004;77:726-8.
2. Gonzalez-Rivas D, Paradela M, Fernandez R, et al. Uniportal video-assisted thoracoscopic lobectomy: two years of experience. Ann Thorac Surg 2013;95:426-32.
3. Gonzalez D, de la Torre M, Paradela M, et al. Video-assisted thoracic surgery lobectomy: 3-year initial experience with 200 cases. Eur J Cardiothorac Surg 2011;40:e21-8.
4. Gonzalez-Rivas D, Fernandez R, Fieira E, et al. Uniportal video-assisted thoracoscopic bronchial sleeve lobectomy: first report. J Thorac Cardiovasc Surg 2013;145:1676-7.
5. Sihoe AD. The evolution of minimally invasive thoracic surgery: implications for the practice of uniportal thoracoscopic surgery. J Thorac Dis 2014;6(Suppl 6):S604-17.
6. Wang BY, Liu CY, Hsu PK, et al. Single-incision versus multiple-incision thoracoscopic lobectomy and segmentectomy: a propensity-matched analysis. Ann Surg 2015;261:793-9.
7. Anile M, Diso D, Mantovani S, et al. Uniportal video assisted thoracoscopic lobectomy: going directly from open surgery to a single port approach. J Thorac Dis 2014;6(Suppl 6):S641-3.
8. Shen Y, Liu Y, Feng M, et al. Uniportal VATS upper lobectomy with mediastinal lymph node dissection. Asvide 2015;2:051. Available online: http://www.asvide.com/articles/507
9. Liu L, Che G, Pu Q, et al. A new concept of endoscopic lung cancer resection: Single-direction thoracoscopic lobectomy. Surg Oncol 2010;19:e71-7.

(Çeviri: Serdar Evman)

doi: 10.3978/j.issn.2221-2965.2015.05.03
Bu makalenin orijinali: Shen Y, Liu Y, Feng M, Wang H, Tan L, Xi Y, Wang Q. Uniportal video-assisted thoracoscopic lobectomy: Zhongshan experience. J Vis Surg 2015;1:5.

© AME Publishing Company. Tüm hakları saklıdır.

Tek-Port Video-Yardımlı Torakoskopik Cerrahi ile Akciğer Rezeksiyonu: Fujian Üniversitesi Union Hastanesi Deneyimleri

Yong Zhu, Guobing Xu, Bin Zheng, Mingqiang Liang, Weidong Wu, Wei Zheng, Chun Chen

Fujian Tıp Üniversitesi, Göğüs Cerrahisi Departmanı, Fuzhou 350001, Çin
İletişim: Chun Chen, MD. Fujian Tıp Üniversitesi, Göğüs Cerrahisi Departmanı, Fuzhou 350001, Çin. E-posta: chenchun0209@163.com.

Özet: Günümüzde video-yardımlı göğüs cerrahisi (VYGC), akciğer rezeksiyonu uygulamak için torakotomiye göre daha iyi bir tercihtir ve tek-port VYGC, gelişen endoskopik aletler ve cerrahi beceri ile daha yaygın klinik kullanım alanı bulmaktadır. Merkezimizde tek-port VYGC lobektomi uygulamasına Mayıs 2014'te başlamış ve Aralık 2014 itibari ile wedge rezeksiyon, rutin lobektomi, sleeve lobektomi, segmentektomi ve pnömonektomi gibi toplam 168 tane akciğer rezeksiyonu yapılmıştır. Bütün bu işlemler, ciddi bir komplikasyon olmadan tamamlanmıştır. Tek-port VYGC uygulamasının, yeterli cerrahi deneyim sonrasında güvenli ve uygulanabilir bir yöntem olduğu kanısındayız.

Anahtar kelimeler: Tek-port; video-yardımlı göğüs cerrahisi (VYGC); lobektomi; segmentektomi

Makaleyi görüntülemek için: http://dx.doi.org/10.3978/j.issn.2072-1439.2015.06.02

Tek-port video-yardımlı göğüs cerrahisindeki (VYGC) gelişmeler

Tek-port VYGC ilk olarak, komplike olmayan plevra hastalıklarının tanı ve tedavisinde kullanan Migliore ve ark. tarafından tanımlanmıştır (1). Torakoskopik alet ve cerrahi tekniklerdeki gelişmeler sayesinde bu yöntem, daha rutin VYGC vakalarında ve hatta komplike vakaların cerrahi tedavisinde bile uygulanmaya başlamıştır. 2011'de Gonzalez ve ark., geniş deneyimlerine dayanarak tek-port lobektomi vakasını sunmuşlardır (2). Cerrahi aletlerin ve torakoskopik tekniklerin gelişmesi ile daha çok göğüs cerrahı tek-port akciğer rezeksiyonu uygular hale gelmiştir. Bu teknik, minimal invaziv cerrahideki en temel gelişimsel trend olmuştur.

Fujian Üniversitesi Union Hastanesi'nde tek-port VYGC

Tek-port VYGC ilk defa 2004 yılında plevra biyopsisi için merkezimizde kullanılmıştır. Devamında torasik sempatektomi, plöredez ve bül rezeksiyonları için de kullanılmıştır. 2014'ten itibaren de akciğer kanseri radikal cerrahisi ile birlikte segmentektomi ve bronkoplastik prosedürler gibi daha komplike vakalarda da uygulanmaktadır. Ekim 2014'te tek-port VYGC ile sleeve lobektomi ve pnömonektomi merkezimizde başarı ile yapılmıştır. Günümüzde, VYGC ile yapılan wedge rezeksiyon ve rutin lobektomiler gibi tüm klasik akciğer cerrahileri, bronkoplasti, sleeve lobektomi, segmentektomi ve pnömonektomi ameliyatlarında tek-port VYGC uygulanmaktadır.

Fujian Üniversitesi Union Hastanesi'nde tek-port VYGC uygulaması (*Tablo 1-3*, *Şekil 1*)

Tek-port VYGC sırasında operasyon pozisyonu: Sağlam taraf üzerine 90 derece lateral dekübit yatış

Bkz Şekil 2.

İnsizyon dizaynı

Cerrahi insizyon (3.0-4.5 cm) 4. veya 5. interkostal aralık ön aksiler hatta, lezyonun yeri ile hastanın boy ve kilosuna göre yapıldı. Çoğu vakada 5. interkostal aralık kullanıldı (*Şekil 3*).

Cerrahi videosu

Tek-port VYGC lobektomi
Sağ üst lobektomi (*Şekil 4*)
Cerrahi öncesinde hasta patolojisi invaziv adenokarsinoma olarak doğrulandı. Sağ üst lobektomi ve mediastinal lenf nodu diseksiyonu uygulandı. Tek-port sağ üst lobektomi ameliyatının aşamaları şu şekildedir: Göğüs boşluğu incelendikten sonra, sağ üst pulmoner ven üzerindeki mediastinal plevra hilus ön tarafından açılarak üst

© AME Publishing Company. Tüm hakları saklıdır.

Tablo 1 Fujian Üniversitesi Union Hastanesi'nde Mayıs-Aralık 2014 tarihleri arasındaki tek port VYGC uygulamaları (n=168)

Yöntem	Sayı
Wedge rezeksiyon	43
Segmentektomi	28
Rutin lobektomi	93
Sleeve lobektomi	3
Pnömonektomi	1

VYGC; Video yardımlı göğüs cerrahisi.

Tablo 2 Fujian Üniversitesi Union Hastanesi'nde Mayıs-Aralık 2014 tarihleri arasındaki küçük hücreli dışı akciğer kanseri için yapılan mediastinal lenf nodu diseksiyonu ile birlikte tek porttan yapılan VYGC uygulamaları (n=82)

Yöntem	Çıktı
Tümör lokalizasyonu	
Sağ üst lob	31
Sağ orta lob	7
Sağ alt lob	16
Sağ alt & orta lob	2
Sol üst lob	15
Sol alt lob	11
Patolojik tip	
Minimal invazif adenokarsinom	14
İnvazif adenokarsinom	56
Skuamöz hücreli karsinom	8
Adenoskuamöz karsinom	2
Karsinoid	1
Mukoepidermoid karsinom	1
Tümör boyutu (cm)	2.1±1.3
Tümör (T) evresi	
0	1
Ia	39
Ib	17
IIa	10
IIb	9
IIIa	6

Tablo 2 (*devamı*)

Yöntem	Çıktı
Ameliyat süresi (dk)	173.5±36.3
İntra-operatif kan kaybı (mL)	90.0±54.6
Diseke edilen toplam lenf nodu sayısı	22.4±9.4
İntrapulmoner lenf nodları	8.2±4.1
Mediastinal lenf nodları	14.3±7.6
Post-operatif göğüs tüpü drenaj süresi (gün)	4.3±1.6
Post-operatif hastanede kalış süresi (gün)	7.4±4.3

VYGC; Video yardımlı göğüs cerrahisi.

Tablo 3 Fujian Üniversitesi Union Hastanesi'nde Mayıs-Aralık 2014 tarihleri arasındaki tek porttan yapılan VYGC segmentektomi uygulamaları (n=28)

Yöntem	Çıktı
Cerrahi rezeksiyonun kapsamı	
Sağ akciğer	11
S1	2
S2	3
S3	1
S1 + S2	1
S6	3
S7 + S8 + S9 + S10	1
Sol akciğer	17
S1	1
S2	2
S1 + S2	1
S1 + S2 + S3	6
S3 + S4 + S5	1
S4 + S5	2
S6	1
S7 + S8	1
S7 + S8 + S9 + S10	2

VYGC; Video yardımlı göğüs cerrahisi.

© AME Publishing Company. Tüm hakları saklıdır.

Şekil 1 Ameliyat görüntüsü.

Şekil 2 Ameliyat pozisyonu.

Şekil 3 Cerrahi insizyon.

Şekil 4 Tek porttan uygulanan VYGC sağ üst lobektomi (3). VYGC, Video-yardımlı göğüs cerrahisi.
Çevrimiçi olarak: http://www.asvide.com/articles/554

Şekil 5 Tek porttan uygulanan VYGC sağ orta lobektomi (4). VYGC, Video-yardımlı göğüs cerrahisi.
Çevrimiçi olarak: http://www.asvide.com/articles/555

loba girip dallanan pulmoner ven dalı ortaya konuldu. Ardından, üst lob bronşu ortaya konuldu ve etrafındaki lenf nodları çıkartıldı. Yeterli uzunluktaki bronş diseksiyon sonrası stapler ile klemplendi, geride kalan akciğerin normal ekspanse olduğu görülerek kesildi. Ana pulmoner arterin üst loba giden dalları ayrılıp ardından bir lineer stapler ile kesildi. Üst loba giden pulmoner ven dalı stapler ile kesildi. Son olarak, ultrasonik bistüri kullanılarak hipoplastik pulmoner fissürler ayrıldı.

Sağ orta lobektomi (*Şekil 5*)

Bu hastanın sağ orta lobunda periferal olmayan akciğer nodülleri bulunmaktaydı. Wegde rezeksiyon yapılması zor olacağından, sağ orta lobektomi kararı alındı. Göğüs boşluğunun incelenmesinden sonra ilk olarak sağ süperior pulmoner venin orta lob dalı ortaya konuldu, proksimali ipek sütürle bağlanarak kesildi. Sağ orta lob arteri, interlober fissür kesişim noktasında bulunarak ortaya konuldu

© AME Publishing Company. Tüm hakları saklıdır.

Şekil 6 Tek porttan uygulanan VYGC sağ alt lobektomi (5). VYGC, Video-yardımlı göğüs cerrahisi.
Çevrimiçi olarak: http://www.asvide.com/articles/556

Şekil 7 Tek porttan yapılan VYGC sol üst lobektomi (6). VYGC, Video-yardımlı göğüs cerrahisi.
Çevrimiçi olarak: http://www.asvide.com/articles/557

Şekil 8 Tek port VYGC sol alt lobektomi (7). VYGC, Video-yardımlı göğüs cerrahisi.
Çevrimiçi olarak: http://www.asvide.com/articles/558

ve lineer stapler ile kesildi. Sağ orta lob bronşu diseke edilerek lineer bir stapler ile klemplendi, geride kalan akciğer dokusunun havalandığı görülerek kesildi. Son olarak, ultrasonik bistüri kullanılarak hipoplastik pulmoner fissürler ayrıldı.

Sağ alt lobektomi (*Şekil 6*)

Ameliyat öncesinde BT-eşliğinde yapılan akciğer iğne biyopsisi ile hastanın sağ alt lobdaki kitlesine invaziv adenokarsinom tanısı konulmuştu. Sağ alt lobektomi ve mediastinal lenf nodu diseksiyonu kararı verildi. Göğüs boşluğu incelemesinin ardından interlober fissür kesişiminde pulmoner arter ortaya konuldu. Oblik fisürün posterior kısmı açıldı, arterin bazal ve dorsal segmentlerine giden alt lob dalları ortaya konuldu ve bir lineer stapler ile kesildi. Oblik fissürün hipoplastik posterior kısmı da lineer bir stapler ile kesildi. Sağ inferior pulmoner ven diseke edildi ve lineer bir stapler ile ayrıldı. Sağ alt lob bronşu ortaya konulup bir stapler ile klemplendikten sonra, akciğerin geri kalanının normal havalandığı görülerek kesildi.

Sol üst lobektomi (*Şekil 7*)

Hastada sol üst lobda periferik bir nodül mevcuttu. İlk olarak, lineer bir stapler ile bu nodül wedge olarak çıkarıldı ve intraoperatif olarak invazif adenokarsinom tanısı frozen section patoloji ile onaylandı. Ardından, üst lob radikal rezeksiyonu yapıldı. İnferior pulmoner ligaman, ven seviyesine kadar serbestlendi. Süperior pulmoner ven, hilusun ön tarafında gözlendi ve dönülerek bir ipek sütür ile askıya alındı. Hilus serbestleştirildikten sonra ana pulmoner arteri ortaya koymak için interlober fissür açıldı. Oblik fissürün posterior kısmı stapler ile açıldı. Sol pulmoner arterin trisegmental dalları ortaya konulup lineer bir stapler ile kesilmesini takiben sol süperior pulmoner ven de kesildi.Proksimali ipek bir sütürle bağlanan linguler arter dalları ultrasonik bistüri ile kesildi. Oblik fissürün anterior kısmı lineer stapler ile açıldı. Üst lob bronşu diseke edildi ve stapler ile kapatıldı. Geride kalan parenkimin iyi havalandığı gözlendi ve ardından kesildi.

Sol alt lobektomi (*Şekil 8*)

Sol alt lobunda periferik bir nodülü olan hastaya, wedge rezeksiyon frozen patoloji sonucunun invazif adenokarsinom olarak bildirilmesini takiben sol alt lobektomi ve mediastinal lenf nodu diseksiyonu uygulandı. Tek-port sol alt lobektomi aşamaları şunlardır: Pulmoner vene kadar inferior ligaman diseke edildi ve ardından inferior pulmoner ven dönüldü. Pulmoner arteri bulmak için, artere zarar vermemek için dikkatli bir şekilde interlober fissür açıldı. Oblik fissürün hipoplastik posterior kısmı, ultrasonik bistüri ile açıldı ve arterin dorsal ve bazal segment dalları gözlendi. Sol inferior pulmoner ven, stapler ile kesildi ve arterin bazal ve dorsal segment dalları kesildi. Sol alt lob bronşu ortaya konuldu, lineer bir stapler ile kapatıldı, geri kalan parenkimin iyi havalandığı görülerek kesildi.

© AME Publishing Company. Tüm hakları saklıdır.

Şekil 9 TTek porttan uygulanan VYGC sağ üst lob bronşiyal sleeve lobektomi (8). VYGC, Video-yardımlı göğüs cerrahisi.
Çevrimiçi olarak: http://www.asvide.com/articles/559

Şekil 10 Tek port VYGC sağ üst lob apikal segmentektomi (S1) (9). VYGC, Video-yardımlı göğüs cerrahisi.
Çevrimiçi olarak: http://www.asvide.com/articles/560

Şekil 11 Tek port VYGC sağ üst lob anterior segmentektomi (S3) (10). VYGC, Video-yardımlı göğüs cerrahisi.
Çevrimiçi olarak: http://www.asvide.com/articles/561

Sağ üst lob bronşiyal sleeve lobektomi (*Şekil 9*)

Santral yerleşimli küçük hücreli dışı akciğer kanserli (KHDAK) bir hastada, bronkoskopide tümörün sağ ana bronşu invaze ettiği görüldü. Sağ üst lob bronşiyal sleeve rezeksiyon uygulandı. Bu video, tek-port VYGC bronşiyal sleeve rezeksiyonu sunmaktadır. Göğüs boşluğu değerlendirildi, ardından lineer stapler kullanılarak süperior arter ile ven kesildi ve mediastinal lenf nodu diseksiyonu yapıldı. Takiben, azigos veni kesildi ve son olarak da bronşiyal sleeve rezeksiyon yapıldı. Sağ ana bronş tümör ile invaze olduğundan sleeve rezeksiyon uygulandı. Frozen incelemede her iki bronş sınırı da negatif olarak bildirilince anastomoz tamamlandı. 3-0 prolen ile sürekli sütürasyon (4-kadran tekniği) uygulandı. İlk sütür bronşiyal duvarı yapacak ve düğümler bronşun dışında kalarak, çeyrek daire yapacak şekilde, gerginliği azaltması için bilateral olarak sürekli sütür konuldu, ardından bütün çevresini kapatacak şekilde ve düğüm gene dış tarafa oturtularak tamamlandı. Anastomozun tamamlanmasını takiben, 30 cmH_2O (2,94 kPa) havayolu basıncında bile kaçak tespit edilmeyen hava kaçağı testi uygulandı.

Tek-port VYGC segmentektomi

Sağ üst lob apikal segmentektomi (S1) (*Şekil 10*)

İlk olarak sağ süperior ven distal ucuna doğru açılıp apikal segment dalı ortaya kondu. Bu arada arterin apikal segment dalı da açıldı. Apikal segment arter ve veni çok yakın seyrettiklerinden, tek bir stapler ile beraber kesildi. Daha sonra sağ üst lob aşağı doğru ekarte edilip apikal segment bronşu bulundu. Düz damar klempi ile kapatıldı ve apikal segmentin diğer akciğer parenkiminden sınırını belirlemek için havalandırıldı. Lineer bir stapler ile bronş kesildi, apikal segment sınırından da stapler ile ayrıldı ve çıkarıldı.

Sağ üst lob anterior segmentektomi (S3) (*Şekil 11*)

Hastada sağ üst lob anterior segmentte benign bir lezyon mevcuttu. Horizontal fissür tam oluşmamıştı. İlk olarak horizontal fissür lineer stapler ile açıldı. Ardından sağ süperior pulmoner ven distal ucuna doğru serbestlendi. Pulmoner venin her dalı ortaya konup emin olunduktan sonra anterior segment dalı stapler ile kesildi. Dikkatlice ayrıldıktan sonra sağ üst lob anterior segment arteri de stapler ile kesildi. Ardından, sağ üst lob arkaya doğru çekilerek derin plandaki anterior segment bronşu bulundu. Düz damar klempi ile kapatıldı ve anterior segmentin diğer akciğer parenkiminden sınırını belirlemek için havalandırıldı. Lineer bir stapler ile bronş kesildi, anterior segment sınırından da stapler ile ayrıldı ve çıkarıldı.

Sağ üst lob apikoposterior segmentektomi (S1+S2) (*Şekil 12*)

İlk olarak anterior mediastinal plevra açıldı ve posterior oblik fissür, enerji cihazı ile açıldı. Ardından posterior segment arter ve veni ortaya konuldu ve kesildi. Sonra apikal segment arteri bulundu ve lineer stapler ile kesildi. Sağ üst lob bronşu posterior kısımdan

© AME Publishing Company. Tüm hakları saklıdır.

Şekil 12 Tek port VYGC sağ üst lob apikoposterior segmentektomi (S1+S2) (11). VYGC, Video-yardımlı göğüs cerrahisi.
Çevrimiçi olarak: http://www.asvide.com/articles/562

Şekil 13 Tek port VYGC sağ alt lob dorsal segmentektomi (S6) (12). VYGC, Video-yardımlı göğüs cerrahisi.
Çevrimiçi olarak: http://www.asvide.com/articles/563



Şekil 14 Tek port VYGC sağ alt lob bazal segmentektomi (S7+S8+S9 +S10) (13). VYGC, Video-yardımlı göğüs cerrahisi.
Çevrimiçi olarak: http://www.asvide.com/articles/564

Şekil 15 Tek port VYGC sol üst lob posterior segmentektomi (S2) (14). VYGC, Video-yardımlı göğüs cerrahisi.
Çevrimiçi olarak: http://www.asvide.com/articles/565

bulunup apikoposterior segmenti tespit edildi. Düz damar klempi ile kapatıldı, apikoposterior segmentin diğer akciğer parenkiminden sınırını belirlemek için havalandırıldı ve kesildi. Ardından, apikal segment veni anteriorda görüldü, 1-0 ipek ile bağlandı ve enerji cihazı ile kesildi. Apikoposterior segment sınırından parenkim stapler ile ayrıldı ve çıkartıldı.

Sağ alt lob dorsal segmentektomi (S6) (*Şekil 13*)

Hastanın sağ akciğerinde multiple nodüller mevcuttu. Sağ alt lob dorsal segmette 10mm bir nodül vardı. Wedge rezeksiyona uygun olmadığı için dorsal segmentektomi uygulandı. Pulmoner arter gövdesi yanında dorsal segment arterini tespit etmek için, posterior oblik fissür ve plevra açıldı. Dorsal segment arteri, lineer stapler ile kesildi. Sağ alt lob aşağı doğru ekarte edilip dorsal segmental bronş bulundu. Segmental bronş araması, genellikle etraf lenf nodları (13 no) tarafından zorlaşabilir. 13 numaralı lenf nodu diseksiyonu ile segment bronşunu bulmak kolaylaşabilir. Dorsal segment diğer akciğer parenkiminden sınırını belirlemek için havalandırıldı ve stapler ile kesildi. Ardından, dorsal segment veni stapler ile kesildi. Son olarak da parenkim sınırından stapler ile kesilerek dorsal segment çıkartıldı.

Sağ alt lob bazal segmentektomi (S7+S8+S9+S10) (*Şekil 14*)

Hastanın sağ alt lobunda buzlu cam sahası mevcuttu. Tümör yaklaşık 10mm idi ve wedge ile çıkartılamadı. İlk olarak bazal segment arteri ve veni ortaya konuldu, ardından lineer bir stapler ile kesildi. Bazal segment bronşunu ortaya koymak için alt lob arkaya doğru çekildi. Bazal segment bronşu düz bir damar klempi ile kapatıldıktan sonra geri kalan akciğer dokusundan sınırlarını belirlemek için akciğer şişirildi. Önce bronş stapler ile kesildi, ardından parenkim dokusu bazal segment sınırından çıkartıldı.

Sol üst lob posterior segmentektomi (S2) (*Şekil 15*)

Hastanın sol üst lob posterior segmentinde buzlu cam sahası

© AME Publishing Company. Tüm hakları saklıdır.

Şekil 16 Tek port VYGC sol üst lob apikoposterior segmentektomi (S1+S2) (15). VYGC, Video-yardımlı göğüs cerrahisi.
Çevrimiçi olarak: http://www.asvide.com/articles/566

Şekil 17 Tek port VYGC sol üst lob trisegmentektomi (S1+S2+S3) (16). VYGC, Video-yardımlı göğüs cerrahisi.
Çevrimiçi olarak: http://www.asvide.com/articles/567

Şekil 18 Tek port VYGC sol üst lob lingular segmentektomi (S4+S5) (17). VYGC, Video-yardımlı göğüs cerrahisi.
Çevrimiçi olarak: http://www.asvide.com/articles/568

mevcuttu. İlk olarak, posterior segment arterini ortaya koymak için fissür açıldı. Arter 1-0 ipek ile bağlandı ve enerji cihazı ile kesildi. Ardından posterior segment bronşu bulundu. Düz bir damar klempi ile kapatıldıktan sonra geri kalan akciğer dokusundan sınırlarını belirlemek için akciğer şişirildi. Lineer stapler ile bronş kesildi. Son olarak, parenkim sınırından stapler ile kesilerek posterior segment çıkartıldı.

Sol üst lob apikoposterior segmentektomi (S1+S2) (*Şekil 16*)

İlk olarak sol süperior pulmoner ven distal ucuna kadar açıldı, ardından apikal ve posterior segment dalları belirlendi. Posterior oblik fissür açıldı, apikoposterior segment arter dalları ortaya konuldu, ardından arter ve ven dalları lineer stapler ile kesildi. Sol üst lob öne doğru ekarte edildi, apikoposterior segment bronşu ortaya konuldu. Düz bir damar klempi ile apikoposterior segment bronşu kapatıldıktan sonra geri kalan akciğer dokusundan sınırlarını belirlemek için akciğer şişirildi. Lineer stapler ile bronş kesildi. Son olarak, parenkim sınırından stapler ile kesilerek apikoposterior segment çıkartıldı.

Sol üst lob trisegmentektomi (S1+S2+S3) (*Şekil 17*)

Trisegment arter ve venlerini ortaya koymak için önce anterior ve posterior plevra açıldı. Trisegment venlerini kesmek için lineer stapler kullanıldı. Posterior segmental arter 1-0 ipek ile bağlandı, ultrasonik cihaz ile kesildi, geri kalan arter dalları ve trisegment bronşu da stapler ile kesildi. Son olarak sınırları belirlenerek parenkim ayrıldı. Cerrahi sırasında, doğru segment doku sınırı iki şekilde belirlendi: A- akciğer şişirilmeden önce trisegment bronşu klemplendi ve şişmeyen kısım belirlendi; B- akciğer şişirildikten sonra bronş klemplendi, havalanmış kalan ve sönmeyen kısım trisegment olarak belirlendi.

Sol üst lob lingular segmentektomi (S4+S5) (*Şekil 18*)

İlk olarak, pulmoner arter kökünü görmek için oblik fissür açıldı. Ancak lingular segmental arterin olmadığı görüldü. Diseksiyonun ileri aşamalarında lingular arterin anatomik varyasyonlu olduğu, sol pulmoner arter proksimal ucundan kaynaklanıp sol üst lob bronşu yanından lingular segmente giriş yaptığı izlendi. Ardından lingular segment bronş, arter ve veni teker teker bağlanıp kesildi. Son olarak da lingular segment sınırından parenkim ayrıldı.

Sol alt lob anteromedial bazal segmentektomi (S7+S8)(*Şekil 19*)

Öncelikle, anteromedial segment arterini görmek için oblik fissür açıldı ve stapler ile kesildi. Diseke edildikten sonra anterobazal medial segment bronşu düz bir damar klempi ile kapatıldı, akciğer şişirilip anteromedial bazal segment sınırları belirlendi ve lineer stapler ile bronşi kesildi. Sol inferior ven bulundu, distale kadar açılıp dalları gözlendi. Anteromedial bazal segmental dalı lineer stapler ile kesildi ve parankim ayrılarak akciğer dokusu çıkartıldı.

Tek port VYGC pnömonektomi (*Şekil 20*)

Sağ akciğerinde yaygın bronşiektazi mevcut hasta tekrarlayan

© AME Publishing Company. Tüm hakları saklıdır.

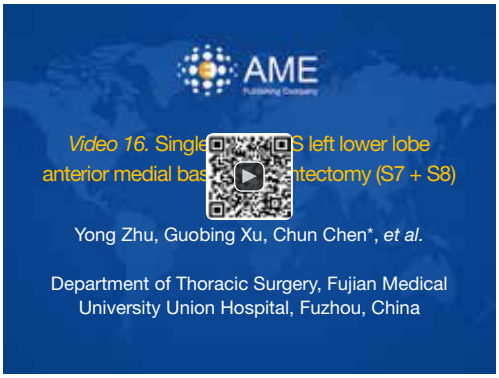

Şekil 19 Tek port VYGC sol alt lob anterior medial bazal segmentektomi (S7+S8) (18). VYGC, Video-yardımlı göğüs cerrahisi.
Çevrimiçi olarak: http://www.asvide.com/articles/569

Şekil 20 Tek port VYGC pnömonektomi (19). VYGC, Video-yardımlı göğüs cerrahisi.
Çevrimiçi olarak: http://www.asvide.com/articles/570

hemoptizi şikayeti ile tarafımıza başvurdu. Pnömonektomi uygulandı. Sol pulmoner arter, ven ve ana bronşu ortaya koymak için anterior ve posterior plevra tamamen açıldı. Ardından sol pulmoner ven, arter kökü ve bronş, birer lineer stapler kullanılarak kesildi.

Tartışma

Torakoskopik tekniklerdeki, VYGC aletlerindeki ve minimal invaziv konseptlerdeki gelişmelerle birlikte VYGC sırasında kullanılan insizyon sayısı 3 veya 4'ten 1'e inmiştir. Lobektomi (2,20), segmentektomi (21), pnömonektomi (22), sleeve lobektomi (23) ve pulmoner arter anjioplastisi (24) gibi komplike vakalarda tek port VYGC kullanımı da literatürde bildirilmiştir. Konvansiyonel üç port VYGC ile karşılaştırıldığında tek port VYGC'de, posterior aksiller hattaki ek port ve midaksiller hattaki gözlem portu kullanılmamaktadır. 4.veya 5.interkostal aralık, anterior aksiller hatta göreceli olarak geniş ve göğüs duvarında daha az kas tabakası bulundurur; bu sayede daha fazla esnekliğe sahiptir ve buradaki bir kanama daha kolaylıkla durdurulabilir. Bu alandaki insizyon daha az cerrahi hasar ve ağrıya sebep olacak, bu sayede hasta duyguları ve aktiviteleri üzerinde daha az etki yaratacaktır. Fakat tek port VYGC sırasında cerrahi aletler ve endoskop aynı porttan kullanıldığı için birbirleri ile çarpışabilir; özellikle diyaframa yakın veya dorsal yüzdeki lezyonların görünmesi zor olduğundan bu, işlemi daha sıkıntılı hale getirecektir. Bu sebeple yeni başlayanlar, tek porttan ameliyat yapmadan önce multi port kullanmalıdırlar. Merkezimizdeki VYGC takımlarının üç port lobektomi uygulaması üzerinde geniş tecrübeye sahip olmaları (25,26), tek port VYGC kullanımı için sağlam bir temel oluşturmuştur.

Tavsiyelerimiz:

(I) İnsizyon seçimi spesifik lezyona göre yapılmalıdır. İnsizyon, lezyondan bir miktar uzakta olmalıdır ki aletler ile kamera çakışmasına mahal vermesin. Genellikle 5.interkostal aralık seçilir, piknik tipli hastalarda ise 4.interkostal aralık daha kullanışlı olabilmektedir.

(II) Cerrahi aletler ince ve uzun olmalıdır. Manevralar sırasında aletlerin çakışmaması ve "ok etkisi" yaratmaması için çok eklemli şekilde özel dizayn edilmiş olmalıdırlar. Bu tarz aletlerin kullanılması, cerrahi işlemi kolaylaştırır ve operasyon süresini kısaltır.

(III) Cerrah ve kamera tutan asistan arasındaki sıkı iş birliği çok önemlidir. Genellikle kamera tutan asistan cerrahın karşısında durur ve insizyonun üst kısmından kamerayı tutar. Bu pozisyon, asistan ile cerrah arasındaki vücut çarpışmasını ortadan kaldırıp cerrah için daha fazla hareket alanı sağlar. Tek port VYGC'de sagital planda ve kuyruk-baş yaklaşımı ile çalışıldığından, operasyon sırasında gözler ve eller aynı seviyede bulunur; bu sebeple aşağıdan yukarı bakıştan kaçınılmalıdır. Kamera tutuş kalitesi, VYGC sırasında cerrahın konforunu, ameliyatın rahat geçmesini, süresini, cerrahi görüş alanını ve operasyonun güvenliğini doğrudan etkilemektedir. Yetenekli bir asistanın, esnek kamera tutuş yeteneklerinin olması, ameliyat ve cerrahın alışkanlıkları ile aşina ve takım çalışması deneyiminin olması gereklidir.

(IV) Ameliyat sırasında, aşırı traksiyona bağlı vasküler yaralanmalardan kaçınılmalıdır. Bu sırada cerrahi alan düzgün şekilde gözlenmeli, stapler uygulaması sırasında zorlamalardan kaçınılmalıdır. Cerrahi güvenlik açısından, tüm damarlar (özellikle üst iki pulmoner ven) çok iyi şekilde ortaya konulmalıdır.

(V) Segmentektomi için seçilen hastalarda, lezyon hem

© AME Publishing Company. Tüm hakları saklıdır.

ameliyat öncesi hem de ameliyat sırasında lokalize edilmelidir. Merkezimizde bu lokalizasyon ameliyat öncesinde ya üç boyut konstrüksiyonlu BT ya da ince kesit BT ile, ameliyat sırasında da parmak ile palpe edilerek yapılmaktadır.

(VI) İlk tecrübelerimizde rutin olarak orta veya alt lobektomiler için tek, üst lobektomiler için ise iki toraks dreni yerleştiriyorduk. Şu anda modifiye bir metot uyguluyoruz: İnsizyon kenarından bir toraks dreni, posterior aksiller hat 8 veya 9.interkostal aralıktan ise bir Abel drenaj tüpü yerleştiriyoruz. Bu yeni metot, dren kalış süresi ve komplikasyonları azaltmaktadır. Ayrıca Abel drenaj tüpü hastalar için daha konforlu olup plevral sıvıyı da etkin bir şekilde drene etmektedir; daha uzun süreyle toraks içinde bırakılabilir ve tekrar toraks dreni takılma ihtiyacını azaltır.

Sonuç olarak, tüm tek port VYGC işlemleri merkezimizde başarılı bir şekilde uygulanmaktadır. Perioperatif herhangi bir ciddi komplikasyon veya mortalite gözlenmemiştir. Her şeye rağmen, bu işlemlerin akciğer kanseri için orta ve uzun dönem sonuçlarını görmek amacıyla hasta takibi ve kanıt gereklidir. Bizim görüşümüz, tek port VYGC güvenli ve uygulanabilir bir yöntemdir ve klinik uygulamalar için gelecek garanti etmektedir.

Teşekkür

Bu proje, Fujian İl Bilim ve Teknoloji Bölümü (Key program, NO.2015Y0018) tarafından desteklenmiştir.
Açıklama: Yazarlar herhangi bir çıkar çatışması beyan etmemektedir.

Kaynaklar

1. Migliore M. Efficacy and safety of single-trocar technique for minimally invasive surgery of the chest in the treatment of noncomplex pleural disease. J Thorac Cardiovasc Surg 2003;126:1618-23.
2. Gonzalez D, Paradela M, Garcia J, et al. Single-port video-assisted thoracoscopic lobectomy. Interact Cardiovasc Thorac Surg 2011;12:514-5.
3. Zhu Y, Xu G, Zheng B, et al. Single-port VATS right upper lobectomy. Asvide 2015;2:058. Available online: http://www.asvide.com/articles/554
4. Zhu Y, Xu G, Zheng B, et al. Single-port VATS right middle lobectomy. Asvide 2015;2:093. Available online: http://www.asvide.com/articles/555
5. Zhu Y, Xu G, Zheng B, et al. Single-port VATS right lower lobectomy. Asvide 2015;2:094. Available online: http://www.asvide.com/articles/556
6. Zhu Y, Xu G, Zheng B, et al. Single-port VATS left upper lobectomy. Asvide 2015;2:095. Available online: http://www.asvide.com/articles/557
7. Zhu Y, Xu G, Zheng B, et al. Single-port VATS left lower lobectomy. Asvide 2015;2:096. Available online: http://www.asvide.com/articles/558
8. Zhu Y, Xu G, Zheng B, et al. Single-port VATS right upper lobe bronchial sleeve lobectomy. Asvide 2015;2:097. Available online: http://www.asvide.com/articles/559
9. Zhu Y, Xu G, Zheng B, et al. Single-port VATS right upper lobe apical segmentectomy (S1). Asvide 2015;2:098. Available online: http://www.asvide.com/articles/560
10. Zhu Y, Xu G, Zheng B, et al. Single-port VATS right upper lobe anterior segmentectomy (S3). Asvide 2015;2:099. Available online: http://www.asvide.com/articles/561
11. Zhu Y, Xu G, Zheng B, et al. Single-port VATS right upper lobe apicoposterior segmentectomy (S1 + S2). Asvide 2015;2:100. Available online: http://www.asvide.com/articles/562
12. Zhu Y, Xu G, Zheng B, et al. Single-port VATS right lower lobe dorsal segmentectomy (S6). Asvide 2015;2:101. Available online: http://www.asvide.com/articles/563
13. Zhu Y, Xu G, Zheng B, et al. Single-port VATS right lower lobe basal segmentectomy (S7 + S8 + S9 + S10). Asvide 2015;2:102. Available online: http://www.asvide.com/articles/564
14. Zhu Y, Xu G, Zheng B, et al. Single-port VATS left upper lobe posterior segmentectomy (S2). Asvide 2015;2:103. Available online: http://www.asvide.com/articles/565
15. Zhu Y, Xu G, Zheng B, et al. Single-port VATS left upper lobe apicoposterior segmentectomy (S1 + S2). Asvide 2015;2:104. Available online: http://www.asvide.com/articles/566
16. Zhu Y, Xu G, Zheng B, et al. Single-port VATS left upper lobe trisegmentectomy (S1 + S2 + S3). Asvide 2015;2:105. Available online: http://www.asvide.com/articles/567
17. Zhu Y, Xu G, Zheng B, et al. Single-port VATS left upper lobe lingular segmentectomy (S4 + S5). Asvide 2015;2:106. Available online: http://www.asvide.com/articles/568
18. Zhu Y, Xu G, Zheng B, et al. Single-port VATS left lower lobe anterior medial basal segmentectomy (S7 + S8). Asvide 2015;2:107. Available online: http://www.asvide.com/articles/569
19. Zhu Y, Xu G, Zheng B, et al. Single-port VATS pneumonectomy. Asvide 2015;2:108. Available online: http://www.asvide.com/articles/570
20. Gonzalez-Rivas D, de la Torre M, Fernandez R, et al. Single-port video-assisted thoracoscopic left upper lobectomy. Interact Cardiovasc Thorac Surg 2011;13:539-41.
21. Gonzalez-Rivas D, Paradela M, Fernandez R, et al. Uniportal video-assisted thoracoscopic lobectomy: two years of experience. Ann Thorac Surg 2013;95:426-32.

© AME Publishing Company. Tüm hakları saklıdır.

22. Gonzalez-Rivas D, Fieira E, Mendez L, et al. Single-port video-assisted thoracoscopic anatomic segmentectomy and right upper lobectomy. Eur J Cardiothorac Surg 2012;42:e169-71.
23. Gonzalez-Rivas D, de la Torre M, Fernandez R, et al. Video: Single-incision video-assisted thoracoscopic right pneumonectomy. Surg Endosc 2012;26:2078-9.
24. Gonzalez-Rivas D, Delgado M, Fieira E, et al. Single-port video-assisted thoracoscopic lobectomy with pulmonary artery reconstruction. Interact Cardiovasc Thorac Surg 2013;17:889-91.
25. Wu W, Chen C, Lin R, et al. Complete video-assisted thoracoscopic surgery lobectomy; Report of 32 cases. J Fujian Med Univ 2010;44:49,46.
26. Xu G, Zheng W, Guo Z, et al. Complete video-assisted thoracoscopic surgery upper left bronchial sleeve lobectomy. J Thorac Dis 2013;5 Suppl 3:S298-300.

(Çeviri: Serdar Evman)

Bu makalenin orijinali: Zhu Y, Xu G, Zheng B, Liang M, Wu W, Zheng W, Chen C. Single-port video-assisted thoracoscopic surgery lung resection: experiences in Fujian Medical University Union Hospital. J Thorac Dis 2015. doi: 10.3978/j.issn.2072-1439.2015.06.02

© AME Publishing Company. Tüm hakları saklıdır.

Açık Cerrahiden Tek Portlu Video-Yardımlı Torakoskopik Lobektomiye Geçiş: Çin Guangzhou Askeri Hastanesi Genel Hastanesi Göğüs Cerrahisi Bölümündeki Deneyimin Adım Adım Gelişimi ve Geriye Dönük İlerleme

Qihang Zhu*, Haiping Xiao*, Enwu Xu, Ming Liao, Yong Tang, Yiwen Xuan, Kai Su, Zhe He, Xiufan Peng, Zhuohua Zhang, Yan Liu, Guibin Qiao

P.L.A. Guangzhou Komutanlığı Genel Hastanesi, Göğüs Cerrahisi Departmanı, Guangzhou 510010, Çin

*Yazarlar çalışmaya aynı oranda katkı sağlamışlardır.

İletişim: Guibin Qiao, MD, Ph.D., Director and Professor. P.L.A. Guangzhou Komutanlığı Genel Hastanesi, Göğüs Cerrahisi Departmanı, Guangzhou 510010, Çin. E-posta: guibinqiao@126.com.

Makaleyi görüntülemek için: http://dx.doi.org/10.3978/j.issn.2072-1439.2015.06.12

Giriş

Çin Guangzhou Askeri Hastanesi Genel Hastanesi Göğüs Cerrahisi Bölümü 1954 yılında kuruldu ve ilk yıl posterolateral torakotomi ile lobektomi yapıldı. Bölümde yaklaşık 50 yılda 5000'den fazla açık lobektomi uygulandı. Video-yardımlı torakoskopik cerrahinin tüm dünyada kabul edilmesi ile bölümümüzde 1000'den fazla çok portlu lobektomi yapıldı. 2013 yılından itibaren ise, herhangi bir eğitim almadan ya da gözlemci olarak bulunmadan, Dr. Gonzalaes-Rivas'ın yayınladığı makaleleri okuduktan sonra tek porttan uygulanan lobektomilere başlandı ve şu ana kadar 200'e yakın tek porttan lobektomi yapıldı. Ayrıca, belirgin bir ameliyat sırası ya da sonrası komplikasyon yaşamadan uygulayabileceğimiz cerrahi tekniklerimizi geliştirdik. Tek port tekniğinin avantajlarını teyit edebilmek amacı ile, yakın bir zaman önce, tek port ve çoklu port video-yardımlı torakoskopik (VYT) lobektomi yapılan hastaların arasındaki farkları irdeleyebilmek için prospektif bir çalışma başlattık. Bu yazıda, öncelikle kendi bölümümüzde yaşadığımız lobektomi yaklaşımındaki gelişimi anlatacak, ardından tek portla yapılan lobektomilere geçişi adım adım tanımlayacağız. Böylece, tek port ile yapılan lobektomiler ile ilgili yaşadığımız eşsiz deneyim tam olarak anlatılmış olacak. Bize göre, tek port ile yapılan VYT lobektomi açık lobektomiye doğru bir çeşit geri dönüş gelişimidir. Sonuna doğru ise, tek port ile yapılan lobektomilerde mümkün olabilecek bazı gelişmeleri ve geleceğe yönelik fikirlerimizi belirteceğiz.

Tek porttan yapılan video-yardımlı torakoskopik cerrahi (VYTC) yaklaşımı, ilk olarak Napoli Ulusal Kanser Enstitüsü'nde Dr. Rocco tarafından başlatıldı. Deneyimlerin yayınlandığı 2004 yılından itibaren, Rocco ve çalışma arkadaşları, tek porttan yapılan 'wedge' rezeksiyon ve mediastinal lenf nodu biopsisi serilerini yayınladı. Daha sonra 2012 yılında Dr. Gonzales-Rivas'ın tek port VYTC ile akciğer kanserli hastada uyguladığı ve yayınladığı lobektomi ve lenf nodu diseksiyonu işlemlerinden sonra da, bu yaklaşım hızla benimsenmeye başladı. Bu yazıda, tek port VYTC deneyimimiz ile ilgili bazı önemli nokta ve ipuçlarını vereceğiz.

Lobektomi için kullandığımız yaklaşımların merkezimizdeki gelişimi

Geleneksel açık cerrahi yaklaşım [1954-2000]

Merkezimiz, 1954 yılında, ünlü cerrah Dr. Weije Ou tarafından P.L.A. Guangzhou Komutanlığı Genel Hastanesi'nde kuruldu (*Şekil 1A*).

Bölümümüz kurulur kurulmaz ise, ilk lobektomi, standart posterolateral torakotomi ile yapıldı (*Şekil 1B*). O zamanlar, merkezimiz, Güney Çin'de bulunan major akciğer cerrahisi yapılabilen birkaç merkezden biri idi. O zamandan beri, binlerce hasta, merkezimizde yapılan ameliyatlar ile sağlığına kavuştu. Yaklaşık yarım yüzyıl boyunca, lobektomi için standart yaklaşım posterolateral torakotomi olarak kaldı (*Şekil 2A*).

Kas Koruyucu Torakotomi [2000-2003]

Geleneksel olarak uyguladığımız birçok torakotomiden elde ettiğimiz tecrübe ile, 2000 yılı civarında hızlı ve iyi bir şekilde kas koruyucu torakotomiler yapmaya başladık. Genel olarak, kas koruyucu torakotomi, aksilla altında yapılan minitorakotomi

© AME Publishing Company. Tüm hakları saklıdır.

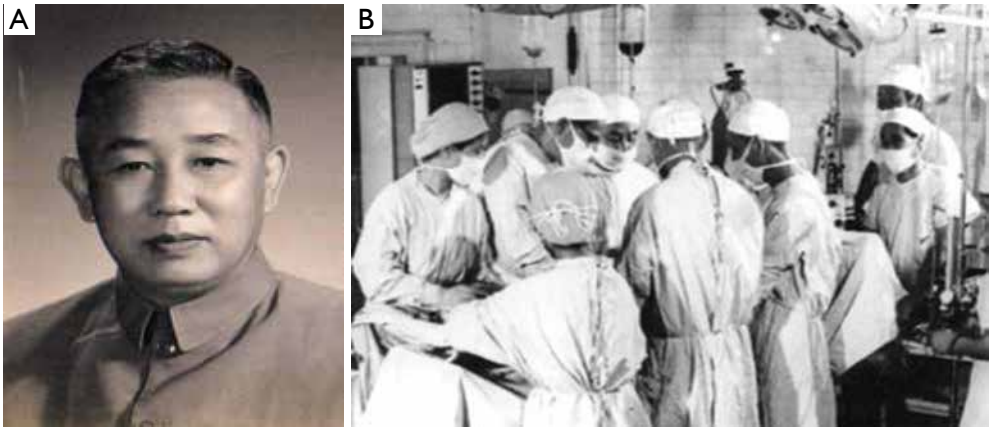

Şekil 1 (A) Dr. Weije Ou [1920-1997], bölümümüzün kurucusu ve ilk yöneticisi; (B) Eski zamanlarda yapılan lobektomi.

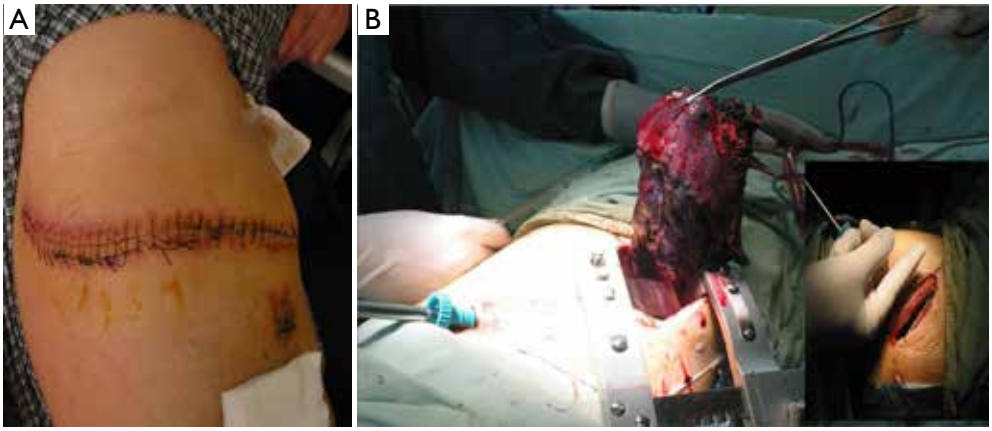

Şekil 2 (A)Standart posterolateral torakotomi sonrasında hastanın görünüşü: Yaklaşık olarak 35 cm uzunluğundaki insizyon ve altındaki drenaj portu izleniyor; (B) Video yardımlı torakoskopik aksilla altı minitorakotomi ile yapılmış lobektomi. İnsizyon 10 cm'den uzun idi.

(*Şekil 2B*'de yapılış şekli görülüyor) olarak ya da oskültasyon üçgeni torakotomisi olarak uygulandı. Her ne kadar, kas koruyucu torakotominin, geleneksel torakotomiye göre daha az ağrıya neden olduğu tartışmalı idiyse de (4,5), daha küçük insizyonun daha iyi bir kozmetik sonuç sağladığı kesin idi. VYTC genel olarak kabul görmeden önce bu yaklaşım çok yaygın olarak kullanıldı. Belirtilen süre içinde, bölümümüzde hem standart geleneksel torakotomi hem de bu kas koruyucu torakotomi aynı anda kullanıldı.

Video- Yardımlı Torakoskopik Cerrahi [2003-]

Eğer, kas koruyucu torakotomi, minimal invazif cerrahinin ilk adımı ise, torakoskopi de, minimal invazif cerrahinin tam anlamı ile doğmasını sağlamıştır. On yıla yakın süre, VYTC'nin pnömotoraks, mediastinal hastalıklar ve akciğerin 'wedge' rezeksiyonlarında kullanılmasının ardından ilk VYT lobektomiyi 2003 yılında yaptık. O zamandan itibaren, bölümümüzde VYT lobektomi giderek daha da artan sayıda yapılmaktadır ve VYT lobektomi genel olarak 3 döneme ayrılmaktadır: Hibrid VYTC, tam VYTC ve tek port VYTC.

Hibrid VYT Lobektomi (2003'ten sonra)

İkibin beş yılından önce, bölümümüzde uyguladığımız VYTC yaklaşımı genellikle 'hibrid VYTC' idi. Bize göre, hibrid VYTC, 8-10 cm'lik bir kas koruyucu torakotomi insizyonuna yerleştirilen ekartör ve 8-10 mm uzunluğunda kamera için açılan bir port ile yapılmakta idi (*Şekil* 3A).

Cerrahın ameliyat sırasındaki görüşü, hem videodan gördükleri hem de direkt olarak torakotomiden izlediklerinden oluşur. Bu, bizim bölümümüzdeki ilk VYTC gelişimi basamağıdır. Bu basamakta, cerrahlar perspektife ve kamera ile göğüs kafesini görüntülemeye alışmaktadır. Ayrıca, çift-sleeve lobektomi dahil tüm

© AME Publishing Company. Tüm hakları saklıdır.

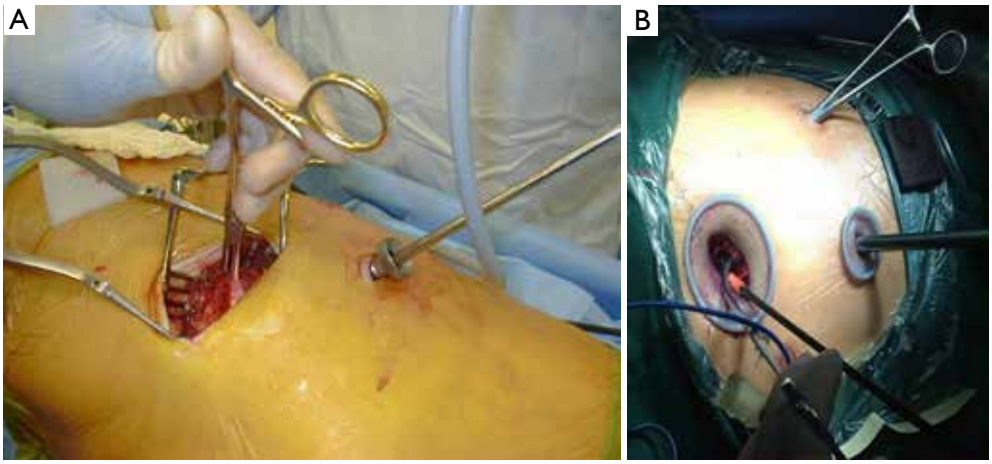

Şekil 3 (A) Hibrid VYT Lobektomi: İnsizyonun boyu *Şekil 2B*'de gösterilenden kısadır. Ameliyat sırasında, küçük bir toraks ekartörü göğüs boşluğunu gözlemlemek için gerekir; (B) Tam VYT lobektomi tipik olarak 3 port kullanılarak yapılır. Kullanım torakotomisinin uzunluğu 3-6 cm'dir, ancak, bu insizyona ekartör yerleştirilmez, yara koruyucu koyulabilir. Ayrıca 1 cm'lik bir port yeri, dokuları görmek için torakoskopu yerleştirmek üzere açılır. Kamera için açılan bu porta biz trokar yerine küçük yara koruyucu yerleştirmekte idik. VYT, Video-yardımlı torakoskopik.

Şekil 4 Sağ orta lobektomi: Ekim 2005'te yaptığımız ilk 'tam' VYT lobektomi (7). t-VYT, tam video-yardımlı torakoskopik.
Çevrimiçi olarak: http://www.asvide.com/articles/551

karmaşık ameliyatlar bu yaklaşım ile yapılabildi. En önemlisi, bu yaklaşım ile hemen hemen tüm lobektomileri, stapler kullanmaksızın elle dikiş yöntemi ile yapabildik. Bu hibrid yaklaşım, sadece tıbbi maliyetleri azaltmak ile kalmadı, bizleri, çok portlu VYTC'den tek port ile yapılan VYTC rezeksiyonlarına hazırladı.

Tam VYT Lobektomi [2006'dan sonra]

McKenna ve çalışma arkadaşları, 2006 yılında, 'Annals of Thoracic Surgery' dergisinde 1100 VYT lobektomilik deneyimlerini yayınladı. Deneyimlerine göre, tipik bir VYT lobektomi için (*Şekil 3B*), 7-8.interkostal aralık ile orta aksiller hattın kesişiminden yaklaşık 10 mm olarak açılmış bir port, 7.interkostal aralık ile arka aksiller hattın kesişiminden 1 cm boyunda açılmış bir yardımcı port ve üst lobektomilerde venin hemen lateralinden, alt ve orta lobektomilerde ise, bunun 1 interkostal mesafe altından 3-6 cm uzunluğunda açılmış, ekartörün koyulmadığı ancak yara koruyucunun yerleştirildiği bir kullanım kesisi açılmakta idi. Mutlaka, tüm ameliyat, kameradan elde edilen görüntüye bakılarak yapılmalı idi ve bunun adı 'tam' VYTC olarak adlandırıldı.

Hemen hemen aynı zamanda, biz de tam VYT lobektomimizi gerçekleştirdik. İlk yaptığımız ameliyat, Ekim 2005'deki sağ orta lobektomi idi (*Şekil 4*). Ancak, bu vaka oldukça zor idi ve venin etrafında yoğun fibröz doku bulunmakta idi ve 'tam' VYTC ile perikardı kısmi olarak rezeke edebildik. Bu ameliyatı yapabilmemizin nedeni, uzun süredir açık cerrahi ve bir süredir de hibrid VYTC ameliyatlarını yapabiliyor olmamız idi. Bu ameliyatı yapmada yukarıda da belirttiğimiz gibi açık cerrahi girişimlerimizin oldukça yararı oldu ve ameliyatı herhangi bir özel alet kullanmadan uyguladığımız manevralar ile yapabildik.

Ancak, 2006 yılından itibaren, ameliyatları hem proksimal hem de distal tarafından açılanabilen el aletleri ile açılanabilen modern stapler'lar ile yapmaya başladık. Bu gelişmiş cihazları kullanarak, lobektomilerin çoğunu VYTC ile yapmaya başladık. Bu sırada, 3 ya da 4 portu iki porta ardından da tek bir porta indirmeye çabaladık. Bu cerrahimizde küçük bir adım ancak dev bir sıçrama idi. Üç port ile yaklaşımda, sadece görüş açısı bükülmüş olmuyor idi, aynı zamanda işleme uyum sağlamak ve ellerin çalışması birbirinden ayrı gerçekleşmek zorunda idi. Ancak, 2 port ile yapılan VYTC'de hem ellerin işlevi hem de uyum tek bir porttan gerçekleşebiliyor idi. Bu yaklaşımın ardından cerrahlarımız artık tek bir portu deneyebilirdi. Bu da tek porta geçişimizin önemli bir nedenidir.

© AME Publishing Company. Tüm hakları saklıdır.

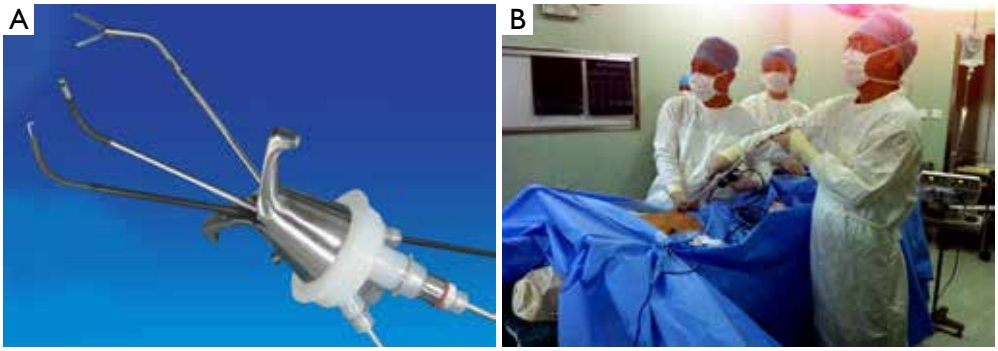

Şekil 5 (A) Tek porttan yapılan cerrahi için özel üretilmiş el aletleri (Liuyedao A.Ş.Yuyao, Çin). Tek porttan girişi cihazı, kavrayıcı forseps, ayırıcı, elektrokoterli kanca; (B) Özel aletlerin ameliyattaki kullanımı (Liuyedao A.Ş.Yuyao, Çin).

Şekil 6 Tek porttan uyguladığımız VYT sağ üst lobektomi (8). VYT, Video-yardımlı torakoskopik.
Çevrimiçi olarak: http://www.asvide.com/articles/552

Tek Port ile Yapılan VYT Lobektomi (2009'dan sonra)

İlk tek port ile VYTC'yi 2009 yılında yaptık. İlk başlarda, pnömotoraks, timus rezeksiyonu veya sempatektomi gibi küçük işlemlerde kullanıyor idik. Yine o zamanlarda, bir Çin firması olan Liuyedao firmasının tek port cerrahisi için ürettiği el aletlerini kullanmakta idik (*Şekil 5A, B*). Bu el aletleri öncelikle, tek porttan yapılan laparoskopik işlemler için tasarlanmış idi. Bu neden ile, tek porttan yapılan akciğer lobektomileri için çok uygun değil idi. Aletler, gereğinden uzun ve el bileği ile kontrol edildiği için karmaşık akciğer cerrahisi için kullanışlı değil idi. Yine de, bu aletler, bizim tek porttan yapılan ameliyatlarda önemli bir deneyim kazanmamıza yardımcı oldu.

İki bin on üç yılından itibaren, tek portttan yapılan VYTC konusunda herhangi bir kursa katılmadığımız ve gözlemci olarak bir merkeze gitmediğimiz halde, Dr. Gozales-Rivas tarafından yazılan makaleleri okuduktan sonra günümüze kadar yaklaşık 200 tek porttan VYT lobektomi yaptık. Ayrıca, bu işlemler için gerekli olan kendimize ait deneyimlerimizi ve sürecimizi herhangi bir önemli ameliyat-sırası ya da sonrası komplikasyon olmaksızın geliştirdik. Günümüzde,merkezimizde, lobektomilerin yaklaşık %40'ı tek porttan VYTC olarak yapılmaktadır. Artık, lobektomi, bilobektomi ve sleeve lobektomi gelişmiş ve alışkanlık kazanılmış bir şekilde yapılabilmektedir. Bu makalede yaptığımız tam VYT sağ üst lobektomi olgumuzu sunmak istedik (*Şekil 6*). Bu olgu, 9 cm'lik zor bir tümörün rezeksiyonudur.

İnsanın evriminde yaşandığı gibi, bölümümüzde yapılan tek portlu VYTC, uzun insizyon ile yapılan torakotomiden tek portlu cerrahiye doğru evrim geçirerek gelişmiştir (*Şekil 7A, 7B*).

Bize göre, tek port ya da uniportal VYTC, minimal invazif teknikler ve minimal invazif göğüs cerrahisi süreci içinde, zaman içinde gelinebilecek en son basamaktır. Ameliyattaki görüş perspektifi, yapılan cerrahi manevralar, açık ya da hibrid VYTC ile aynı özellikler içerdiğinden tek port VYTC bir 'geriye dönük ilerleme' olarak adlandırılabilir.

Tek Port ile Yapılan VYT Lobektomi

Teorik olarak tek porttan yapılan VYT lobektomi kendine has muhtemel avantajlara sahiptir. Öncelikle, kullanılan el aletleri torakoskopa paralel olarak yerleştirildiği için, cerrahi görüş, açık cerrahide olduğu gibi yani sagital, kranio-kaudal doğrultudadır. Bu da, açık cerrahiden tek port ile yapılan cerrahiye geçen cerrahlar için bir avantajdır. Ayrıca, kameranın yerleştirilmesi için bir trokara gerek bulunmaz. Bu da ameliyat sırasında trokarın kaburgaları sıkıştırması söz konusu olmadığından ameliyat sonrası ağrıyı azaltır. Yakın zamanda yayınlanan bir makaleye göre, tek portla ya da birden fazla port ile yapılan cerrahiden sonra saptanan ağrı düzeyleri birbirinden farklı değildir. Bu çalışmada, her ne kadar, tek port ile yapılan VYTC uygulanan hastalardaki ağrı ilk 24 saatte birden fazla port ile yapılan VYTC uygulanan hastalardakinden az bulunmadı ise de, bu

© AME Publishing Company. Tüm hakları saklıdır.

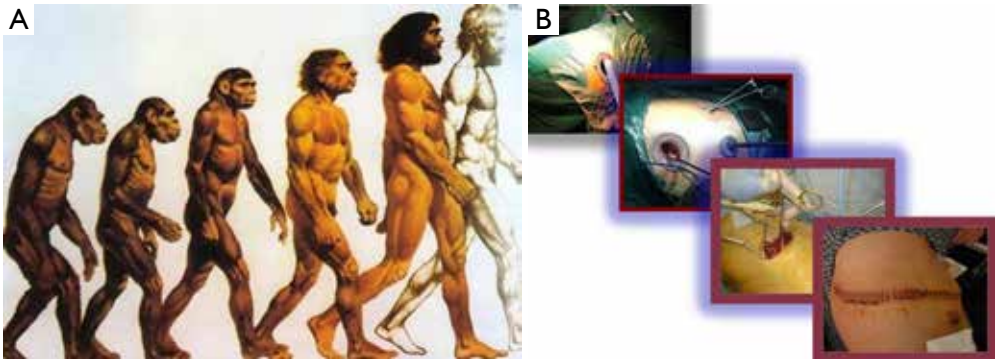

Şekil 7 (A) İnsanın evrimi; (B)Akciğer lobektomisinin bölümümüzdeki evrimi.

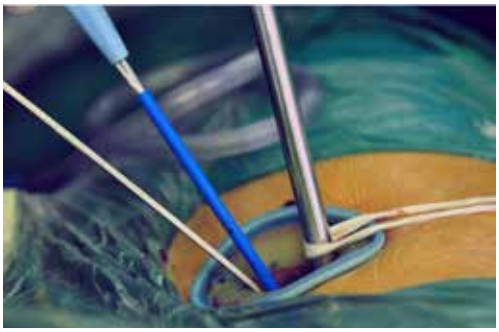

Şekil 8 Kameranın genel konumu ve stabilizasyon. Lens, insizyonun üst kısmına sabitlenir. Etraftan geçirilen iplik kameranın titremesini engeller.

çalışmanın tek bir merkezde yapılan randomize olmayan retrospektif bir çalışma olduğu unutulmamalıdır. Uzun dönemdeki ağrı açısından bir fark olup olmadığının anlaşılabilmesi için daha uzun dönemi irdeleyen randomize prospektif çalışmalara gerek bulunmaktadır. Öte yandan, bazı dezavantajlar da bulunmaktadır: Öncelikle, aletler dar bir aralıktan yerleştirildiği için, cerrahın görüşü ve ameliyattaki harektler kısıtlanmaktadır. Bu da, lenf nodu diseksiyonun daha zor olmasına ve kanama olduğunda daha zor kontrol edilmesine neden olmaktadır. İkincisi, kamerayı tutan asistanın hareketleri ile aletlerin kesişmesi kaçınılmaz olduğundan, iki kişi arasında çok iyi bir uyum gerekmektedir. Üçüncü olarak ta, birden fazla port ile VYTC yapmaya alışmış cerrahlar tek porttan yapılan VYTC'yi zorlayıcı ve alışkanlıklara aykırı bulmaktadır.

Günümüzde, tek porttan yapılan lobektomiler, düşük mortalite ve morbidite ile yapılabilir ve güvenli bulunmaktadır (9,10). Tek port VYTC, çok port ile yapılanın yerini alabilir mi? Bize göre, tek porttan yapılan VYTC, birden fazla port ile yapılan cerrahinin karşıtı değil, onun daha gelişmiş bir halidir. Örneğin, çok ciddi yapışıklıklar olan olgularda, birden fazla port ile yapılan VYTC ya da açık cerrahi, tek portlu VYTC'ye göre daha güvenli ve etkin olabilir.

Şu ana kadarki çalışmaların randomize olmaması ve retrospektif olarak yapılmış olmasının sebebi, tek portlu cerrahinin yeni bir yaklaşım olmasıdır. İlk deneyimler, genelde yoğun tecrübe olmadan yapılan vakalara aittir. Tek port ile ilgili teknolojiler ve el aletleri geliştikçe, yukarıda bahsedilen dezavantajlar ortadan kalkabilir. Tek port ile yapılan VYTC'nin avantajlarını daha iyi gösterebilmek amacı ile şu anda merkezimizde, hibrid VYTC, tam VYTC ve tek porttan yapılan VYTC işlemlerinin, ağrı, akciğer fonksiyonu, göğüs tüpü kalış süresi, hastanede kalış süresi ve komplikasyonlara etkisinin inceleneceği retrospektif ve prospektif çalışmalar sürmektedir. İlk sonuçlar, tek port ile yapılan cerrahi sonrasında görülen parestezinin diğerlerine göre daha az olduğunu, ancak ağrı ve komplikasyonların benzer olduğunu göstermektedir. Benzeri çalışmaların tüm dünyada yapıldığını düşünmek yanlış olmaz. Ancak, sonuçları görmek için belli bir zamana gerek bulunmaktadır. Şu anda, merkezler arası iş birliği ve bilgi alışverişi ile problemlerin çözümlerini bulmak ve geliştirmek gerekir. Bu neden ile, bu aşamada, kişisel deneyimlerin bildirilmesi çok önemlidir. Merkezimizde, tek port ile yapılan lobektomiler şöyle özetlenebilir:

Kameranın yerleştirilmesi ve Sabitlenmesi

Geleneksel çok port ile yapılan VYTC'nin tersine, tek port ile yapılan cerrahide trokara gerek bulunmaz ve bu da bu tip yaklaşımın daha az ağrıya neden olmasının en önemli nedenidir. Ameliyat sırasında mümkün olduğunca alan elde edebilmek için, kamera genellikle insizyonun üstünden yerleştirilir. Ayrıca, kamera, etrafından geçirilen bir iplik ile hem sabitlenmiş olur hem de bu şekilde asistanın yükü azaltılır. İnsziyonun klasik görünümü *Şekil 8*'de izlenmektedir.

Aletler

Günümüzde, tek porttan yapılan lobektomiler için geliştirilen 30 derece açılı torakoskop, eklemlenebilen stapler'lar ile proksimal ve

© AME Publishing Company. Tüm hakları saklıdır.

distal kısımdan açılanan el aletleri seti bulunmaktadır. Ancak, uzun süredir geleneksel lobektomiler yapıyor olduğumuz için, standart el aletlerini kullanmada oldukça yetenekliyiz (*Şekil 9*). Örneğin, vasküler klipler ve bağlamalar, hem açık hem de hibrid lobektomiler sırasında kullanılmaktadır. Akciğerdeki küçük yırtılmalarda, genelde stapler değil, sütürleri kullanırız. Yüksek maliyet gerektiren hastalarda da, geleneksel aletler kullanılarak maliyetler azaltılır. Ayrıca, kısa sapları olan el aletleri kullanarak, aletlerin ameliyat sırasında birbirine çarpma olasılığı azaltılmaktadır.

Kesi

Biz, insizyonu tek port ile yapılan lobektomilerde anterior pozisyonda, 4. ya da 5. interkostal aralıktan yapıyoruz. Ancak, Gonzales-Rivas ve çalışma arkadaşları (11) insizyonu 5. interkostal aralıktan yapmayı önermektedir. Gerçekten de bu aralık, hiler diseksiyon ve stapler'ların yeterli mesafe ile içeri girebilmesine daha çok izin verir. Buna karşın, biz, 4. interkostal aralığı 5.aralığa göre daha çok kullanmaktayız. İnsizyonun şekli ve uzunluğu çok portlu VYTC'de olduğuna benzer şekilde 3-5 cm'dir (*Şekil 10*).

Stapler'ı 5. interkostal aralıktan uygulamam, bu bölge hilusa yakın olduğu için daha zordur. Yukarıda bahsedildiği gibi, merkezimizde açık cerrahi deneyimi çok olduğu için, bir süredir ameliyatlar sırasında vasküler klipleri, açılanmayan stapler'ları kullanıyoruz. Ameliyat sırasında meydana gelebilen kanamalar da hızlı bir şekilde kontrol edilmektedir.

Şekil 9 Tek port VYTC lobektomide genellikle kullandığımız aletler: Ultrasonik bistüri, eklemlenebilir stapler, non-invazif kavrayıcı forseps, oval forseps, ayırıcı pens, elektrokoter hook ve vasküler klemp. VYTC, video yardımlı torakoskopik cerrahi.

Ameliyat Ekibinin Yerleşimi

Ameliyatı tek portta yapmak, işlem sırasında dar bir aralıktan ameliyat aletlerini yerleştirmeyi gerektirdiğinden, ameliyat ekibinin uygun yerleşimi çok önemlidir. Genel olarak, *Şekil 11*'de de görüldüğü gibi, ameliyat ekibinde 3 cerrah, bir ameliyat hemşiresi bulunur.

Ameliyatı yapan cerrah ve torakoskopu tutan asistan, ameliyatta aynı açıdan bakabilmek için birlikte hastanın önünde durur. Asistanın cerrahın biraz arkasında durması önerilir. Hedef dokunun ameliyatta gösterilmesini sağlayan asistan ise hastanın arkasında konumlanır.Ameliyat hemşiresi de hastanın arkasındadır. Ameliyatı tam bir yeterliklikle yapan cerrahlar belli durumlarda bu konumlanmayı değiştirebilir.

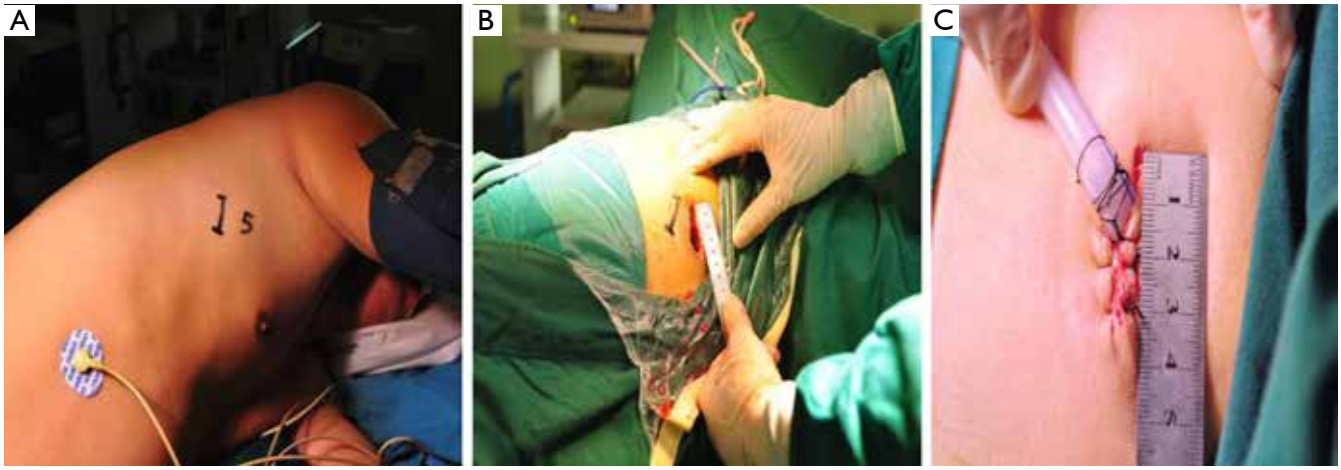

Şekil 10 Merkezimizde tek porttan yapılan lobektomiler için kullandığımız insizyonun yeri ve uzunluğu. Genellikle 4. interkostal aralıktan 3-5 cm'lik insizyon yapılır.

© AME Publishing Company. Tüm hakları saklıdır.

Şekil 11 Bölümümüzde tek porttan yaptığımız ameliyatlardaki ameliyat ekibinin dizilimi.Ameliyatı yapan cerrah ve torakoskopu tutan asistan, hastanın önünde durur. Dokuların görülmesine yardımcı olan diğer asistan ile ameliyat hemşiresi hastanın arkasındadır.

Şekil 12 Kanamayı kontrol etmek amacı ile tek port ile yapılan cerrahiden birden fazla port ile yapılan işleme geçmek (12). VYTC: Video yardımlı torakoskopik cerrahi.
Çevrimiçi olarak: http://www.asvide.com/articles/553

Kazaların Yönetilmesi

Kanama, akciğerin hasarlanması gibi kazalar bazen olabilmektedir. Özellikle kanama sık meydana gelen, bazen hayatı tehdit eden bir komplikasyondur. Böyle bir durumda, cerrahın yapmasını önerdiğimiz karar, tek porttan çoklu port cerrahiye geçiştir (*Şekil 12*). Özellikle, tek porttan yapılan cerrahi, halen dünyada gelişme aşamasında olduğundan, sırf, bu yaklaşımın kendisi için ameliyatı yapmamak gerekir. Hastanın güvenliği önce gelmeli, tekniğin kendisi önemi bunun ardında kalmalıdır. Oluşan kazaların yönetimi de cerrahın yeteneğine bağlı olarak gerçekleşir.İyi bir cerrah, hızlı ve doğru bir şekilde karar verip komplikasyonu yönetebilir.

Tek porttan yapılan cerrahi minimal invazif cerrahinin bir başka çeşididir. Farklı resim teknikleri tek porttan yapılan VYTC ve açık lobektomi için güzel benzerlikler taşır. Geleneksel Çin manzara resimlerinin açık lobektomiye benzediğini düşünürseniz şişenin içine resim yapmak da tek porttan yapılan lobektomi gibidir (*Şekil 13A, B*). Geleneksel Çin resim sanatında, detaylardan önce, arka planın resmi yapılır. Ancak, şişe içine resim yapar iken, tüm detaylar çizilir. Bu iki metod birbirinin tersidir. Bu nedenle, tek porttan yapılan VYT lobektomi, göğüs cerrahisinin yeni zor metodudur. Tek porttan VYT lobektomiyi daha iyi yapabilmek için, cerrahlar, bakış açılarınını, ameliyat yapabilme yetilerini ve cerrahi süreci geliştirmelidir.

Tek Porttan Yapılan VYT Lobektomide Gelecek Yönelimler

Günümüzde, tek porttan yapılan VYT lobektomi, minimal invazif göğüs cerrahisinde karşı koyulamaz bir yenilik yönü gibi gözükmektedir. Ancak, bu konuda birçok mükemmel olmayan ve geliştirilebilecek noktala bulunmaktadır. Bu geliştirilebilecek noktaların bazılarını kendi deneyimimize bağlı olarak tartışmak istiyoruz.

Aletlerin Geliştirilmesi

Günümüzde, tek porttan yapılan VYT lobektomiler için kullanılan modern el aletleri yeterlidir. Ancak bazı geliştirmeler de uygulanabilir.

İlk konu açılanabilir stapler'lardır. Yakın dönemde geliştirilen 360 derece dönebilen şaft cesaret verici bir gelişmedir. Ancak, problem halen bu şaftın elden kontrol edilen kısmı ile birleşim noktasının tek porttan yapılan manevraları kısıtlayacak kadar kalın olmasıdır. Bu neden ile, daha ince saplı stapler acilen gereklidir. Günümüzde, malzemeler konusunda gerçekleşen gelişmeleri düşündüğümüzde, böyle bir gelişimin mümkün olduğunu düşünüyoruz.

Diğer konu ise, yüksek çözünürlüklü 30 derecelik torakoskoptur. Büyük olasılık ile, daha ince torakoskoplar geliştirilebilir. Hatta, bazı yazarlar (13), uzaktan kumandalı, göğüs dışından sabitlenen ve göğsün içinde kalan ve bir manyetik yönlendirme sistemi ile yeri değiştirilebilen (MAGS) ve tek portlu laparoskopik cerrahide kullanılan yeni bir kamerayı tanımlamıştır (*Şekil 14A, B*). Buradaki temel problem, kameranın ışığına uzun süre yetecek bir pil ömrü bulunmaması ve kablosuz olarak iletilen görüntünün çok iyi olmaması ve titremesidir. Yakın gelecekte, enerji ve radyo iletimi

© AME Publishing Company. Tüm hakları saklıdır.



Şekil 13 (A) Geleneksel çin manzara resmi sanatında, detaylardan önce arka plan çizilir (Çevrim içi:http://www.dfmsj.com/Sj/ShowProducts-47-121.html); (B) Şişe içi boyama tekniği (Çevrim içi:http://www.duitang.com/people/mblog/222929285/detail/).

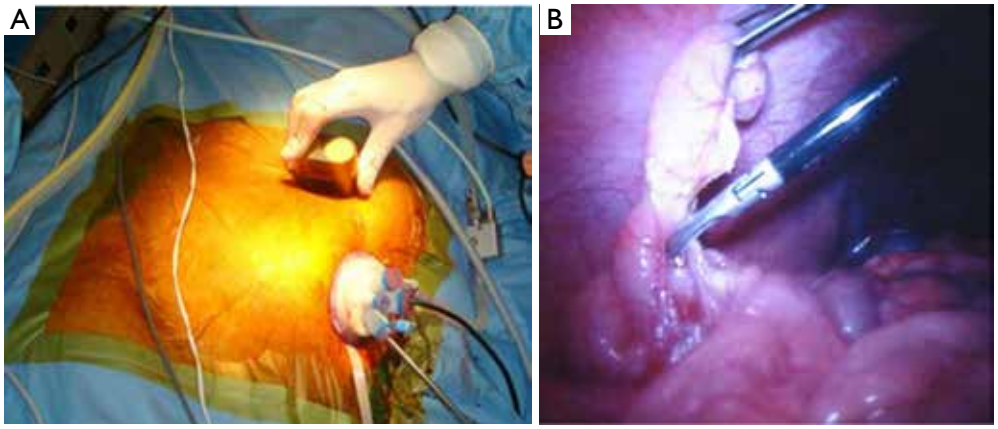

Şekil 14 (A) Anterior batın duvarına, nefrektomi için yerleştirilen manyetik mekanizma (13); (B) İçten yerleştirilen LED ile aydınlatılan MAGS kamera ile görülen ve ultrasonik makas ile kesilen apendiks mezenteri (13). MAGS: Manyetik iliştirme ve yönlendirme sistemi. LED: Işık yayan diyod.

bilimindeki gelişimler ile bu mümkün olabilir.

Geçekten, aletlerin gelişimi ile tek porttan yapılan VYT lobektomi iyi bir gelişme gösterebilecektir. Ancak, modern cihazların ve kullan-at tıbbi malzemelerin daha çok kullanımı ile maliyet de artmaktadır. İyi kurulmuş göğüs cerrahisi bölümümüzde, geleneksel aletlerin sık kullanımı ile maliyeti düşürebiliyoruz. Böylece, yani geleneksel aletleri tek porttan yapılan lobektomide kullanmanın bir yarar getirdiğini düşünmekteyiz.

Robot Yardımlı Tek Porttan Yapılan VYTC

Cerrahi robotta (Intuitive, Da Vinci A.Ş. Sunnyvale, California) oluşturulan gelişmeler son 10 yılda hız kazandı. Bu robotun en sık kullanımı pelvik cerrahide gerçekleşti. Göğüs cerrahisindeki ilk kullanımı ise, Park ve çalışma arkadaşları 2006 yılında ilk deneyimlerini sununcaya kadar (16) olmadı. O zamana kadar, yapılan çalışmalar, robotun güvenirliğini kanıtladı (15,16). Günümizde Çin'de yer alan giderek daha fazla merkez, robot cihazını ve teknolojisini tanımaktadır.

Gerçekte, robotun sunduğu en önemli yarar, robot kolunun 7 ayrı yönde sunduğu manevra yetisidir. Fakat, *Şekil 15*'de de görüldüğü gibi, robot, insanları ameliyat ederken olduğu gibi, hastanın 'dışında' kalmaktadır. Şu andaki tasarım nedeni ile, mutlaka birden fazla portun kullanılması gerekir. Robot, açık cerrahi prensipleri kullanarak tek port VYTC'nin amaçladıklarına ulaşmaya çalışmaktadır. Ancak, lobektomiyi tek porttan yapabilmek için port sisteminin hastanın içinde olacak şeilde tasarlanması gerekir. Ameliyatın yapıldığı sistem, kamera ve robotun kolları, tek bir insizyondan içeriye yerleştirilebilmelidir. Sevindirici bir şekilde, 'robot-yardımlı uç-etkili platform (IREP; Columbia Üniversitesi, A.B.D.) tek porttan yapılan cerrahide kullanım için tasarlanmıştır. IREP, sadece 15 mm'lik bir silindir olarak tasarlanmıştır (*Şekil 16A*).

© AME Publishing Company. Tüm hakları saklıdır.

Şekil 15 Robot hastanın 'dışında' yer almaktadır (Çevrim içi:online: http://www.mountainside-medical.com/blog/da-vinci-latest-robotic-surgery/).

Şekil 16 Yeni içeri yerleştirilebilir robot yardımlı uç-etkili platform (IREP;Columbia Üniversitesi, A.B.D.) (A) Silindir şeklindeki dış kılıf, içindeki aletler açılmadan sadece 15 mm çapında; (B) Bu sistem göğüs kafesinin içine doğru yerleştirildiğinde kollar açılmaktadır.

Bu sistem göğsün içine yerleştirildikten sonra robot sistemi kamera ile birlikte açılmaktadır (*Şekil 16B*). Bu sistem, şu andaki tek port VYTC'nin bir kopyası olarak görülebilir.

Yine de, robot yardımlı akciğer rezeksiyonlarında bazı problemler bulunmaktadır: (I) Uygulamaya başlama aşamasındaki öğrenme eğrisi tam olarak bilinmemektedir ve bu da muhtemel zararlara yol açabilir; (II) Robot platformu, dokunma geri-bildirimi sağlamamaktadır ve bu da ekranda görülen yer dışındaki hasarlara yol açabilir; (III) Robot yardımlı lobektomiler, torakoskopik işlemlere göre daha pahalıdır. Ancak, sürekli olan gelişmeler ve üretilen yeni aletler ile, tek kollu robotu üretmek en azından teorik olarak mümkündür.

Küçük Nodüllerin Yerinin Saptanması

Günümüzde, akciğerdeki küçük ve solid kısmı az olan nodüllerin tam olarak rezeke edilmesi, BT eşliğinde takılan kancalı teller, metilen mavisi boyaması ile işaretlenmesi ardından mümkün olmaktadır. Aslında, birden fazla port ile yapılan VYTC'de cerrah, nodülü hedef dokuya dokunarak tanımlayabilir. Buna karşın tek port ile yapılan işlemlerde, dar bir port yerinden parmağın aletler ile birlikte girmesi zor olduğundan, bu konu sorun olmakta ve çok port ile olandan daha zor hale gelmektedir.

Bu problemi çözmek için farklı yöntemler önerilmiştir. Rocco ve meslektaşları, tek portlu VYTC'de, kullanım portundan sokulan açılanabilir bir ultrason ile nodülü belirleyebildiklerini bildirmiştir (*Şekil 17*). Bu laparoskopik işemlerde kullanılan 10 mm'lik bir probdur (B-K Tıbbi Malzemeleri Herlev, Danimarka) ve tek porttan uygulanabilir. Lezyon işaretlendikten sonra elektrokoter ile bulunan yer işaretlenmekte, daha sonra burası wedge rezeksiyon ile çıkarılmaktadır. Dahası, tanımlama işlemi ileri olarak çok yöntem kullanılan görüntü-rehberliği yapan ameliyathanede (AMIGO;

© AME Publishing Company. Tüm hakları saklıdır.

Şekil 18), Profesör Raphael Bueno'nun grubunun Boston'da bulunan Harvard Üniversitesi'nin bir hastanesi olan Brigham and Women'sda 2013 yılında kullanılmıştır (20). Bir tarafta, ameliyattan hemen önce ameliyathane içinde aynı odada kancalı-tel işaretlemesi yapılabilmekte, diğer taraftan perkutan koroner girişimlerde kullanılan aynı prensipler ile çalışan 'gerçek zamanlı' masa üstü tarayıcısı ile kancalı tel takmadan da işaretleme yapılabilmektedir.

Bizim görüşümüze göre, hızlı gelişen verimlilik, bilim ve teknoloji ile yakın gelecekte tüm sorunlar çözülecektir. Günümüzde en önemli konu ise, klinik problemlerin tanımlanması ve farklı yaklaşımlar geliştirilmesidir.

Şekil 17 (A)Tek bir pottan yapılan video-yardımlı torakoskopik cerrahide kullanılan ultrason cihazı; (B,C) Özellikle açılanan uç, akciğerdeki nodülün taranmasında çok büyük kolaylık sağlamaktadır.

Sonuçlar

Giderek daha fazla makale tek port ile yapılan VYTC'nin yapılabilirliğini ve güvenliğini onaylamaktadır. Buna karşın, tek port yaklaşımının kısa ve uzun vadede daha üstün olduğunu gösteren hiçbir çalışma bulunmamaktadır. Artan deneyim ve bizimki de dahil yapılan bir çok çalışma ile, tek port ile yapılan VYTC'nin avantajlarının gösterilmesi an meselesidir. Şüphesiz, cihazların ve kavramların değişimi ile, gelecek heyecan verici ve ilginç olacaktır.

Teşekkür

Açıklama: Yazarlar herhangi bir çıkar çatışması beyan etmemektedir.

Şekil 18 (A) Gelişmiş çok yöntemin kullanıldığı ve görüntü-rehberliği eşliğinde yapılan video-yardımlı göğüs cerrahisi; (B) Odanın yanında bulan yönetim odası; (C) söz konusu olguda tek port ile yapılan video-yardımlı torakoskopik lobektomi.

© AME Publishing Company. Tüm hakları saklıdır.

Kaynaklar

1. Rocco G, Martin-Ucar A, Passera E. Uniportal VATS wedge pulmonary resections. Ann Thorac Surg 2004;77:726-8.
2. Jutley RS, Khalil MW, Rocco G. Uniportal vs standard three-port VATS technique for spontaneous pneumothorax: comparison of post-operative pain and residual paraesthesia. Eur J Cardiothorac Surg 2005;28:43-6.
3. Rocco G, Brunelli A, Jutley R, et al. Uniportal VATS for mediastinal nodal diagnosis and staging. Interact Cardiovasc Thorac Surg 2006;5:430-2.
4. Athanassiadi K, Kakaris S, Theakos N, et al. Muscle-sparing versus posterolateral thoracotomy: a prospective study. Eur J Cardiothorac Surg 2007;31:496-9; discussion 499-500.
5. Elshiekh MA, Lo TT, Shipolini AR, et al. Does muscle-sparing thoracotomy as opposed to posterolateral thoracotomy result in better recovery? Interact Cardiovasc Thorac Surg 2013;16:60-7.
6. McKenna RJ Jr, Houck W, Fuller CB. Video-assisted thoracic surgery lobectomy: experience with 1,100 cases. Ann Thorac Surg 2006;81:421-5; discussion 425-6.
7. Zhu Q, Xiao H, Xu E, et al. Right middle lobectomy: the first case of c-VATS lobectomy we performed in October, 2005. Asvide 2015;2:109. Available online: http://www.asvide.com/articles/551
8. Zhu Q, Xiao H, Xu E, et al. Uniportal VATS right upper lobectomy. Asvide 2015;2:110. Available online: http://www.asvide.com/articles/552
9. Gonzalez-Rivas D, Paradela M, Fieira E, et al. Single-incision video-assisted thoracoscopic lobectomy: initial results. J Thorac Cardiovasc Surg 2012;143:745-7.
10. Gonzalez-Rivas D, Paradela M, Fernandez R, et al. Uniportal video-assisted thoracoscopic lobectomy: two years of experience. Ann Thorac Surg 2013;95:426-32.
11. Gonzalez-Rivas D, Fieira E, Delgado M, et al. Uniportal video-assisted thoracoscopic lobectomy. J Thorac Dis 2013;5 Suppl 3:S234-45.
12. Zhu Q, Xiao H, Xu E, et al. Transform single port to multiport VATS to manage bleeding. Asvide 2015;2:111. Available online: http://www.asvide.com/articles/553
13. Cadeddu J, Fernandez R, Desai M, et al. Novel magnetically guided intra-abdominal camera to facilitate laparoendoscopic single-site surgery: initial human experience. Surg Endosc 2009;23:1894-9.
14. Park BJ, Flores RM, Rusch VW. Robotic assistance for video-assisted thoracic surgical lobectomy: technique and initial results. J Thorac Cardiovasc Surg 2006;131:54-9.
15. Park BJ. Robotic lobectomy for non-small cell lung cancer (NSCLC): Multi-center registry study of long-term oncologic results. Ann Cardiothorac Surg 2012;1:24-6.
16. Park BJ. Robotic lobectomy for non-small cell lung cancer: long-term oncologic results. Thorac Surg Clin 2014;24:157-62, vi.
17. Ding J, Goldman RE, Xu K, et al. Design and Coordination Kinematics of an Insertable Robotic Effectors Platform for Single-Port Access Surgery. IEEE ASME Trans Mechatron 2013:1612-1624.
18. Paul S, Jalbert J, Isaacs AJ, et al. Comparative effectiveness of robotic-assisted vs thoracoscopic lobectomy. Chest 2014;146:1505-12.
19. Rocco G, Cicalese M, La Manna C, et al. Ultrasonographic identification of peripheral pulmonary nodules through uniportal video-assisted thoracic surgery. Ann Thorac Surg 2011;92:1099-101.
20. Ng CS, Rocco G, Wong RH, et al. Uniportal and single-incision video-assisted thoracic surgery: the state of the art. Interact Cardiovasc Thorac Surg 2014;19:661-6.

(Çeviri: Akif Turna)

Bu makalenin orijinali: Zhu Q, Xiao H, Xu E, Liao M, Tang Y, Xuan Y, Su K, He Z, Peng X, Zhang Z, Liu Y, Qiao G. From open to single port video assisted thoracoscopic lobectomy: a stepwise and return progression of the experience from Department of Thoracic Surgery, General Hospital of Guangzhou Military Command of P.L.A. J Thorac Dis 2015. doi: 10.3978/j.issn.2072-1439.2015.06.12

© AME Publishing Company. Tüm hakları saklıdır.

Tek Porttan Video Yardımlı Torakoskopik Cerrahi: Açık Cerrahiden Doğrudan Tek Porttan Girişime Geçiş

Marco Anile[1], Daniele Diso[1], Sara Mantovani[1], Miriam Patella[1], Emanule Russo[1], Carolina Carillo[1], Ylenia Pecoraro[1], Ilaria Onorati[1], Tiziano De Giacomo[1], Erino A. Rendina[1,2], Federico Venuta[1,2]

[1]Roma Sapienza Üniversitesi, Göğüs Cerrahisi Departmanı, Roma, İtalya; [2]Roma Sapienza Üniversitesi, Eleonora Lorillard Spencer Cenci Vakfı, Roma, İtalya

İletişim: Federico Venuta, MD. Roma Sapienza Üniversitesi, Eleonora Lorillard Spencer Cenci Vakfı, Umberto I Polikliniği, Göğüs Cerrahisi Kürsüsü, Vle del Policlinico 155, 00161 Roma, İtalya. E-posta: federico.venuta@uniroma1.it.

Özet: Tek porttan video yardımlı torakoskopi (VYT) göğüs cerrahisi alanında kendine özel bir yer edinmeye başlamıştır. Son günlerde büyük ve kompleks akciğer rezeksiyonları bile bu girişim yardımı ile yapılmaya başlanmıştır. Biz bu yazıda açık cerrahiden direk olarak tek porttan girişime geçerek uyguladığımız VYT lobektomide erken dönem tecrübelerimizi derlemeyi uygun gördük. Yaklaşık 5 cm'lik kesi kullanarak başladığımız 26 lobektominin 22 tanesini tek porttan video-yardımlı torakoskopik cerrahi (VYTC) yöntemi ile tamamladık: Sekiz sol alt lobektomi, altı sağ üst lobektomi, beş sol üst lobektomi ve üç sağ alt lobektomi. Patolojik olarak hastaların 4 tanesi hariç hepsi evre 1 hastalardı; bu dört hastadan üç hasta T2N1M0 iken bir hastada 7 numaralı istasyonda mikrometastaz saptanmıştı.(T1N2M0-Evre 3A) ve bu hastalara adjuvan kemoterapi uygulandı. Perioperatif mortalite izlenmedi. Bir hastada postoperatif 1. günde miyokard enfarktüsü gelişmesi üzerine dört koroner stent yerleştirilmesi gerekirken, bir hastada drenin çekilmesi sonrasında effüzyon gelişmesi nedeniyle torasentez uygulanması gerekti. Ortalama dren çekilme süresi 3 gün ve hastanede kalış süresi 4.2 ± 1.1 gün olarak saptandı. Ağrı görsel analog skala ile (VAS) ile hesaplandı ve postoperatif 1.gün, taburculuk ve 1 ay sonraki skorlar sırası ile 4.9,2.6 ve 0.5 olarak saptandı.

Anahtar kelimeler: Uniportal torakoskopi; tek port torakoskopi; lobektomi; akciğer rezeksiyonu; video yardımlı torakoskopik cerrahi (VYTC); akciğer kanseri.

Makaleyi görüntülemek için: http://dx.doi.org/10.3978/j.issn.2072-1439.2014.08.28

Son 30 yılda video yardımlı torakoskopik cerrahi (VYTC) toraks içi patolojiler için uyguladığımız cerrahi yaklaşımı neredeyse tamamen değiştirmiştir. Gün geçtikçe bu prosedür teknik olarak daha zor işlemlerin yapılması için kullanılmaya başlamıştır: Sempatektomiden, teknik olarak açık cerrahi ile hemen hemen aynı şekilde uygulanabilen bronşial sleve lobektomileri de kapsayacak şekilde majör akciğer rezeksiyonlarına kadar. Bu minimal invaziv girişim yardımı ile daha kompleks cerrahi girişimler uygulanabilmesine eşlik eder şekilde, uygulanan kesi (port) sayılarında azalma yoluna gidilmiş ve sırasıyla üç porttan iki porta ve sonrasında tek porta geçilmiştir. Şu anda akciğer rezeksiyonları entübe edilmeyen uyanık hastalarda ve ayaktan tedavi koşullarında bile tek porttan video yardımlı girişim ile başarı ile uygulanabilmektedir. Bununla birlikte, kısa bir süre önce majör akciğer rezeksiyonu uygulanan büyük hasta serisi (lobektomi ve pnömonektomi) cesaret verici sonuçları ile yayınlandı. Bu girişim teknik olarak zorlayıcı olmasına rağmen minimal invaziv girişime bakış açımızı tamamen değiştirmiştir. Doğruluk, etkinlik ve güvenlik açısından, tek porttan yaklaşım, standart multiport VYTC ile karşılaştırılabilir ancak yaklaşımın geometrik konfigürasyonu tamamen farklıdır. Tek bir port kullanılması, sagital bir düzlem boyunca VYTC aletlerinin translasyonel yaklaşımını desteklemektedir; aletlerin o düzlemde iki paralel çizgi doğrultusunda hareket etmesini ve hedef lezyona kranio-kaudal bir perspektiften yaklaşmasını sağlar. Bu, operatif destek noktasının, açık cerrahiye benzer bir şekilde, göğüs içine getirilmesini sağlar. Bu geometrik ve ergonomik avantajlara 4-5 cm'lik tek bir kesi nedeni ile cerrahi travmanın belirgin azalması ve bunun sonucunda postoperatif ağrının azalması eşlik eder.

Biz bu yazıda açık cerrahiden direk olarak tek port girişime geçerek uyguladığımız VYT lobektomide erken dönem tecrübelerimizi derlemeyi uygun gördük.

Hastalar ve Metodlar

Aralık 2012 - Şubat 2014 arasında akciğer kanserli hastalarda,

© AME Publishing Company. Tüm hakları saklıdır.

kaburga ayırma uygulanmadan (Alexis retraktör kullanılan ilk iki hasta hariç) yaklaşık 5 cm'lik tek bir kesi ile 26 VYT lobektomi yapıldı. Yalnızca klinik evre I veya II akciğer kanseri olan hastalar bu minimal invaziv yaklaşım için uygun görüldü.

İnsizyon, anteriordan, 5. interkostal aralık seviyesinde yapıldı. Açık ameliyatta olduğu gibi erişilebilir lenf nodu istasyonlarının hepsi çıkarılarak tam mediastinal lenfadenektomi uygulandı. Ameliyat öncesinde , rutin kan tetkikleri, kardiyak değerlendirme, akciğer fonksiyon testleri, arteryal kan gazı analizi, göğüs röntgeni ve total vücut bilgisayarlı tomografisi (BT) uygulandı. VYTC planlanan hastalarda, komplet fissür olması bir kontrendikasyon olarak kabul edilmese de, radyolojik olarak fissür planı BT ile dikkatlice değerlendirildi. On altı hasta kadın (%61.5), on tanesi erkek (%38.5); ortalama yaş 63.4 ± 12 yıl (39-76 yıl) idi. 15 hasta (%58) aktif veya eski sigara içicisiydi ve altı hastada (%23) cerrahi ve adjuvan kemoterapi ile tedavi edilmiş kanser öyküsü (göğüs ve bağırsak) mevcuttu. Sekiz hastada (%30) yüksek kardiyovasküler risk (önceki miyokard enfarktüsü, aritmi, yüksek tansiyon) mevcuttu. Olguların çoğunda (22/26, %85) BT kılavuzluğunda ince iğne biyopsi veya fiberoptik bronkoskopi ile preoperatif akciğer kanseri tanısı konuldu; diğer dört hastada (%15) lobektomi yapılmadan önce tanıyı doğrulamak için intraoperatif frozen kesitler alındı. Operasyonda 10 mm'lik, 30° yüksek çözünürlüklü bir teleskop kullanıldı. Tüm hastalarda mediastinal lenf nodu diseksiyonu lobektomiden sonra yapıldı. Prosedürün sonunda insizyon çevresine naropin ve lidokain infiltre edildi ve postoperatif analjezi, morfin pompası ile uygulandı. Ameliyat sonrası ağrı, postoperatif birinci ve üçüncü günlerde, taburculukta ve bir ay sonra görsel analog skala (VAS) kullanılarak değerlendirildi.

Sonuçlar

Perioperatif mortalite gözlenmedi. Dört hastada (%15.3) tek port yaklaşım ile ameliyatı tamamlayamadık: İki olguda torakotomi yapılmasına ihtiyaç duyuldu. Bir hastada sağ üst lobektomi sırasında Boyden arterinden kanama olması nedeniyle ve bir başka hastada anestezi indüksiyonu sırasında santral ven kateterinin yanlış yerleştirilmesine bağlı subklaviyan arter hasarı sonucu masif bir hemotoraksa müdahale edebilmek amacı ile torakotomi uygulandı. Sağ alt lobektomi uygulanan başka bir hastada yaygın plevral yapışıklıklar nedeni ile 2. porta ihtiyaç duyuldu.

Sekiz sol alt lobektomi, altı sağ üst lobektomi, beş sol üst lobektomi ve üç sağ alt lobektomi başarı ile tamamlandı. Adenokarsinom en sık görülen histolojik tipti (%67). Patolojik olarak hastaların 4 tanesi hariç hepsi evre 1 hastalardı; bu dört hastadan üç hasta T2N1M0 iken bir hastada 7 numaralı istasyonda mikrometastaz saptanmıştı.(T1N2M0-Evre 3A) ve bu hastalara adjuvan kemoterapi uygulandı. Operasyon süresi 160.7 ± 39 dakika (110.220 dakika) idi. Bir hastada postoperatif 1. günde miyokard enfarktüsü gelişmesi üzerine dört koroner stent yerleştirilmesi gerekirken, bir hastada drenin çekilmesi sonrasında effüzyon gelişmesi nedeniyle torasentez uygulanması gerekti. Ortalama dren çekilme süresi 3 gün ve hastanede kalış süresi 4.2±1.1 gün olarak saptandı. Ağrı görsel analog skala ile (VAS) ile hesaplandı ve postoperatif 1.gün, taburculuk ve 1 ay sonraki skorlar sırası ile 4.9, 2.6 ve 0.5 olarak saptandı.

Tartışma

Video yardımlı torakoskopik (VYT) lobektominin ilk kez 1993 yılında yayınlanmasından beri, minimal invaziv cerrahide birçok ilerleme kaydedildi. Enstrümantasyon ve teknoloji tamamen değişti. Şu anda torakoskopi için özel olarak tasarlanmış özel cerrahi aletlerimiz var. Port sayısı giderek azaltıldı ve Rocco'nun tek porttan VYTC tecrübesini yayınlaması sonrasında, tek porttan VYT lobektomiye olan ilgi arttı. Bu yaklaşımın kesinlikle bazı avantajları vardır: Özellikle, yalnızca bir interkostal aralık kullanılarak uygulandığından, bazı yazarlar, minör prosedürler uygulandığında ameliyat sonrası ağrıda bir azalma olduğunu bildirmişlerdir ki bu, iyileşmeyi ve işe dönmeyi hızlandırabilir. Bununla birlikte, lobektomi uygulanan hasta popülasyonu için henüz böyle bir veri mevcut değildir. Öte yandan, komplet fissürlü hastalarda bile tek port yaklaşımla lobektomi yapmanın münkün ve uygulanmasının güvenli olduğu açıkça gösterilmiştir. Aynı zamanda tek port kullanılarak yapılan tam mediastinal lenf nodu diseksiyonu, açık cerrahi veya birden fazla port kullanılarak yapılan VYTC ile aynı şekilde uygulanabilir.

Bununla birlikte, pulmoner lobektomi yapılan hastalarda uzun dönem sağkalım verileri hala mevcut değildir. Ayrıca, pnömonektomi ve bronşiyal sleeve rezeksiyonlar gibi daha karmaşık işlemler bildirilmiştir ve teknik olarak bunlar da tek port yaklaşım ile uygulanabilir.

Teknik açıdan, torakoskopik lineer staplerlerin kullanılması damarları ayırmaya ve kesmeye yardımcı olur, ancak bazı durumlarda diğer çözümlerin de benimsenmesi gerekir. Özellikle, lineer stapler kullanımındaki teknik zorluklar nedeni ile üst pulmoner venin kesilmesi için lineer stapler yerine TA damar stapleri kullanımını daha faydalı bulduk. Ayrıca kendiliğinden kilitlenen klipler ve enerji aygıtlarının kullanılması prosedürün hızlanmasına yardımcı olur.

Tek port yaklaşım, geometrik açıdan da kapsamlı olarak incelenmiş ve standart üç port VYTC ile karşılaştırıldığında çarpıcı farklılıklar bulunmuştur. Aslında, ikinci yaklaşımın geometrik konfigürasyonu, teleskopun optik kaynağına engel oluşturur: Şu anda sahip olduğumuz düz 2 boyutlu görüş üzerinde olumsuz bir kıvrılma açısına sahip bir düzlem yaratır. Öte yandan, tek port yaklaşım, sagital bir düzlem boyunca aletlerin translasyonel

© AME Publishing Company. Tüm hakları saklıdır.

yaklaşımını mümkün kılar. Sonuç olarak, bu, VYTC aletlerinin, bu düzlemde iki paralel çizgi çizmesini sağlar ve izdüşümsel bir plan sağlayarak hedefe (rezeke edilen lezyon) kaudo-kranial açıdan yaklaşılabilmesini mümkün kılar. Bu, cerrahın operatif destek noktasını göğüs içine getirmesini sağlar ve böylece lezyona açık cerrahidekine benzer şekilde ulaşabilir.

İlk deneyimlerimiz bu yaklaşımın uygulanabilirlik ve güvenliğini doğrulamaktadır. Başka bir girişime dönüştürülen vakaların hepsi ilk 10 işlem içerisindeydi ve o zamandan beri açık cerrahiye başka hiçbir dönüşüm gerçekleşmedi. Cerrah ve ekibi, açık cerrahiden tek porttan girişime doğrudan geçmeyi tercih ederse öğrenme eğrisi birden fazla port kullanarak başlayan ve port sayısını azaltarak tek port yaklaşıma geçen gruba göre tabii ki daha uzun sürecektir. Bununla birlikte, tek port yaklaşım daha önce minör prosedürler ve küçük rezeksiyonlar (sempatektomi, pnömotoraks cerrahisi, wedge rezeksiyonlar) için düşünülmüş ve kullanılmışsa öğrenme eğrisi kesinlikle kısaltılmış olacaktır. Eğitim sürecini hızlandırmak için deneyim sahibi merkezlerde eğitim görmek büyük önem arz etmektedir.

Teşekkür

Açıklama: Yazarlar herhangi bir çıkar çatışması beyan etmemektedir.

Kaynaklar

1. Gonzalez-Rivas D, Delgado M, Fieira E, et al. Left lower sleeve lobectomy by uniportal video-assisted thoracoscopic approach. Interact Cardiovasc Thorac Surg 2014;18:237-9.
2. Ibrahim M, Maurizi G, Venuta F, et al. Reconstruction of the bronchus and pulmonary artery. Thorac Surg Clin 2013;23:337-47.
3. Rocco G, Martin-Ucar A, Passera E. Uniportal VATS wedge pulmonary resections. Ann Thorac Surg 2004;77:726-8.
4. Rocco G, Romano V, Accardo R, et al. Awake single-access (uniportal) video-assisted thoracoscopic surgery for peripheral pulmonary nodules in a complete ambulatory setting. Ann Thorac Surg 2010;89:1625-7.
5. Gonzalez-Rivas D, de la Torre M, Fernandez R, et al. Single-port video-assisted thoracoscopic left upper lobectomy. Interact Cardiovasc Thorac Surg 2011;13:539-41.
6. Gonzalez-Rivas D, Paradela M, Fernandez R, et al. Uniportal video-assisted thoracoscopic lobectomy: two years of experience. Ann Thorac Surg 2013;95:426-32.
7. Bertolaccini L, Rocco G, Viti A, et al. Geometrical characteristics of uniportal VATS. J Thorac Dis 2013;5:S214-6.
8. Roviaro G, Varoli F, Rebuffat C, et al. Major pulmonary resections: pneumonectomies and lobectomies. Ann Thorac Surg 1993;56:779-83.
9. Kirby TJ, Mack MJ, Landreneau RJ, et al. Initial experience with video-assisted thoracoscopic lobectomy. Ann Thorac Surg 1993;56:1248-52; discussion 1252-3.
10. Salati M, Brunelli A, Rocco G. Uniportal video-assisted thoracic surgery for diagnosis and treatment of intrathoracic conditions. Thorac Surg Clin 2008;18:305-10.
11. Gonzalez D, Delgado M, Paradela M, et al. Uni-incisional video-assisted thoracoscopic left lower lobectomy in a patient with an incomplete fissure. Innovations (Phila) 2011;6:45-7.
12. Gonzalez-Rivas D, Delgado M, Fieira E, et al. Uniportal video-assisted thoracoscopic pneumonectomy. J Thorac Dis 2013;5:S246-52.
13. Anile M, Diso D, De Giacomo T, et al. Uniportal thoracoscopic lobectomy. Ann Thorac Surg 2013;96:745.
14. Lucchi M, Duranti L, Melfi F, et al. Polymer self-locking clips for vascular control during minimally invasive pulmonary lobectomies. J Thorac Cardiovasc Surg 2010;139:1345-6.

(Çeviri: Ezel ERŞEN)

Bu makalenin orijinali: Anile M, Diso D, Mantovani S, Patella M, Russo E, Carillo C, Pecoraro Y, Onorati I, De Giacomo T, Rendina EA, Venuta F. Uniportal video assisted thoracoscopic lobectomy: going directly from open surgery to a single port approach. J Thorac Dis 2014;6(S6):S641-S643. doi: 10.3978/j.issn.2072-1439.2014.08.28

© AME Publishing Company. Tüm hakları saklıdır.

Açık Cerrahiden Tek Porttan Yapılan VYGC'ye Geçiş: Asturias Deneyimi

Javier Aragón, Itzell Pérez Méndez

Astruias Üniversitesi Merkez Hastanesi, Göğüs Cerrahisi Departmanı, Oviedo, İspanya

İletişim: Javier Aragón. Calle/Luis Fernandez Castañón 2, 2ºB; Posta kodu: 33013, Oviedo, İspanya. E-posta: javieraragon241064@gmail.com.

Amaç: Birçok göğüs cerrahisi bölümünde uniportal video yardımlı göğüs cerrahisi (VYGC) rezeksiyonlarına,giderek daha çok ilgi duyulmakta ve bu rezeksiyonlar giderek daha çok sayıda yapılmaktadır. Bu çalışma, posterolateral torakotomiden anatomik uniportal VYGC rezeksiyonlarına geçiş deneyimimizi özetlemektedir.

Hastalar ve yöntemler: Bölümümüzde tek bir cerrah tarafından major akciğer rezeksiyonları dışında tüm nedenler için yapılmaya çalışılan uniportal akciğer rezeksiyonlarını gözden geçirmek için toplam 82 hasta dosyasını irdeledik. Hastaların temel verileri, sigara içme durumları, kronik obstrüktif akciğer hastalığı olup olmadığı, kalp-akciğer komorbiditesi, akciğer lezyonunun genel özellikleri ameliyat öncesi 1.saniyedeki zorlu ekspiratuar hacim, ameliyat sırasındaki bulgular, ameliyat zamanı, ameliyat sonrası drenin kalma süresi, VYGC'nin başarı ile tamamlanıp tamamlanmadığı (başka bir yaklaşıma dönülüp dönülmediği), ameliyat sırasında ya da sonrasında gerçekleşen komplikasyonlar ve 30 günlük ölüm oranı kaydedildi. Hastalar, işlemin yapıldığı zamana göre olarak iki gruba ayrıldı: (A: ilk yılda ameliyat edilenler B: ameliyatı ilk yıldan sonra yapılanlar). Bulgularımızı, ameliyatı çok port ile yapılan VYGC ya da anterior torakotomi ile başlayıp tek port ile yapılan cerrahiye geçiş yapan en deneyimli merkezlerin verileri ile karşılaştırdık.

Bulgular: Ocak 2012 ila Ocak 2014 arasında 82 anatomik rezeksiyon uniportal VYGC ile yapılmaya çalışıldı. Bu 82 rezeksiyon çabasından 74'ü (%80.2) başarı ile tamamlandı. Drenin ortanca kalma süresi 3, ortanca hastanede kalış süresi ise 4 gün idi. Ameliyat sırasında en sık gerçekleşen komplikasyon 10 hastada (%12.1) kanama idi ve bunlardan 8'i deneyimizin ilk yılında (A Grubu) görüldü.Sekiz hastada (%9.75), farklı nedenler ile insizyon torakotomiye genişletildi, bu geçişin 6'sı A Grubundaki hastalarda oldu. En sık olan minör komplikasyon ise 12 hastada (%14.6) tekrar göğüs tüpü takılması idi. Mortalite biri 8., diğeri 15.gün olmak üzere iki ciddi komorbiditeleri olan hastada gerçekleşti.

Sonuçlar: Anatomik rezeksiyonlar için yapılan uniportal VYGC, direkt olarak açık cerrahiden bu yaklaşıma geçiş yapan merkezlerde dahi VYGC programının genel olarak uygulanması şartı ile yapılabilir ve güvenli bir tekniktir. Bu tekniğe geçiş için, özellikle bu tekniği öğretmeyi amaçlayan, ve deneyimli kişiler tarafından yapılan kurslar gereklidir. Geçiş için gerekli olgu sayısı, açık cerrahiden çok port ile yapılan VYGC'ye geçiş için gereken sayı ile benzerlik gösterir.

Anahtar kelimeler: Video-yardımlı göğüs cerrahisi (VYGC); i minimal invazif akciğer rezeksiyonu; akciğer rezeksiyonu; küçük hücreli dışı akciğer kanseri (KHDAK)

Makaleyi görüntülemek için: http://dx.doi.org/10.3978/j.issn.2072-1439.2014.08.53

Giriş

Tek porttan yapılan akciğer rezeskiyonları günümüzde oldukça popülerdir ve birçok göğüs cerrahisi merkezinde giderek daha çok sayıda yapılmaktadır. Muhtemelen, küçük hücreli dışı akciğer kanserli hastalar için en az invazif cerrahi tedavisidir.

Daha önce iki port tekniği ya da anterior torakotomi ile akciğer rezeksiyonları uygulayan cerrahlar tarafından yapıldığında güvenli olduğu gösterilmiştir (1,2), ancak doğrudan posterolateral torakotomiden tek port ile yapılan cerrahiye geçişin çok portlu teknikten geçişte olduğu gibi mümkün olup olmadığı gösterilmemiştir.

Tek porttan yapılan video-yardımlı göğüs cerrahisi ameliyatlarına, Asturias Üniversitesi Merkezi Hastanesi'nde 2012'nin Ocak ayında başladık. Bu makale, tek porttan yapılan anatomik VYGC ameliyatlarının, açık cerrahiden doğrudan tek port ile yapılan cerrahiye geçiş şeklinde mümkün olup olamayacağını irdelemektedir. Bu çalışma, ilk deneyimlerimiz olarak açık cerrahiden tek port ile yapılan video yardımlı cerrahiye geçişimizi,

© AME Publishing Company. Tüm hakları saklıdır.

çok porttan tek portlu cerrahiye geçişi irdeleyen yazarların (3) referans niteliğindeki verileri ile karşılaştırarak, bu geçişin mümkün ve güvenli olup olmadığını araştırmaktadır.

Hastalar ve Yöntemler

Ocak 2012 ila Ocak 2014 arasında uniportal VYGC ile Asturias Üniversitesi Merkez Hastanesi'nde tek bir cerrah tarafından anatomik akciğer rezeksiyonu yapılmaya çalışılmış hastaların dosyaları retrospektif olarak irdelendi (4). Bu çalışmanın yapılması, merkezimizin etik kurulu tarafından onaylandı ve tüm hastalar, çalışmada yer almak için onay verdi.

Değişkenler

Hastaların demografik verilerini, sigara içme ya da içmeme durumlarını, var olan kardiyopulmoner komorbiditelerini, akciğerdeki lezyonların genel özelliklerini, ameliyat öncesi 1.sn'deki zorlu eksipiatuar hacimlerini, ameliyat sırasındaki bulguları, ameliyat zamanını, hastanede kalış süresini, ameliyatın başarılı olarak tamamlanıp tamamlanmadığını, torakotomiye dönülüp dönülmediğini, ameliyat sırasında ve sonrasında yaşanan komplikasyonları ve 30 günlük ölüm oranını kaydettik.

Tümörlü olgularda ameliyat öncesi kaydedilen değişkenler şunlar idi: Kan testi, bronkoskopi, akciğerin bilgisayarlı tomografisi (BT), spirometri ile kaydedilen akciğer fonksiyon testleri ve yüksek riskli olgularda istenen ek parametreler. Eğer BT'de N2 hastalıktan şüpheleniliyor ise PET-BT istendi. İki hasta grubu arasında irdeleme yaptık: A- Deneyimimizin ilk yılında (Ocak 2012-Aralık 2012) ameliyat edilen hastalar, B- Deneyimimizin ikinci yarısında (Ocak 2013-Ocak 2014) ameliyat edilen olgular.

Referans veri olarak, uniportal VYGC ile yapılan major rezeksiyonların bildirildiği literatürdeki en büyük seri ile karşılaştırma yaptık (3).

Seçim Kriterleri

Tek porttan yapılan VYGC için seçim kriterleri, göğüs duvarını invaze eden ve kostaları açmadan çıkarılamayacak lezyonlar dışında, açık cerrahi yapılacak hastalarda kullanılan kriterler ile aynı idi.

Cerrahi Teknik

Hastalar, posterolateral torakotomide olduğu gibi yan yatırıldı. Akciğerin blokajı, çift lümenli entübasyon tüpü yerleştirildikten sonra çalışılacak akciğerin ventile edilmemesi ve bu bronşa yönelen kanalın sürekli olarak aspire edilmesi ile sağlandı. Beşinci interkostal aralıktan yaklaşık 4-cm lik bir kesi yapıldı. Kaburgalar, hiçbir olguda ayrılması için çekilmedi. Bazı hastalarda yara koruyucu kullanıldı. On milimetre çapında 30 derecelik kamera kullanıldı. VYGC aletlerine ek olarak Scanlan marka bazı özel (9009-738SC, 9009-828, 9009- 240, 9909-225, 9909-227, 9909-920, 9909-203) aletler kullanıldı.

Tek porttan yapılan VYGC işlemleri için önerildiği gibi, hiler damarlar ve bronş, stapler (Echelon-Flex) ve damar klipleri kullanılarak diseke edildi ve kesildi. Eğer tam olmayan fissür ile karşılaşıldı ise fissürsüz teknik kullanıldı. Pulmoner ligaman hiçbir hastada kesilmedi.Rezeke edilen lob özel bir torba kullanılarak dışarı çıkartıldı. Mediastinal lenf nodları tam olarak diseke edildi. Tüm hastalarda interkostal aralığa bupivakain injekte edildi. Ameliyatın bitmesinin ardından, bir adet 24F dren, insizyonun üstünden yerleştirildi.

İstatistiksel İrdeleme

Tüm veriler, ortalama, ortanca, belli çeyrek değerler arasındaki sayılar (IQR), %95'lik güvenilirlik aralığı (GA) olarak belirtildi ve p değerleri hesaplandı. İsmi ve sırası ile kategorik veri belirtildi ve gruplar arası karşılaştırma Fisher ki-kare testi ile yapıldı. Olasılık değeri 0.05'in altında olan p değerleri istatistiksel olarak anlamlı olarak kabul edildi. İstatistiksel irdeleme için SPSS 20.0 (IBM) kullanıldı.

Bulgular

Ocak 2012 ila Ocak 2014 arasında, merkezimizdeki tek bir cerrah tarafından toplamda 82 tek porttan akciğer rezeksiyonu yapılmaya çalışıldı. Deneyimimizin ilk yarısında (Ocak 2012-Aralık 2012) 40 rezeksiyon yapılmaya çalışıldı, bunların 36'sı (%90), tek porttan VYGC ile tamamlandı. Deneyimin ikinci yarısında (Ocak 2013-Ocak 2014) yapılmaya çalışılan 42 rezeksiyondan 40'ı tamamlandı. Dolayısı ile yapılmaya çalışılan 82 rezeksiyondan 74'ü (%90.2) tam olarak yapılabildi. Bunlar; 21 hastada sol üst lobektomi, 18 olguda sol alt lobektomi, 18 hastada sağ üst lobektomi, 2 hastada orta lobektomi ve 12 olguda sağ alt lobektomi, bir olguda lingulektomi ve 1 hastada ise pnömonektomidir.

Her iki grupta, hastaların genel özellikleri benzer idi: Ortalama yaş A grubunda 62 ± 14, B grubunda ise 62 ± 12 idi. Ortalama FEV1 A grubunda 87 ± 19 ve B grubunda 85 ± 19 idi.

Seksen iki hastadan 76'sında (%92.6) küçük hücreli dışı akciğer kanseri tanısı nedeni ile rezeksiyon kararı verildi.

Hastaların üçte biri, video-yardımlı torakoskopik lobektomi programının başlangıcı için fazla zor kabul edildi. Nedenler: Yirmi beş olguda (%30.4) plevral yapışıklıklar, 26 hastada (% 31,7)

© AME Publishing Company. Tüm hakları saklıdır.

silikoantrakotik yapışık lenf nodları, 26 hastada (%31.7) tam olmayan ya da birleşik fissürler, 19 hastada (%19.5) pnömokonyoz, 10 olguda (%12.1) ≥5 cm tümör ve 4 hastada (%4.8) ameliyat öncesi FEV1'in %50'nin altında olması.

Bu öğrenme eğrisi sırasındaki ortalama ameliyat süresi A grubunda 'da 211 dk, B grubunda 150 dk idi (*Tablo 1*).

Ortanca dren tüpü kalma süresi ve hastanede kalma süresi deneyimin ilk yılı için sırası ile 3 ve 4 gün iken, ikinci yılında bu değerler 2 ve 3 gün olarak gerçekleşti. Çok değişkenli irdelemede, pnömokonyoz varlığı ve eğitim süresi yüksek ameliyat süresi ve ameliyat sonrası kalış süresini bağımsız olarak belirleyen öğeler olarak bulundu.

İrdelenen dren kalma süresi ve yatış süresine birden fazla değişkenin etkisi *Tablo 2*'de gösterilmektedir.

Ameliyat sırasında en sık karşılaşılan komplikasyon 10 hastada (%12.1) kanama idi (*Tablo 3*), ancak B grubunda sadece 2 hastada kanama oldu.

Torakotomiye dönme, A grubunda 6 hastada, B grubunda ise 2 hastada gerçekleşti. Toplam 82 hastadan 23'ünde (%28) bazı küçük komplikasyonlar gelişti. Bunların içinde A grubunda 10 hastada, B grubunda ise 2 hastada gerekli olan plevral efüzyon nedeni ile tekrar dren yerleştirme bulunmaktadır (*Tablo 4*).

Üç hastada (%3.65) major komplikasyonların hepsi de B

Tablo 1 Öğrenme Eğrisi Sırasındaki Cerrahi Süresi

A Grubu (Dk)	B Grubu (Dk)	Referans Veri (1) (Dk)	Reference data (1) (min)
En yüksek	366	300	360
En düşük	60	60	60
Ortalama	211	150	154

Tablo 2 Değişkenlerin zamana olan belirleyici etkisi

Rezeksiyonların Özellikleri	Ameliyat Zamanı; Ortalama (aralık)	Drenaj Süresi;Ortalama(aralık)	Hastanede kalış süresi ortalama (aralık)
Rezeksiyonun Şekli			
Üst	196±60.21	4.92±4.4	4.71±4.5
Alt	171.29±60.23	4.03±2.6	4.75±6.8
	P=0.083	P=0.353	P=0.287
Taraf			
Sağ	182±56.41	3.95±2.5	4.03±5.53
Sol	191±71.28	4.95±4.2	5.35±5.91
	P=0.59	P=0.192	P=0.071
Kuvvetli Yapışıklık			
Yok	207.64±70.28	4.39±3.88	4.63±5.26
Var	178±60.23	4.68±2.75	4.96±5.26
	P=0.168	P=0.911	P=0.195
Tam olmayan fissür			
Yok	185±46.3	3±7.4	3±4.2
Var	206±84	3±3.2	4±1.5
	P=0.306	P=0.862	P=0.884
Pnömokonyoz			
Yok	184.40±63.65	4.13±3.6	4.72±6.2
Var	195.76±67.80	5.48±3.14	4.76±3.85
	P=0.673	P<0.05	P<0.05

Tablo 2 (*devamı*)

© AME Publishing Company. Tüm hakları saklıdır.

Tablo 2 (*devamı*)

Rezeksiyonların Özellikleri	Ameliyat Zamanı; Ortalama (aralık)	Drenaj Süresi;Ortalama(aralık)	Hastanede kalış süresi ortalama (aralık)
Pnömokonyoz			
Hayır	180.39±63.68	4.24±3.63	4.69±6.18
Evet	210.05±63.60	5.26±3.26	4.84±4.1
	P=0.093	P=0.164	P=0.095
Eğitim Süresi			
İlk yıl	213±61.03	5.25±7	6.50±7.6
İkinci yıl	161±57.49	3.73±2.5	3±18
	P<0.05	P<0.05	P<0.05

Tablo 3 Ameliyat Sırasında Karşılaşılan Komplikasyonlar

Ameliyat Sırasındaki Komplikasyonlar	A Grubu (N=40)	B Grubu (N=42)
Kanama	8 (20%)	2 (4.7%)
Torakotomiye dönmek gerekti	5	1
Torakotomiye dönmek gerekmedi	3	1
Dikişin ayrılması	6 (15%)	1 (2.3%)
Bronş	2	0
Damar	4	1
Cerrah hatası	3 (7.5%)	0 (0%)
İstemsiz olarak bronşun kesilmesi	2	0
İstemsiz olarak damarın kesilmesi	1	0
Üstesinden gelinemeyen teknik zorluklar	3 (7.5%)	1 (2.3%)
Torakotomiye Dönme	6 (15%)	2 (4.7%)

grubunda gerçekleşti. Bu grupta 2 ameliyat sırasında gerçekleşen 2 ölüm var idi: (I) Beş cm çapındaki tümör için yapılan FEV1 değeri %42 olan 76 yaşındaki erkek hastada çok yoğun akciğer fibrozu ile birlikte pnömokonyoz bulunuyordu (seride yer alan en düşük FEV1'li hasta idi) ve hasta ameliyat sonrası 12.günde kaybedildi. Bu hasta, teknik nedenler ile ameliyat sırasında 4 torakotomiye dönülen hastadan biri idi. (II) Üçlü koroner köprüleme nedeni ile yüksek kardiovasküler riski olan 76 yaşında, FEV1'i %70 olan erkek hastada sol üst lobektomi ile aynı anda sağ üst lob kama ('wedge') rezeksiyonu yapıldı ve ardından senkron tümörler için adjuvant kemoterapi ve radyoterapi uygulandı. Hasta, hastaneden çıkarıldığı 8. gün nörolojik bir nedenden dolayı kaybedildi.

Birden fazla değişken ile komplikasyonlar arasındaki ilişkiler *Tablo 5*'de verilmektedir.

Tartışma

Tek porttan yapılan akciğer rezeksiyonları tüm dünyada oldukça popülerdir ve birçok göğüs cerrahisi merkezinde giderek daha çok yapılmaktadır. Muhtemelen küçük hücreli akciğer kanserinde yapılabilecek en az invazif işlemdir.

Bu teknik, hem anterior torakotomi hem de iki port ile torakoskopi yapabilen cerrahların uygulayabilecekleri güvenilir bir yaklaşımdır (1-3) ancak bu ön deneyim, muhtemelen tek portlu VYGC'ye başlamak için mutlaka gerekli değildir. Bizce çok portlu VYGC programı, Petersen ve arkadaşlarının belirttiği bazı öneriler ile başlatılabilir: 1- Geniş bir açık lobektomi deneyimi 2- VYGC ile 100'den fazla küçük rezeksiyon yapmış olmak 3- Bazı standart VYGC kurslarına katılmak 4- Hastaları seçmek 5- Rezeksiyon basamaklarını teker teker uygulamak 6- Prospektif olarak veri toplamak

Tek porttan yapılan VYGC rezeksiyonları Asturias Üniversitesi Merkezi Hastnesi'nde direkt olarak anterior değil posterolateral torakotomi konusunda çok deneyimli bir cerrah tarafından başladı.

Verilerin analizi ile A Grubu ve B Grubu arasında cerrahi zamanı, ameliyat sonrası drenaj zamanı, hastanede kalış süresi, major ve minör komplikasyonlar arasında fark olduğu izlenmektedir. Ameliyat süresi ilk 40 vakadan sonra 61 dk daha azalmıştır. Aynı şekilde hastanede kalma süresi de ortanca 1 gün düşmüştür. Ayrıca B grubundaki olgularda minör komplikasyonların, tekrar tüp takılan hastaların oranı (%5'e karşın %3.2) dışında referans hasta serisindeki orana göre düştüğü görülmektedir. Major komplikasyonlar ise, B Grubunda yer alan ve 30 gün içinde kaybedilen 2 olgu eklendiğinde %3.6 olarak bulunmuştur. Biz önemli sayıda karmaşık rezeksiyon gereken hastada VYGC uyguladık. Ayrıca, bu durumun komplikasyonları arttırdığını da saptadık. Çok değişkenli analizde kronik obstrüktif akciğer hastalığı (KOAH) varlığı ve deneyim süresinin komplikasyonları arttıran önemli birer bağımsız faktör olduğunu saptadık (P=0.05). Deneyimimizin ikinci yarısındaki

© AME Publishing Company. Tüm hakları saklıdır.

Tablo 4 VYGC ile tamamlanan rezeksiyonlarda karşılaşılan komplikasyonlar

Ameliyat sonrası komplikasyonlar	A Grubu (N=34 hasta) (%)	B Grubu (N=40 hasta) (%)	Referans Veri (1) (N=97 hasta) (%)
Minör komplikasyonlar			
Tekrar göğüs tüpü takma	29.4	5	3.2
Kesi yeri infeksiyonu	11.7	0	2.1
Uzamış hava kaçağı(>5 gün)	14.7	7.5	8.6
Tekrar hastaneye yatış	14.7	2.5	Belirtilmemiş
Major komplikasyonlar			
Solunum yetmezliği	0	2.5	0
Tekrar Ameliyat	0	0	2.1
Mortalite (30 gun)	0	5	0

Tablo 5 Birden çok değişken ve komplikasyonlar arasındaki karşılaştırma

Rezeksiyonun özellikleri	Komplikasyonlar (%)	P
Tecrübe seviyesi		
Birinci yıl	14 (73.69)	P=0.005
İkinci yıl	5 (26.31)	
Cinsiyet		
Erkek	14 (73.68)	P=0.148
Kadın	5 (26.32)	
Sigara içicisi		
Evet	13 (22.73)	P=0.910
Hayır	6 (26.7)	
Kronik obstrüktif akciğer hastalığı		
Evet	11 (57.9)	P=0.005
Hayır	8 (42.10)	
Sıkı yapışıklıklar		
Evet	14 (73.68)	P=0.64
Hayır	5 (26.31)	
Kardiovasküler hastalık		
Evet	12 (63.16)	P<0.23
Hayır	7 (36.84)	

bulgularımızın diğer yazarların ve referans oılarak aldığımız seridekilere 30 günlük mortalite dışında uyumlu olduğunu bulduk (*Tablo 6*).

Bununla birlikte, biz gerçekleşen ölümlerin teknik problemlerden çok, tek port ile yapılan cerrahinin yararını abartmamıza bağlı uygunsuz hasta seçiminden kaynaklandığını düşünmekteyiz. Bu neden ile, komplikasyonların önlenmesi için hasta seçimi çok önemlidir.

B grubundaki hastaların verilerine baktığımızda, açık cerrahiden tek port ile yapılan cerrahiye geçiş için 40 hastanın yeterli olduğunu belirtebiliriz (5,6). Bu süre içinde önemli bir büyük komplikasyon yaşamadığımız ve oldukça kabul edilebilir bir minör komplikasyon oranı gerçekleştiği için, sözkonusu geçişin yapılabilir, güvenli olduğunu ve açık cerrahiden çok portlu VYGC'ye geçişe benzer olduğunu düşünmekteyiz.

Çalışmamızda bazı sınırlılıklar bulunmakta idi. Aslında, seri görece az sayıdaki ve sadece tek bir cerrahın yaptığı ameliyatlardan oluşmakta idi. Karşılaştırmada kullanılan referans veri ise, toplam deneyimin iki yılını içermekte idi. Bu da, ikinci yıldaki verilerin önemini, B grubundaki hastalar ile karşılaştırdığımızda tam anlayamamıza neden olabilir.

Sonuçlar

Direkt olarak açık cerrahiden tek portlu VYGC ameliyatlarına geçiş, bizim deneyimimize göre mümkündür ve güvenlidir. Bu geçiş, açık cerrahide yaşadıklarımıza , VYGC'de olan gelişmeye oranla daha benziyor gibi gözükmektedir. Muhtemelen, böyle bir geçiş için öncelikle cerrahın açık cerrahi işlemlerde çok deneyimli olması ve en az 100 küçük VYGC işlemi gerçekleştirmiş olması gerekebilir. Bu konudaki uzmanlar tarafından düzenlenen kurslara katılması ve uygun hasta seçimi bu geçişte önemli unsurlardır. Burada, açık cerrahiden tek portlu VYGC'ye geçiş için deneyimin tamamlanmasını önerdiğimiz hasta sayısı, açık cerrahiden çok portlu VYGC'ye geçiş için önerilen deneyime çok benzemektedir. Öğrenme eğrisi sırasında, gerekli olan vakalarda torakotomiye dönme, normal

© AME Publishing Company. Tüm hakları saklıdır.

Tablo 6 Literatür Derlemesi

Yazar (Kaynak)	N	Dönüş oranı (%)	KHDAK (%)	İnsizyon sayısı	Hastanede kalış süresi (gün) ortalama/ortanca	Morbidite (%)	Mortalite (%)
McKenna ve ark (7)	1,100	2.5	92	3	4.8/3	15	0.8
Yim ve ark (8)	214	0.9	79	2	6.8/BM	22	0.5
Roviaro ve ark (9)	171	5.3	83	4	BM/BM	8.7	0.6
Walker ve ark (10)	159	11.2	100	4	BM/6	BM	1.8
Swanson ve ark (11)	128	13	BM	2-4	3/BM	BM	BM
Solaini ve ark (12)	105	5.7	95	4	6.2/BM	2.3	BM
Gonzalez-Rivas ve ark (3)	102	2.94	74.50	Tek port	BM/3	BM	0
Sugi ve ark (13)	50	4	96	4	BM/BM	BM	BM

BM, Belirtilmemiş.

bir durum kabul edilmeli ve başarısızlık sayılmamalıdır. Verilerimiz, diğer çalışmalar tarafından doğrulanıncaya kadar temkin ile değerlendirilmelidir.

Teşekkür

Açıklama: Yazarlar herhangi bir çıkar çatışması beyan etmemektedir.

Kaynaklar

1. Gonzalez-Rivas D, Fernandez R, de la Torre M, et al. Thoracoscopic lobectomy through a single incision. Multimed Man Cardiothorac Surg 2012;2012:mms007.
2. Gonzalez-Rivas D, Paradela M, Fieira E, et al. Single-incision video-assisted thoracoscopic lobectomy: initial results. J Thorac Cardiovasc Surg 2012;143:745-7.
3. Gonzalez-Rivas D, Paradela M, Fernandez R, et al. Uniportal video-assisted thoracoscopic lobectomy: two years of experience. Ann Thorac Surg 2013;95:426-32.
4. Aragón J, Pérez Méndez I. First Case Report of Single Port Video-Assisted Thoracoscopic Middle Lobectomy for the Treatment of Pulmonary Aspergilloma in a Pediatric Patient. European J Pediatr Surg Rep 2013;01:012-014.
5. Petersen RH, Hansen HJ. Learning curve associated with VATS lobectomy. Ann Cardiothorac Surg 2012;1:47-50.
6. Petersen RH, Hansen HJ. Learning thoracoscopic lobectomy. Eur J Cardiothorac Surg 2010;37:516-20.
7. McKenna RJ Jr, Houck W, Fuller CB. Video-assisted thoracic surgery lobectomy: experience with 1,100 cases. Ann Thorac Surg 2006;81:421-5; discussion 425-6.
8. Yim AP, Liu HP. Thoracoscopic major lung resection--indications, technique, and early results: experience from two centers in Asia. Surg Laparosc Endosc 1997;7:241-4.
9. Roviaro G, Rebuffat C, Varoli F, et al. Videoendoscopic pulmonary lobectomy for cancer. Surg Laparosc Endosc 1992;2:244-7.
10. Walker WS, Codispoti M, Soon SY, et al. Long-term outcomes following VATS lobectomy for non-small cell bronchogenic carcinoma. Eur J Cardiothorac Surg 2003;23:397-402.
11. Swanson SJ, Herndon J, D'Amico A, et al. Results of CALGB 39802: feasibility of video-assisted thoracic surgery (VATS) lobectomy for early stage lung cancer. Proc ASCO 2002;21:290a.
12. Solaini L, Prusciano F, Bagioni P, et al. Video-assisted thoracic surgery major pulmonary resections. Present experience. Eur J Cardiothorac Surg 2001;20:437-42.
13. Sugi K, Kaneda Y, Esato K. Video-assisted thoracoscopic lobectomy achieves a satisfactory long-term prognosis in patients with clinical stage IA lung cancer. World J Surg 2000;24:27-30; discussion 30-1.

(Çeviri: Akif Turna)

Bu makalenin orijinali: Aragón J, Pérez Méndez I. From open surgery to uniportal VATS: asturias experience. J Thorac Dis 2014;6 (S6):S644-S649. doi: 10.3978/j.issn.2072-1439.2014.08.53

© AME Publishing Company. Tüm hakları saklıdır.

Tek Porttan Yapılan VYGC: İlk Alman Deneyimi

Mahmoud Ismail[1], Melanie Helmig[1], Marc Swierzy[1], Jens Neudecker[1], Harun Badakhshi[2], Diego Gonzalez-Rivas[3,4], Jens C. Rückert[1]

[1]Charité Göğüs Cerrahisi Uzmanlık Merkezi, [2]Charité Berlin Tıp Üniversitesi, Radyasyon Onkolojisi Departmanı, Berlin, Almanya; [3]Minimal İnvazif Göğüs Cerrahisi Ünitesi (UCTMI), Coruña, İspanya; [4]Coruña Üniversitesi Hastanesi, Kalp ve Damar Cerrahisi Departmanı, Coruña, İspanya

İletişim: Dr. Mahmoud Ismail. Charité Göğüs Cerrahisi Uzmanlık Merkezi, Berlin Tıp Üniversitesi, Charitéplatz 1, 10117 Berlin, Almanya. E-posta: mahmoud.ismail@charite.de.

Giriş: Küçük ve büyük göğüs cerrahisi işlemleri için tek porttan yapılan video-yardımlı göğüs cerrahisi (VYGC) Avrupa'da giderek yaygınlaşmaktadır. Bu çalışma, Almanya'daki ilk uniportal VYGC deneyimini sunmaktadır.

Yöntemler: Bu retrospektif çalışmada Haziran 2012 ila Haziran 2014 arasında yapılan 56 tek portlu VYGC irdelendi. Bu teknik, tanısal amaçla, plörektomi, kama ('wedge') rezeksiyon, segmentektomi ve major rezeksiyonlar için kullanıldı. Tüm işlemler, kaburgalar ayrılmadan yapıldı.Olguların demografik verileri, ameliyat öncesi ve sonrası yönetim irdelendi.

Bulgular: Toplamda 42 hasta (%75) erkek idi.Ortalama yaş 59.2±15 yıl idi. Otuz hastada (%53.6) bir ya da daha fazla kama rezeksiyonu 9 olguda (%16.1) major rezeksiyonlar, 6 hastada (%10.7) anatomik segment rezeksiyonu ve 11 hastada ise (%19.6) diğer işlemler yapıldı. Ortanca ameliyat zamanı, major rezeksiyonlar, anatomik segment rezeksiyonu, kama rezeksiyon ve diğer indikasyonlar için sırası ile 254, 114, 88 ve 73 dakika idi. Major rezeksiyonlar içinde 2 ve anatomik segmentektomide 1 olmak üzere 3 açığa dönme var idi. Ortalama göğüs tüpü süresi 3.4±2.1 gün, hastanede kalış süresi ise 8.3±5.3 gün idi.

Sonuçlar: Tek porttan yapılan VYGC, göğüs cerrahisinde birçok indikasyon için yapılabilen uygulanabilir ve güvenli bir yöntemdir. Ameliyat sırasında ve sonrasında kaydedilen bulgular ümit vericidir. Posterolateral deneyimi olan cerrahlar tarafından da yapılabilir.

Anahtar kelimeler: Video-yardımlı göğüs cerrahisi (VYGC); tek porttan yapılan göğüs cerrahisi; minimal invazif göğüs cerrahisi

Makaleyi görüntülemek için: http://dx.doi.org/10.3978/j.issn.2072-1439.2014.10.15

Giriş

Video-yardımlı göğüs cerrahisinin (VYGC) gelişimi ile bu yaklaşım geçtiğimiz son 20 yılda giderek daha çok göğüs patolojisinde uygulanmaya başlamıştır. İşlem, klinik yararlarının görülmesi, geleneksel yaklaşım ile karşılaştırılması ve ekonomik özelliklerinin karşılaştırılması ile genel bir kabül görmüştür (1-6). VYGC, daha az ağrıya neden olmakta ve hastalar daha kısa süre yatmaktadır (7,8). VYGC, geleneksel açık işlemlerde sağlanan ile aynı onkolojik prensipleri sağlamakta ancak daha az cerrahi travmaya neden olmaktadır (9). VYGC, daha hızlı bir iyileşme getirmekte ve ameliyat sonrası adjuvan tedavi daha kısa bir süre sonra uygulanabilmektedir (10-13). İki ya da 3 trokar kullanılarak yapılan VYGC'nin biraz daha ilerlemiş hali tek porttan yapılan VYGC'dir. Bu teknik ilk olarak 1998 yılında 5 olguda kama ('wedge') rezeksiyon, bir hastada da yabancı cismin çıkarılması için kullanılmıştır (14). Bu da, bu işlemin hem göğüs içinde hem de mediastinal bölgede saptanan daha karmaşık hastalıklara tek port ile müdahale edilmesine giden yolu hazırlamıştır. Bu VYGC'nin ilk gelişim aşaması genel olarak Prof.Gaetano Rocco tarafından, Napoli Ulusal Kanser Enstitüsü'nde 2003 ve 2006 arasında yaşanmış, ve tek port ile yapılan VYGC, plevra sıvısı, plörodezis, plevral ve mediastinal bölgeden yapılan biyopsiler, akciğer kama rezeksiyonu ve mediastinal patolojiler için uygulanmıştır (15-17). Bir başka köşe taşı ise, İspanya'daki Coruna Üniversitesi Hastanesi'nde çalışan Dr. Gonzales-Rivas tarafından, bir küçük hücre dışı akciğer kanserli hastada yapılan major akciğer rezeksiyonu ve radikal lenfadenektomi olarak bildirilmiş (18), bu deneyimi, pnömonektomi, segmentektomi, bronkoplastik rezeksiyonlar ve göğüs duvarı rezeksiyonu deneyimleri izlemiştir (18-21). Bu konudaki en son gelişme, hastayı entübe etmeden tek porttan uygulanan lobektomidir (22). Tek porttan uygulanan teknik

© AME Publishing Company. Tüm hakları saklıdır.

Tablo 1 Hastaların demografik verileri

Değişken	Hasta sayısı (%)
Yaş	59.2±15
Cinsiyet	
Erkek	42 (75.0)
Kadın	14 (25.0)
Komorbidite	
Diabetes Mellitus	5 (8.9)
Kronik obstrüktif akciğer hastalığı (KOAH)	12 (21.4)
Tüberküloz/aspergilloma	4 (7.1)
Akciğer fibrozisi	3 (5.3)
Pulmoner hipertansiyon	6 (10.7)
Kalp hastalığı	26 (46.4)
Böbrek yetmezliği	11 (19.6)
Karaciğer sirozu	3 (5.3)
Diğer kanserler	37 (66.1)
Önceden kemoterapi/radyoterapi uygulanması	15 (26.8)

tüm dünyada yayılmaktadır. Özellikle, bu işlem, Asya'da daha hızlı bir şekilde yer bulmuştur (23). İlk gelen sonuçlar ve kısa-dönem takip bulguları ümit verici olmak ile birlikte, daha fazla veriye gerek bulunmaktadır (23,24).

Bu çalışmanın amacı, Almanya'da tek porttan yapılan ilk VYGC deneyimini uluslarası deneyimler ile karşılaştırarak, yarar ve dezavantajlarını irdelemektir.

Hastalar ve Yöntemler

Haziran 2012 ila Haziran 2014 arasında, tek portlu VYGC işlemi yapılan hastalar irdelendi. Çalışmaya 56 hasta dahil edildi. Hastaların demografik verileri *Tablo 1*'de sunulmaktadır. İlk ameliyatlar, Dr. Gonzales-Rivas ile birlikte yapıldı. Bu çalışma 'Charité - Universitätsmedizin Berlin and Charité Kompetenzzentrum für Thoraxchirurgie' etik kurulu tarafından onaylandı ve ameliyattan önce tüm hastalar yazılı onay verdi. Bu çalışmanın son-noktası, tek porttan yapılan işlemlerin, büyük akciğer rezeksiyonları için posterolatral torakotomi yaklaşımı ile, ancak VYGC'de ancak küçük işlemler konusunda deneyimi olan cerrahlar tarafından yapılıp yapılamayacağını göstermekti. Tek porttan yapılan VYGC'de sonuçlar, morbidite, 30 günlük mortalite, dönme oranı, ameliyat süresi ve hastanede kalış süresi konularında irdelendi.

Cerrahi Teknik

Hastalar, posterolateral torakotomide olduğu gibi sağ ya da sol yanlarının üzerine yatırıldı (*Şekil 1A*). Tüm işlemler, tek akciğer ventilasyonu ve genel anestezi altında yapıldı. Beşinci interkostal aralıktan 3-5 cm uzunluğunda bir kesi yapıldı ve kaburgalar hiç ayrılmadı. Beş ya da 10 mm kalınlığında 30 derece kamera, insizyonun üst kısmından yerleştirildi (*Şekil 1B*). Gerekli olduğunda, parmak ile nodül hissedildi. Kesi, kameradan başka 2 cerrahi aletin daha aynı anda yerleştirmesine izin veriyordu. Herhangi bir torakoskop, tutucu ya da dren için başka kesi yapılmadı. Tüm küçük hücreli dışı akciğer kanserli (KHDAK) olgularda radikal lenf nodu diseksiyonu yapıldı. Cerrah ve asistan, ameliyat sırasında hastanın önünde konumlandı. Tüm tümörlü materyaller bir 'endobag' içinde çıkarıldı. Ameliyatın sonunda, kesinin posteriorundan bir adet 20 ya da 24F göğüs tüpü yerleştirildi ve sütür ile kesinin ön ve arka uçlarına doğru sabitlendi (*Şekil 1C*). Göğüs tüpünü yerleştirmek için herhangi bir ek insizyon yapılmadı.

Ameliyat Sırasında ve Sonrasındaki Yönetim

Göğüs cerrahisi bölümümüzde, ameliyat sonrasında 'hızlı yol' (İng;

Şekil 1 Tek porttan yapılan VYGC tekniği: (A) Hastanın konumlandırılması; (B) 5. interkostal aralıktan yapılan kesi ile kameranın kesinin üstünden yerleştirilmesi; (C) aynı insizyonun arka kenarına yerleştirilen göğüs tüpü.

© AME Publishing Company. Tüm hakları saklıdır.

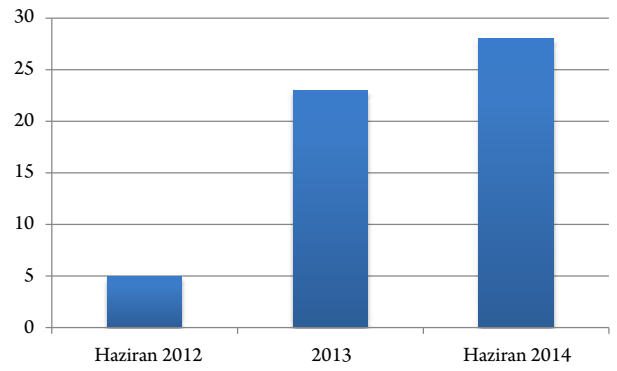

Şekil 2 Berlin 'Charite-Universtatsmedizin'de tek porttan yapılan video yardımlı göğüs cerrahisi işlemleri.

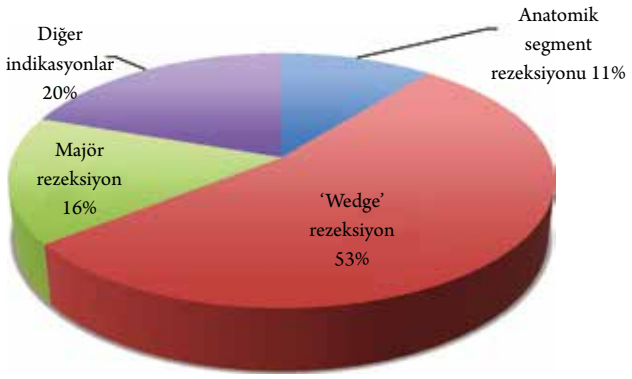

Şekil 3 Tek porttan yapılan video yardımlı göğüs cerrahisi işlemleri.

'fast-track') yaklaşımını uyguluyoruz. Hastaların çoğu, ameliyat sonrası 'orta-bakım' bölümüne alındı ve daha sonra aynı gün servise geçti. Hasta, aynı gün hareketlendirildi ve fizyoterapi başlandı. Bazı hastalara epidural kateter takılır iken, diğerlerine opiat analjezisi uygulandı. Akciğer radyografisi, ameliyat günü ve ertesi günü çekildi. Göğüs tüpü akciğer grafisi normal, hava kaçağı yok ve drenaj miktarı günde 200 mL'nin altında ise çekildi. Hiçbir hasta göğüs tüpü ile hastaneden çıkarılmadı.

İstatistiksel İrdeleme

Parametrik veriler ortalama değerler olarak belirtildi. p değerinin 0.05'den küçük olması olarak belirlenen istatistiksel anlamlılık irdelemesi SPSS v19 (SPSS Inc. Chicago, IL; A.B.D.) programı ile yapıldı.

Bulgular

Tek porttan yapılan VYGC İşlemleri

Tek porttan yapılan VYGC girişimleri Dr. Gonzalez-Rivas ile birlikte Haziran 2012'de başladı. Haziran 2014'e kadar farklı nedenler ile toplam 56 tek porttan VYGC işlemi uyguladık (*Şekil 2*). Kırk iki (%75) erkek hasta bulunuyordu ve ortalama yaş 59.2±15 yıl idi. En sık yapılan işlem tek (%41.1), 2 (%7.1) ve 3 (%5.4) kama rezeksiyonu idi ve bu işlem toplam 30 hastada (%53.6) uygulandı. Toplam 9 major rezeksiyonun (%16.1), biri alt bilobektomi, 3 üst, 4 alt ve 1 orta lobektomi idi. Altı hastada (%10.7) anatomik olarak bir ya da fazla sayıda segmentektomi yapıldı. Diğer 11 (%19.6) hastada ise genel olarak plörektomi, biyopsi ve lenfadenektomiler uygulandı (*Şekil 3*). İkisi de major rezeksiyonlarda olmak üzere 2 kez açığa dönüldü. Bir hasta daha önce tüberküloz geçirmiş ve hastada akciğer tüm mediastine ve göğüs duvarına yapışmış idi. Diğer hastada ise, akciğer rezeksiyonu tek porttan gerçekleştirildi ancak lenfadenektomi için torakotomiye geçildi. Bir anatomik segmentektomide kesi yeri genişletildi ve 12 cm'lik kesi yapılarak bir ekartör koyuldu.

Ameliyat süresi

Ameliyat süresi, cilt kesisinden yaranın kapatılmasına kadar geçen süre olarak hesaplandı. Bu süreye aynı zamanda 'donmuş kesit' patoloji incelemesi için geçen süre de dahil idi. Ortanca ameliyat süresi, majör rezeksiyonlar, anatomik segment rezeksiyonları, 'wedge' rezeksiyonlar ve diğerleri için sırasıyla 252, 114, 88 ve 73 dakika idi.

Histoloji

Hastaların 14'ünde (%25) histolojik tip küçük hücreli dışı akciğer kanseri (KHDAK) idi. Farklı akciğer metastazları, aspergilloma ve malignite yokluğu olarak raporlanan diğer histolojik bulgular sırasıyla 19 (%33.9), 2 (%3.6) ve 21 (%37.5) hastada görüldü. Bütün tümörler tam olarak rezeke edildi (R0).

Perioperatif morbidite ve mortalite

Üç hastada, ameliyat sonrası gelişen hemotoraks nedeniyle revizyon yapıldı. Bunlardan, biri Child B karaciğer sirozu bulunan, diğeri ise kalp transplantasyonu öyküsü olan ve pulmoner arter embolisinden dolayı anti-koagülan kullanan iki hastada yapışıklıkların ayrılmasının

© AME Publishing Company. Tüm hakları saklıdır.

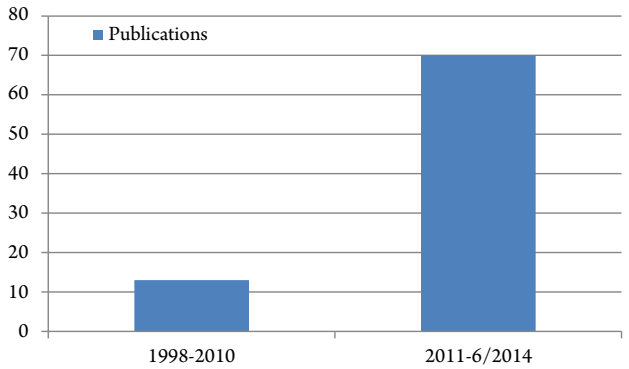

Şekil 4 Tek porttan yapılan video yardımlı göğüs cerrahisi ile ilgili literatürün artışı.

ardından 'wedge' rezeksiyon yapıldı. Ciddi pulmoner hipertansiyonu bulunan üçüncü hastada ise yapışıklıkların ayrılmasıyla birlikte plörektomi uygulandı. İki hastada ameliyat sonrası pnömoni saptandı ve başarıyla tedavi edildi. Göğüs tüpünün çekilmesinin ardından pnömotoraks gelişen bir hastaya ise yeni bir göğüs tüpü yerleştirmek zorunda kaldık. Cerrahi dışı nedenli mortalite, ciddi kardiyak hastalığı nedeniyle ameliyat öncesi ejeksiyon fraksiyonu %10-15 olan bir hastada post-operatif 18. günde görüldü.

Ameliyat Süresi

Ameliyat süresi, cilt kesisinden yaranın kapatılmasına kadar geçen süre olarak hesaplandı. Bu süreye aynı zamanda 'donmuş kesit' patoloji incelemesi için geçen süre de dahil idi.Ortalama hastanede kalış süresi 8.3±5.3 gün idi.

Tartışma

Tek porttan yapılan VYGC, hem göğüste hem de mediastindeki hastaların tedavi edilmesinde tüm dünyada kabul gören bir yaklaşım olmaya başladı (23,24). İlk bulgular çok ümit vericidir ve bu yaklaşımın yapılabilirliği ispatlanmıştır. Şu ana kadar, açık ve minimal invazif cerrahiyi karşılaştıran randomize kontrollü bir çalışma yapılmamıştır. Ancak, randomize olmayan çalışmalar ile, bu yaklaşımın mümkün olduğu, daha az ameliyat sonrası ağrıya neden olduğu ve ameliyat sonrası morbiditeye daha az neden olduğu, daha hızlı iyileşme sağladığı ve gerekli olduğunda hastaların daha hızlı adjuvant tedaviye başlayabildiği gösterilmiştir (13,25,26). Bir ve 3 yıllık sağkalımlar, en az açık işlemler ile elde edilen kadar iyidir ve 5 yıllık sağkalımlar ise VYGC sonrasında daha yüksek gibi gözükmektedir (7,8). Bu teknik ile ilgili 16 yıllık deneyim bulunmasına karşın 2010 yılına kadar VYGC ile ilgili sadece 13 yayın bulunmaktadır. Ancak ilk tek porttan yapılan lobektominin bildirildiği makalenin yayınladığı 2011'den Haziran 2014'e kadar 70 makale yayınlanmıştır (10) (*Şekil 4*).

Tek porttan yapılan VYGC, merkezimizde Haziran 2012'de başladı. O zamana kadar, küçük ameliyatlar için, üç porttan yapılan VYGC, büyük rezeksiyonlar için ise posterolateral torakotomi standart olarak kullanılıyor idi. Ameliyatlar, var olan el aletleri ve öğrenme eğrisindeki göğüs cerrahlarının deneyimleri ile yapıldı. Düşük riskli olgularda hasta seçimi yapılmadı. Amerikan Anesteziyoloji Derneği (ASA) puanlamasına göre I, II, III ve IV ile puanlanan sırası ile 1, 12, 38 ve 5 hasta bulunmakta idi. Birçok hastada 4 ya da daha fazla ek hastalık bulunmakta idi. Bu da, göğüs tüpü çekildikten sonra hastaların neden hastanede bir süre daha kaldıklarını açıklamaktadır. Deneyimimizi sınırlayan neden, diğer merkezler tarafından da bildirilmiş olduğu gibi, teknik için üretilmiş olan ve hem ucundan hem sonlandığı yerden açılanan özel aletlerin olmaması idi (20). Ameliyatların sadece 4'ü bu özel aletler ile yapılır iken, diğerleri ise, diğer endoskopik veya geleneksel el aletleri ile yapıldı. Tabii ki bu da ameliyat sürelerinin uzamasına neden oldu. Tek porttan yapılan VYGC ameliyatlarında, standart aletler ile de dokuları çekme ve diseksiyon işlemleri yapılabilmekte ama yapılan işlem idealden uzak olmaktadır. Tek porttan uygulanan VYGC için özel tasarlanmış, daha küçük kesi yapmaya olanak veren ve aletlerin birbiri ile çarpışmasını önleyen ince şaftlı hafif kıvrık aletler de bulunmaktadır (19). Bizim burada sunduğumuz tüm ameliyatlarımız, tek bir kesi ile kaburgaları ayırmak için ekartör kullanmadan yapıldı. Sadece bir olguda 5 mm'lik kamera kullanıldı. Burada sunduğumuz deneyim, Almanya'da ilk olarak yapılan, nispeten heterojen bir hasta grubunda uygulanan tek porttan yapılan VYGC ameliyatlarının düşük bir açığa dönme oranı ile yapılabilir olduğunu göstermektedir.

Tek porttan yapılan VYGC ameliyatlarının birçok teknik özelliği önemlidir. Bu teknik, en iyi şekilde, bu konuda deneyimi olan bir takımın gözetiminde öğrenilebilir. Tek porttan yapılan VYGC'ye, sadece posterolateral torakotomi deneyimi olan cerrahlar tarafından, özel el aletleri ile başlanabilir. Ayrıca, tek porttan yapılan VYGC'yi lenf nodu diseksiyonu, orta ve uzun erimli sonuçlar açısından diğer teknikler ile karşılaştırmak için randomize kontrollü çalışmalara gerek bulunmaktadır. Bu çalışmalar, tek porttan yapılan VYGC'nin Almanya'daki geleceğini belirleyecektir.

Teşekkür

Açıklama: Yazarlar herhangi bir çıkar çatışması beyan etmemektedir.

Kaynaklar

1. Garzon JC, Ng CS, Sihoe AD, et al. Video-assisted thoracic surgery pulmonary resection for lung cancer in patients with poor lung

© AME Publishing Company. Tüm hakları saklıdır.

function. Ann Thorac Surg 2006;81:1996-2003.
2. Date H, Yamashita M, Nagahiro I, et al. Living-donor lobar lung transplantation for primary ciliary dyskinesia. Ann Thorac Surg 2001;71:2008-9.
3. Yim AP. VATS major pulmonary resection revisited--controversies, techniques, and results. Ann Thorac Surg 2002;74:615-23.
4. Hazelrigg SR, Nunchuck SK, Landreneau RJ, et al. Cost analysis for thoracoscopy: thoracoscopic wedge resection. Ann Thorac Surg 1993;56:633-5.
5. Van Schil P. Cost analysis of video-assisted thoracic surgery versus thoracotomy: critical review. Eur Respir J 2003;22:735-8.
6. Lacin T, Swanson S. Current costs of video-assisted thoracic surgery (VATS) lobectomy. J Thorac Dis 2013;5 Suppl 3:S190-3.
7. Sakuraba M, Miyamoto H, Oh S, et al. Video-assisted thoracoscopic lobectomy vs. conventional lobectomy via open thoracotomy in patients with clinical stage IA non-small cell lung carcinoma. Interact Cardiovasc Thorac Surg 2007;6:614-7.
8. Sawada S, Komori E, Yamashita M, et al. Comparison in prognosis after VATS lobectomy and open lobectomy for stage I lung cancer: retrospective analysis focused on a histological subgroup. Surg Endosc 2007;21:1607-11.
9. Park BJ. Is surgical morbidity decreased with minimally invasive lobectomy? Cancer J 2011;17:18-22.
10. Gonzalez D, Delgado M, Paradela M, et al. Uni-incisional video-assisted thoracoscopic left lower lobectomy in a patient with an incomplete fissure. Innovations (Phila) 2011;6:45-7.
11. Rocco G, Internullo E, Cassivi SD, et al. The variability of practice in minimally invasive thoracic surgery for pulmonary resections. Thorac Surg Clin 2008;18:235-47.
12. Zhang Z, Zhang Y, Feng H, et al. Is video-assisted thoracic surgery lobectomy better than thoracotomy for early-stage non-small-cell lung cancer? A systematic review and meta-analysis. Eur J Cardiothorac Surg 2013;44:407-14.
13. Teh E, Abah U, Church D, et al. What is the extent of the advantage of video-assisted thoracoscopic surgical resection over thoracotomy in terms of delivery of adjuvant chemotherapy following non-small-cell lung cancer resection? Interact Cardiovasc Thorac Surg 2014. [Epub ahead of print].
14. Yamamoto H, Okada M, Takada M, et al. Video-assisted thoracic surgery through a single skin incision. Arch Surg 1998;133:145-7.
15. Rocco G, Martin-Ucar A, Passera E. Uniportal VATS wedge pulmonary resections. Ann Thorac Surg 2004;77:726-8.
16. Jutley RS, Khalil MW, Rocco G. Uniportal vs standard three-port VATS technique for spontaneous pneumothorax: comparison of post-operative pain and residual paraesthesia. Eur J Cardiothorac Surg 2005;28:43-6.
17. Rocco G, Brunelli A, Jutley R, et al. Uniportal VATS for mediastinal nodal diagnosis and staging. Interact Cardiovasc Thorac Surg 2006;5:430-2.
18. Gonzalez-Rivas D, de la Torre M, Fernandez R, et al. Single-port video-assisted thoracoscopic left upper lobectomy. Interact Cardiovasc Thorac Surg 2011;13:539-41.
19. Gonzalez-Rivas D. VATS lobectomy: surgical evolution from conventional VATS to uniportal approach. ScientificWorldJournal 2012;2012:780842.
20. Gonzalez-Rivas D, Mendez L, Delgado M, et al. Uniportal video-assisted thoracoscopic anatomic segmentectomy. J Thorac Dis 2013;5:S226-33.
21. Gonzalez-Rivas D, Delgado M, Fieira E, et al. Double sleeve uniportal video-assisted thoracoscopic lobectomy for non-small cell lung cancer. Ann Cardiothorac Surg 2014;3:E2.
22. Gonzalez-Rivas D, Fernandez R, de la Torre M, et al. Single-port thoracoscopic lobectomy in a nonintubated patient: the least invasive procedure for major lung resection? Interact Cardiovasc Thorac Surg 2014. [Epub ahead of print].
23. Ng CS. Uniportal VATS in Asia. J Thorac Dis 2013;5:S221-5.
24. Gonzalez-Rivas D, Fieira E, Delgado M, et al. Is uniportal thoracoscopic surgery a feasible approach for advanced stages of non-small cell lung cancer? J Thorac Dis 2014;6:641-8.
25. Koizumi K, Haraguchi S, Hirata T, et al. Video-assisted lobectomy in elderly lung cancer patients. Jpn J Thorac Cardiovasc Surg 2002;50:15-22.
26. Shiraishi T, Shirakusa T, Hiratsuka M, et al. Video-assisted thoracoscopic surgery lobectomy for c-T1N0M0 primary lung cancer: its impact on locoregional control. Ann Thorac Surg 2006;82:1021-6.
27. Gonzalez-Rivas D, Paradela M, Fernandez R, et al. Uniportal video-assisted thoracoscopic lobectomy: two years of experience. Ann Thorac Surg 2013;95:426-32.

(Çeviri: Akif Turna)

Bu makalenin orijinali: Ismail M, Helmig M, Swierzy M, Neudecker J, Badakhshi H, Gonzalez-Rivas D, Rückert JC. Uniportal VATS: the first German experience. J Thorac Dis 2014;6 (S6):S650-S655. doi: 10.3978/j.issn.2072-1439.2014.10.15

© AME Publishing Company. Tüm hakları saklıdır.

Hayvan Modelinde Tek Porttan Uygulanan Video-Yardımlı Torakoskopik Lobektomi

Mercedes de la Torre[1], Diego Gonzalez-Rivas[1], Ricardo Fernández-Prado[1], María Delgado[1], Eva M. Fieira[1], Alberto Centeno[2]

[1]Göğüs Cerrahisi Departmanı,, [2]Hastanesi, Teknoloji Merkezi, Coruña, İspanya

İletişim: Mercedes de la Torre, MD. Coruña Üniversitesi Hastanesi, Göğüs Cerrahisi Departmanı, Xubias de Arriba 84, 15006 A Coruña, İspanya. E-posta: mtorre@canalejo.org.

Özet: Koyunlarda tek porttan uygulanan video yardımlı torakoskopik lobektomi (VYTL) eğitimini sunuyoruz. Bu hayvan modeli farklı açıdan toraks içine bakmayı öğretmekle kalmaz aynı zamanda, akciğerin ortaya konmasının önemini ve enstrümantasyonun kilit noktalarını öğrenmek için yardımcıdır. Bu yazıda koyunlarda uyguladığımız sol üst lobektomi, sol alt lobektomi ve sağ üst lobektomiyi içeren üç video sunulmaktadır.

Anahtar kelimeler: Video yardımlı torakoskopik lobektomi (VYTL); video-yardımı torakoskopik cerrahi (VYTC), Tek porttan yapılan VYTC; VYTC eğitimi; VYTC hayvan modeli

Makaleyi görüntülemek için: http://dx.doi.org/10.3978/j.issn.2072-1439.2014.10.03

Giriş

Hayvan modelinde uygulanan video yardımlı torakoskopik lobektomi (VYTL), özellikle de yeni bir yaklaşım olan tek portlu VYTL, cerrahlar açısından çok yararlı bir uygulamadır. Bu uygulama kameranın yerleştirildiği kesi içerisinden çalışmanın değişik görüş alanına alışmayı ve enstrümantasyonun anahtar noktalarını öğrenmeyi sağlar (1,2). Deneyimlerimize göre bu iş için en iyi hayvan modeli, anatomisi nedeniyle koyunlardır.

Teknoloji Merkezi

Teknoloji merkezimiz hastaneye yakın bir konumdadır ve yalnızca göğüs cerrahisi için değil aynı zamanda genel cerrahi, vasküler cerrahi, mikrocerrahi gibi eğitim kurslarında büyük deneyime sahip bir veteriner hekim tarafından yönetilir. Eğitim salonunda ventilatör ve monitörizasyonlu sekiz cerrahi masası bulunmaktadır. Veterinere, iki veteriner ve iki asistan yardımcı olmaktadır. Bu yardımcılar ameliyat sırasında genel anestezi, koyunun selektif entübasyonu ve posterior kontrolden sorumludurlar. Merkezde ayrıca suni dokularda veya hayvan dokularında sütür uygulamak için simülatörler de vardır (*Şekil 1*).

Hayvan modeli

Bizim görüşümüze göre koyun anatomisi, insan modeline en çok benzeyen modeldir. Biz bu uygulama için ortalama ağırlığı 25-28 kg olan altı aylık yetişkin koyunlar kullanıyoruz. Biz uygulamaya sol üst lob ile başlamanızı öneririz, çünkü bu küçük bir lobdur ve bu nedenle ortaya koymak ve manipüle etmek daha kolaydır. Lingula uzundur ve sıklıkla hemitoraksın arka kısmına yerleştirilmesi gerekir. Üst lobektomi sonrasında sol alt lobektomi yapmak daha kolaydır, çünkü arter ve bronş fissürde net olarak görülür. Bu nedenle, öğrencilere pulmoner ligamanı serbestleştirdikten sonra inferior yaklaşımla lobektomi yapmaya çalışmasını öneririz. Sağ tarafta anatomi insandan biraz farklıdır. Vena kava daha büyüktür ve pulmoner arter dalları bunun arkasında seyretmektedir. Üst lobun trakeal bronşu vardır. Üst ve alt venler de yine vena kavanın arkasında yer alır . Koyun, lateral dekübit pozisyonunda ve toraksın altına bir rulo veya küçük bir yastık ile yerleştirilir (*Şekil 2*).

Tek port çalışma insizyonu

Kesi için en iyi yer, dördüncü interkostal boşlukta, hemitoraksın lateralinde ve skapula ucunun önündedir. Üç ya da dört santimetre yeterlidir.

Aletler

Biz 30º-10 mm'lik bir kamera kullanıyoruz ve teleskopu çoğu zaman insizyonun posterior açısına yerleştiriyoruz. Diseksiyon için,

© AME Publishing Company. Tüm hakları saklıdır.

Şekil 1 Teknoloji Merkezindeki Cerrahi Salonu.

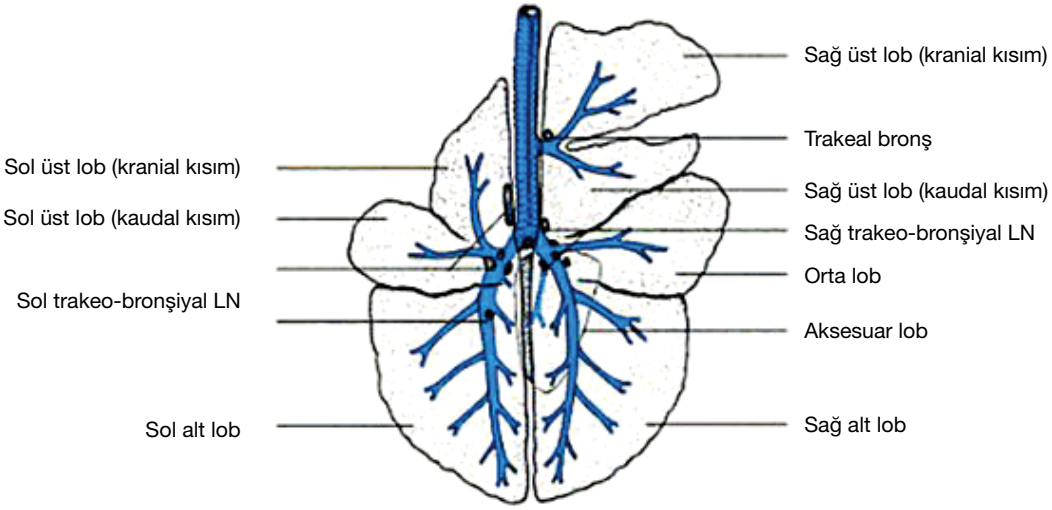

Şekil 2 Koyunda akciğer anatomisi.

proksimal ve distal artikülasyonlu Scanlan aletlerini öneriyoruz: İnce akciğer grasper, disektör, makas. Uzun kavisli aspiratör, hiler yapıları açığa çıkarmak ve bazen ayırmak için yararlıdır. Staplerlar insan cerrahisindeki ile aynıdır ve damarları kesmek için genellikle çok büyüktürler. Bu durumda vasküler klipsler çözümdür. Enerji cihazları, mediastinal plevra, bronş çevresindeki hiler doku ve pulmoner ligamanı ayırmak için yararlıdır.

Sol üst lobektomi (*Şekil 3*)

Cerrah toraksın üst kısmına doğru pozisyon alır. Kamera, insizyon içerisinden sokularak posterior açıda yerleştirilir. Üst lob asistan tarafından grasper yardımı ile posteriora çekilir ve böylece hiler yapılar görüntülenir. Mediastinal plevra açılır. Üst ven disseke edilir ve damar klipleri ile tutturularak kesilir, zira stapler yerleştirmek için uygun bir açı yoktur. Aynı zamanda lingular ven de diseke edilir ve kesilir. Bu diseksiyona dikkat etmeniz önemlidir çünkü bu damarlar ince ve kolay hasarlanabilir damarlardır. Bir sonraki adım mediastinal plevranın arteriyel gövdenin posterioruna kadar açılmasıdır. Böylece arteri veya lob bronşunu diseke etmek ve kesmek mümkün olur. Stapleri daha kolay yerleştirmek için bronşial referans noktasını belirlemede ipek sütür kullanılmasını öneririz. Bu yaklaşım, bronşun arkasında seyreden lingular arterin yaralanmasını önler. Son adımda, bir veya iki stapler ile fissür kesilir (Fissür içermeyen teknik). Lob çıkartılır ve gerekirse koruyucu torba kullanabilirsiniz.

Sol alt lobektomi (*Şekil 4*)

Cerrah toraksın alt kısmında yer alır; çünkü kameranın pulmoner ligamana yönlendirilmesi gerekir.Büyük bir lob olduğu için, bir veya iki grasper yardımı ile akciğer hemitoraksın üst kısmına doğru yerleştirilir.

© AME Publishing Company. Tüm hakları saklıdır.

Şekil 3 Koyunda uygulanan sol üst lobektomi (3).
Çevrimiçi olarak: http://www.asvide.com/articles/324

Şekil 4 Koyunda uygulanan sol alt lobektomi (4).
Çevrimiçi olarak: http://www.asvide.com/articles/325

Şekil 5 Koyunda uygulanan sağ üst lobektomi (5).
Çevrimiçi olarak: http://www.asvide.com/articles/326

Pulmoner ligaman çok uzundur. Enerji cihazı veya koter kulanılarak alt ven sınırına kadar ayrılır.Bu ven daha sonra kolayca diseke edilir ve vasküler stapler yardımı ile kesilir. Özefagus ile olan yapışıklıklar da bronş sınırına kadar ayrılır. Baziller arter gövdesi diseke edilir ve büyük vasküler klipler veya vasküler stapler ile kesilir.

Son adım, bronşun diseksiyonu ve stapler ile kesilmesidir. Ardından lob çıkartılır.

Sağ üst lobektomi (*Şekil 5*)

Sağ akciğerin anatomisi insanlardan farklıdır ve pulmoner rezeksiyonlar daha zordur. Problemlerden bir tanesi oldukça büyük olan vena kavadır. Cerrah toraksın üst kısmına doğru pozisyon alır. Çalışma insizyonunun açılmasını takiben kamera posterior açıda yerleştirilir. Üst lob arkaya doğru çekilir. Mediastinal plevra açılır. İki veya üç ven tek tek diseke edilir ve çok küçük oldukları için vasküler klipler ile kapatılarak kesilir. Venlerin kesilmesi sonrasında iki arter ortaya çıkar. Bunlar da vasküler kliplerle kapatılır ve kesilirler. Trakea ortaya konur. Bu noktada biz fissürün iki stapler ile ayrılmasını önermekteyiz. Posterior mediastinal plevra ve dokular ayrılır ve trakeal bronş görülür. Stapler yardımı ile diseke edilir ve kesilir. Lob çıkartılır.

Sağ alt lobektomi

En zor olan rezeksiyondur. Vena kava büyüktür ve alt pulmoner ven bunun arkasında gizlenmiştir. Lob, bir veya iki grasper yardımı ile plevral boşluğun üst kısmına doğru çekilir. Uzun pulmoner ligaman, enerji cihazı veya koter kullanılarak ayrılır. Vena kavanın serbestleştirilmesi için küçük bir sünger çubuk kullanılabilir. Alt ven daha sonra diseke edilir ve stapler yardımı ile kesilir. Arterler lobun ön kısmında bulunur ve vasküler kliplerle kapatılabilirler. Bronşu açığa çıkarmak için lobun arka yüzündeki doku diseke edilir ve ayrılır. Bronş stapler yardımı ile kesilir. Lob çıkartılır.

Tartışma

VYTL'nin güvenilir ve etkili olduğu gösterilse de, tekniğin kullanımı halen yaygın değildir. Bu, kısmen, uygun becerilerin edinilmesinin güç olmasının bir yansıması olabilir (6).

Bu minimal invaziv tekniğin kullanımında cerrahların özel bazı koşullara sahip olması gerekmektedir. Yapay modeller veya hayvanlar üzerinde simülasyon temelli eğitimin kullanılması, öğrenme eğrisinin erken dönmeindeki sorunların üstesinden gelmek için önerilmiştir (7,8).

Cerrahi simülasyon, hastayı gereksiz riske maruz bırakmadan cerrahi uygulamaya daha hızlı ve güvenli bir şekilde başlamayı kolaylaştırabilir. Göğüs cerrahisinde bilgisayar temelli, hayvan veya doku bloğu kullanımı ile sağlanan simülasyon ile ilgili birçok konu vardır (9,10). Sanal gerçeklik platformu acemi göğüs cerrahları için iyi bir başlangıç noktası olacaktır (11,12). Cerrahlar ameliyat

© AME Publishing Company. Tüm hakları saklıdır.

deneyimi kazandıktan sonra hiler damarlarda ince diseksiyon becerilerinin geliştirilmesini kolaylaştıracak şekilde domuz modeli kullanılabilir (13). Simülasyon, karmaşık bir operasyonda yeterlik elde etmek için gereken vaka sayısının yerini alabilir, ancak bu, simülasyon ortamının yüksek sadakati ve zorlu olmasını ve öğrencinin artan bilişsel teknik becerilerini sürekli test etmesini gerektirir (14).

Teknoloji Merkezi'nde uyguladığımız beş kurs sonucundaki deneyimimiz, koyunun VYTL eğitiminde mükemmel bir model olduğunu ortaya koymuştur.

Sonuç

Tek porttan VYTL yaklaşımı en ergonomik yaklaşımdır ve hiler yapıları ve fissürü doğrudan görüntüleme imkanı sağlar (15). Ancak akciğerin tam olarak ortaya konması ve enstrümantasyon konusunda kendinizi güvende hissetmeniz gerekir. Bimanual enstrümantasyon çok faydalıdır ve her adımın tanımlanması asıl anahtardır. Hayvan modelinde uygulama, bu becerileri edinmek için iyi bir seçenektir.

Teşekkür

Açıklama: Yazarlar herhangi bir çıkar çatışması beyan etmemektedir.

Kaynaklar

1. Gonzalez-Rivas D, Paradela M, Fernandez R, et al. Uniportal video-assisted thoraoscopic lobectomy: two years of experience. Ann Thorac Surg 2013;95:426-32.
2. Ng CS. Uniportal VATS in Asia. J Thorac Dis 2013;5 Suppl 3:S221-5.
3. de la Torre M, Gonzalez-Rivas D, Fernández-Prado R, et al. Left upper lobectomy in the sheep. Asvide 2014;1:311. Available online: http://www.asvide.com/articles/324
4. de la Torre M, Gonzalez-Rivas D, Fernández-Prado R, et al. Left lower lobectomy in the sheep. Asvide 2014;1:312. Available online: http://www.asvide.com/articles/325
5. de la Torre M, Gonzalez-Rivas D, Fernández-Prado R, et al. Right upper lobectomy in the sheep. Asvide 2014;1:313. Available online: http://www.asvide.com/articles/326
6. Ferguson J, Walker W. Developing a VATS lobectomy programme—can VATS lobectomy be taught? Eur J Cardiothorac Surg 2006;29:806-9.
7. Bjurström JM, Konge L, Lehnert P, et al. Simulation-based training for thoracoscopy. Simul Healthc 2013;8:317-23.
8. Iwasaki A, Okabayashi K, Shirakusa T, et al. A model to assist training in thoracoscopic surgery. Interact Cardiovasc Thorac Surg 2003;2:697-701.
9. Carrott PW Jr, Jones DR. Teaching video-assisted thoracic surgery (VATS) lobectomy. J Thorac Dis 2013;5 Suppl 3:S207-11.
10. Meyerson SL, LoCascio F, Balderson SS, et al. An inexpensive, reproducible tissue simulator for teaching thoracoscopic lobectomy. Ann Thorac Surg 2010;89:594-7.
11. Jensen K, Ringsted C, Hansen HJ, et al. Simulation-based training for thoracoscopic lobectomy: a randomized controlled trial: virtual-reality versus black-box simulation. Surg Endosc 2014;28:1821-9.
12. Solomon B, Bizekis C, Dellis SL, et al. Simulating video-assisted thoracoscopic lobectomy: a virtual reality cognitive task simulation. J Thorac Cardiovasc Surg 2011;141:249-55.
13. Tong BC, Gustafson MR, Balderson SS, et al. Validation of a thoracoscopic lobectomy simulator. Eur J Cardiothorac Surg 2012;42:364-9; discussion 369.
14. Li X, Wang J, Ferguson MK. Competence versus mastery: the time course for developing proficiency in video-assisted thoracoscopic lobectomy. J Thorac Cardiovasc Surg 2014;147:1150-4.
15. Bertolaccini L, Rocco G, Viti A, et al. Geometrical characteristics of uniportal VATS. J Thorac Dis 2013;5 Suppl 3:S214-6.

(Çeviri: Ezel ERŞEN)

Bu makalenin orijinali: de la Torre M, Gonzalez-Rivas D, Fernández-Prado R, Delgado M, Fieira EM, Centeno A. Uniportal video-assisted thoracoscopic lobectomy in the animal model. J Thorac Dis 2014;6(S6):S656-S659. doi: 10.3978/j.issn.2072-1439.2014.10.03

© AME Publishing Company. Tüm hakları saklıdır.

Uniportal Video-Yardımlı Torakoskopik Lobektomi

Diego Gonzalez-Rivas[1,2], Eva Fieira[1], Maria Delgado[1], Lucia Mendez[1], Ricardo Fernandez[1,2], Mercedes de la Torre[1,2]

[1]Coruña Üniversitesi Hastanesi, Göğüs Cerrahisi Departmanı, Coruña, İspanya; [2]Minimal İnvazif Göğüs Cerrahisi Ünitesi (UCTMI), Coruña, İspanya

İletişim: Diego Gonzalez-Rivas. Coruña Üniversitesi Hastanesi, Göğüs Cerrahisi Departmanı, Xubias 84, 15006 Coruña, İspanya. E-posta: diego.gonzalez.rivas@sergas.es.

Özet: Geçtiğimiz 20 yılda, video-yardımlı göğüs cerrahisi (VYGC), göğüs cerrahlarının hastalıkların tanı ve tedavisine yaklaşımında devrimsel bir gelişme olarak ortaya çıktı. VYGC işlemlerindeki en önemli gelişme major akciğer rezeksiyonlarında meydana geldi. Lobektomi için seçilebilecek mükemmel yöntem henüz bulunmamıştır. Birçok cerrah, VYGC'yi 3 ya da 4 kesi ile yapar iken, bu işlemler tek bir kesi ile de yapılabilir.Yapılan tek insizyon, genel olarak 3 ya da 4 insizyon ile yapılan VYGC işlemlerinde uygulanan gibidir ve kaburgaları ayırmak için herhangi bir alet kullanılmaz. Bizim VYGC lobektomiler konusundaki deneyimimiz arttıkça, tekniği daha az invazif hale getirmeye çalıştık. Sonuçta, daha çok deneyim kazandıkça, daha zor olguları opere ettik ve böylece tek insizyondan yapılan torakoskopik lobektomi ortaya çıktı.

Anahtar kelimeler: Video-yardımlı göğüs cerrahisi (VYGC); sol alt lobektomi; sağ alt lobektomi; sol üst lobektomi; sağ üst lobektomi; lenfadenektomi; lobektomiler; daha az invazif girişim

Makaleyi görüntülemek için: http://dx.doi.org/10.3978/j.issn.2072-1439.2013.07.30

Giriş

Video yardımlı göğüs cerrahisi (VYGC) ile yapılan anatomik lobektomi ilk olarak 20 yıl önce tanımlandı (1). O zamandan sonra, birçok bölüm bu metodu uygulamaya başladı, ancak, bu işlemin tam olarak tanımlaması yapılmadı ve tanımlar, merkezler arasında farklılıklar göstermektedir (2).

Bu gelişimin en son basamağı tek port yaklaşımıdır. Bu yaklaşım ilk olarak Rocco ve çalışma arkadaşları tarafından minör göğüs cerrahisi ve akciğer işlemleri için tanımlanmıştır (3). Açılanabilen stapler'ların ve bu işleme özel olarak tasarlanmış aletlerin tasarımı, tek insizyondan major akciğer ameliyatlarının yapılabilir hale gelmesini mümkün kılmıştır. İlk tek porttan yapılan VYGC lobektomi Gonzales-Rivas ve çalışma arkadaşları tarafından Coruna Üniversitesi Hastanesi'nde 2010 yılında yapılmıştır (4).

Materyal

Bu bölüm, işlemin geleneksel ya da özel olarak bu yaklaşım için uyarlanmış (uç ve arkasından açılanan aletler gibi; *Şekil 1*) el aletleri, modern açılanan stapler'lar, damar klipleri, yüksek çözünürlüklü 30° kameralar (ucuna yerleştirilmiş CCD ünitesi olan videolaparoskop; *Şekil 2*), enerji cihazları ile nasıl daha iyi yapılabileceğini tanımlamaktadır.

Genel Özellikler

Cerrah ve asistan, hastanın önünde yer almalı ve tüm işlemler süresince ve aynı torakoskopik görüntüye bakmalı ve işlemi uyum içinde yapmalıdır (*Şekil 3*).

Her ne kadar görüş sahası anterior kullanım insizyonundan sağlanabilir olsa da torakoskopun kesiden girdikten sonra yapacağı hareketlerle görüş, farklı açılardan sağlanabilir (bu neden ile, panaromik bir görüş sağlayabilmek için 30 derecelik torakoskop kullanılması önerilir). Torakoskopun el aletleri ile birlikte bir iş birliği halinde hedef dokuya yönelik olarak hareket ettirilmesi ile el aletleri sagital düzlemden hedef lezyona doğru uygulanabilir.

El aletleri tercihan uzun ve üç veya dört aletin aynı anda kesiden uygulanabilmesini sağlamak amacıyla eğri olmalıdır (*Şekil 4*). Akciğerin iyi bir şekilde görüntülenmesi ile yapıların diseksiyonu sağlanarak aletlerin birbiriyle çakışması engellenebilir.

Anestezi altında ve çift lümenli entübasyon tüpü ile entübe edilen hasta, geleneksel VYGC işlemlerinde olduğu gibi lateral dekübitus pozisyonunda yatırılır. Kesi, anterior pozisyonda 5. interkostal aralıktan yaklaşık 4-5 cm uzunluğunda yapılır (*Şekil 5*). Kesinin burada olması hiler diseksiyon ve stapler'ların yerleştirilmesine kolaylık sağlar (*Şekil 6*). Bu insizyon 2 ya da 3 port ile yapılan VYGC tekniğinde yapılan ile aynıdır ve cerrahi materyalin çıkarılmasına izin verir (*Şekil 7*). Torakoskop için bir trokar kullanılmasına da

© AME Publishing Company. Tüm hakları saklıdır.

Şekil 1 Ucundan ve arkasından açılanabilen uyarlanmış el aletleri.

Şekil 2 Yüksek çözünürlüklü 30° torakoskop.

Şekil 3 Cerrahlar, hastanın önünde konumlanır ve monitöre birlikte bakar. Ameliyathane hemşiresi ise karşı tarafta konumlanır.

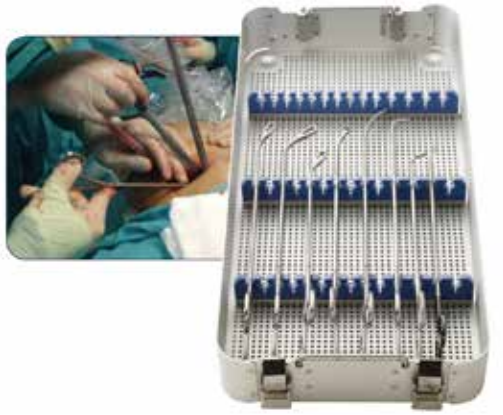

Şekil 4 Uniportal cihazların seti ve işlem için uyarlanmış el aletleri.

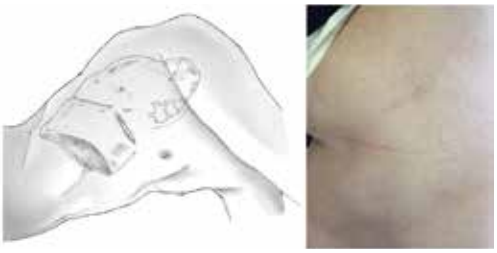

Şekil 5 Çizim, kesinin yerini göstermektedir.

Şekil 6 Üst lobektomi sırasında stapler'ın yerleştirilmesi. Çevrimiçi olarak: http://www.asvide.com/articles/34

gerek kalmaz.

Hiler diseksiyon sırasında ameliyat masasını uzaklaştırmak lenf nodu diseksiyonu sırasında ise yaklaştırmak işlemleri kolaylaştırır.

Damarlar genellikle stapler ile kapatılarak kesilir, ancak, diseksiyon zor olduğunda vasküler klip (click aV, Grena) ya da sütür kullanarak kapatılıp kesilebilir (*Şekil 8*).

İşlemlerin çoğunu gerçekleştirirken, torakoskop genellikle kullanım kesisinin posteriorunda konumlanır iken, el aletleri de anteriordan uygulanır.

Alt lobektomi işlemi sırasında, diseke edilen yapıların sırası şöyledir: İnferior pulmoner ligaman, inferior pulmoner ven, pulmoner arter, bronş ve son olarak da fissürün tamamlanması. Üst

© AME Publishing Company. Tüm hakları saklıdır.

Şekil 7 Sol üst lobektomi için yapılacak kesi (6).
Çevrimiçi olarak: http://www.asvide.com/articles/35

Şekil 8 Lobektomi sırasında damar klibi kullanımı (7).
Çevrimiçi olarak: http://www.asvide.com/articles/36

Şekil 9 Göğüs tüpü insizyonun posteriorundan yerleştirilir.

lobektomilerde önce pulmoner arter, ardından ven, bronş ve fissür diseke edilir.

Lobektomi tamamlandıktan sonra çıkarılan lob bir torbaya koyularak çıkarılır ve lenf nodu diseksiyonu yapılır. İnterkostal

Şekil 10 Sol alt lobektomi (arter fissürün içinden görülebiliyor) (9).
Çevrimiçi olarak: http://www.asvide.com/articles/37

aralığa da bupivakain injekte edilir. İnsizyonun posterioruna tek bir göğüs tüpü koyularak işlem sonlandırılır (*Şekil 9*). Biz, epidural ya da paravertebral kateteri rutin olarak uygulamıyoruz.

İndikasyonlar ve Kontrindikasyonlar

Tek porttan yapılan VYGC'deki indikasyon ve kontrindikasyonlar, iki ya da 3 port tekniği ile yapılan VYGC ameliyatlarında olduğu gibidir (8).

Bize göre kesin kontrindikasyonlar, kaburgaları ayırmadan çıkamayacak dev tümörler ve cerrahın kendisini konforsuz hissetmesidir.

Cerrahi Teknik

Sol alt lobektomi

Bu lobektomi, fissürün tam olup olmamasına göre teknik olarak farklıdır. Eğer fissür tam ise, fissürün içinden arter ayrılarak stapler ile kapatılıp kesilebilir. Bazen, superior ve baziler arterlerin ayrı ayrı dönülerek bağlanıp kesilmesi daha kolaydır. Lobu, uzun eğri bir tutucu alet ile kaldırıp, pulmoner ligamanı kesmek gerekir. Ardından ven diseke edilir ve stapler ile bağlanıp kesilir. Bundan sonra alt lob bronşu ortaya çıkarılır, diseke edilir ve vende tarif edildiği gibi kesilir. En son adım, fissürün stapler ile ayrılmasıdır. Ardından çıkarılan lob koruyucu bir torbaya koyularak dışarıya çıkarılır (*Şekil 10*).

Tam ayrılmamış bir füssür olduğunda veya arter ortaya çıkarılamadığında, teknik değişebilir. Burada önerilen yöntem, fissürün ayrılması ile uğraşıp hava kaçağına neden olmamaktır. Lobektomi baş tarafından kaudal tarafa doğru yapılarak, fissür en son adım olarak ayrılır (Fissürsüz teknik). Lob baş tarafına doğru çekilip diseksiyon sırası şöyle uygulanmalıdır: İnferior pulmoner ligaman, inferior ven, alt lob bronşu. Ardından, bronş ile arter

© AME Publishing Company. Tüm hakları saklıdır.

Şekil 11 Aşağıdan yukarı doğru yapılmış sol alt lobektomi (10). Çevrimiçi olarak: http://www.asvide.com/articles/38

Şekil 12 Fissürün içinde arterin görüldüğü sağ alt lobektomi işlemi (11). Çevrimiçi olarak: http://www.asvide.com/articles/39

Şekil 13 Aşağıdan yukarı doğru yapılan sağ alt lobektomi (12). Çevrimiçi olarak: http://www.asvide.com/articles/40

Şekil 14 Üst lobun anterior dalı ilk adım olarak ayrılır.

arasında bir doku planından girilip arter diseke edilir. En son olarak da fissür kesilerek lobektomi tamamlanır (*Şekil 11*).

Sağ alt lobektomi

Sağ alt lobektomi için uygulanacak cerrahi strateji sol için geçerli olan ile aynıdır fakat arter fissür içinde ortaya çıkarıldı ise, superior segment arter, fissürün arka ve üstünde diseke edilmelidir. Yapıların diseksiyon sırası sol alt lobektomi için olan ile aynı şekilde devam eder (*Şekil 12*).

Alt taraftan (caudal) başa doğru diseksiyon yapılan lobektomilerde, orta lobun arter ve bronşunu zedelememeye dikkat etmek gerekir. İnferior pulmoner ven stapler ile kapatılıp kesildikten sonra alt lob bronşu ortaya çıkarılır, diseke edilir ve alt taraftan, orta lob bronşunun ayrıldığı noktadan itibaren kesilir. Bronşu ortaya çıkarmak için arter ile bronş arasındaki plana girildiğinde, arter de görünür hale gelir. Bu aşamada bronşlar arasındaki lenf nodlarını çıkarıp buradaki anatomiye daha çok hakim olmayı öneririz. Bir kez ortaya çıkarıldığında, alt lobun segment arter dalları (baziler ve superior segment arterleri) ayrılarak stapler ile diseke edilebilir. En son olarak da fissür stapler ile tamamlanır (*Şekil 13*).

Sol alt lobektomi

Sol üst lobektomide izlenecek diseksiyon sırası, geleneksel VYGC rezeksiyonlarında olduğu gibidir. Buna karşın, mümkün olduğunda, üst lobun ilk dalını, ardından venin diseksiyonunu kolaylaştıracak şekilde önce diseke etmek önerilir (*Şekil 14*). Bir kural olarak, tüm hiler yapıları stapler ile bağlayıp kesmek gerekir. Ancak, stapler'ın yerleştirilmesi mümkün olmadığında ya da çok zor ise, damarların kontrol edilmesi için klip de kullanılabilir (click aV, GrenaR) (*Şekil 15*), hatta, damar, iplik ile de bağlanabilir. Biz, fissürü stapler ile ayırmayı, hiler yapıları önden arkaya doğru ayırdıktan sonra en son işlem olarak yapmayı öneririz (Fissürsüz teknik) (*Şekil 16*).

© AME Publishing Company. Tüm hakları saklıdır.

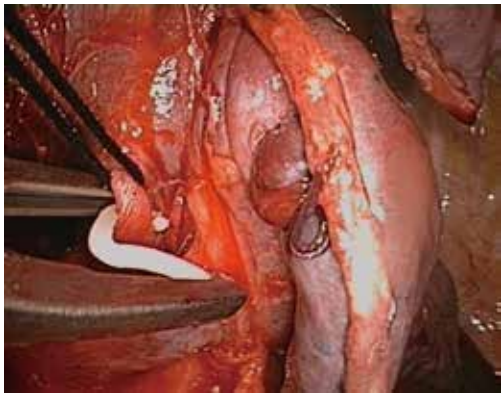

Şekil 15 Açı uygun olmadığında damar klipleri kullanılabilir.

Şekil 16 Sol üst lobektomi (Fissürsüz teknik) (13).
Çevrimiçi olarak: http://www.asvide.com/articles/41

Tek porttan yapılan girişimde, geleneksel VYGC'de genelde superior pulmoner venin arkasında saklı kalan üst lob anterior ve apikal segment dallarının ayrılması ve diseksiyonu daha kolay olur. Bu neden ile, superior pulmoner venin dönülmesini ve stapler geçirilmesini kolaylaştırmak amacı ile, öncelikle üst lobun anterior ve apikal arter dallarının dönülüp kesilmesini öneririz. Anterior dal bağlanıp kesildikten sonra, ven çok net olarak ortaya çıkar (*Şekil 17*). En iyi şekilde stapler'ı yerleştirebilmek için venin mümkün olduğunca distalden dönülmesini öneririz. Ucu kıvrık olan stapler'ların kullanılması, tek bir insizyondan superior pulmoner ven ve bronşun dönülmesini kolaylaştırır (*Şekil 18*). Üst lob venini dönmek için yapılabilecek bir başka ilginç yöntem ise, ilk adım olarak hiler görüş ile üst ve alt venin arasından fissürü açmak, buradan bronş ve arteri ortaya çıkarmaktır. Daha sonra stapler, arterin üzerinden fissüre sokularak fissürü açıldıktan sonra lob venin altından stapler'ın geçmesine izin verecek şekilde hareket ettirilebilir (*Şekil 19*).

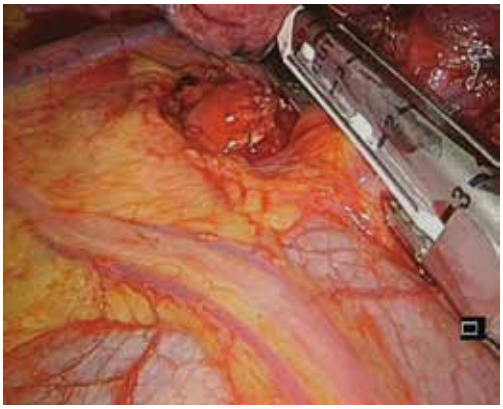

Şekil 17 Trunkus anteriorun ayrılmasının ardından sol süperior pulmoner venin ayrılması.

Şekil 18 Üst lob veninin altına ucu kıvrık stapler'ı yerleştirme (14).
Çevrimiçi olarak: http://www.asvide.com/articles/42

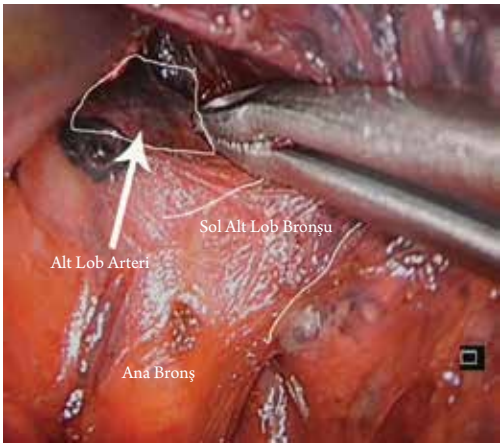

Şekil 19 Hiler görüşten hareket ile fissürün ön kısmının ayrılması.

© AME Publishing Company. Tüm hakları saklıdır.

Şekil 20 Üst lob bronşunun kesilmesi için kullanılabilecek farklı seçenekler (15). Çevrimiçi olarak: http://www.asvide.com/articles/43

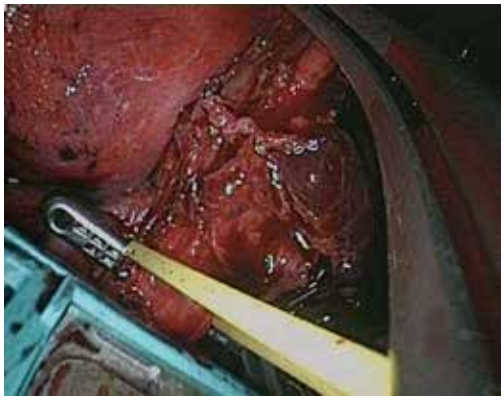

Şekil 21 Kompleks fissürü olan hastalarda TA stapler ile bronş kesilebilir.

So üst lobektomide bronşun kesilmesi, bronşun hemen arkasındaki lingula arteri zedelenebileceğinden daha zor bir işlemdir. Üst lob bronşunu kesmede 4 ayrı yöntemimiz bulunmaktadır (*Şekil 20*). İlk seçenek, öncelikle lingula arterini ortaya çıkarmak ve ardından fissürün içinden dönüp, diseke etmektir. Bu işlemden sonra bronşu kesmek daha kolay bir hale gelir. İkinci seçenek, fissürün tam olmadığı durumlarda sol üst lob bronşunun kesilmesinde lingula arterini zedelememek için TA stapler'ı kullanmaktır (*Şekil 21*). Üçüncü seçenek, bronşu lobektominin en sonunda makas ile keserek ayırmaktır (elle sütüre ederek ya da stapler kullanarak). Son seçenek ise, superior dalı (ve bazen de posterior dalı) ve veni bağladıktan sonra endostapler kullanmaktır. Ancak, bu son seçenek, sadece deneyimli VYGC cerrahları tarafından uygulanmalıdır.

Sağ üst lobektomi

Cerrahi basamaklar, sol üst lobektomide olduğu gibidir: Anterior ve apikal segment arterinin dalları, üst lob veni, posterior segment

Şekil 22 İlk aşama olarak anterior trunk dönülüp kesilir.

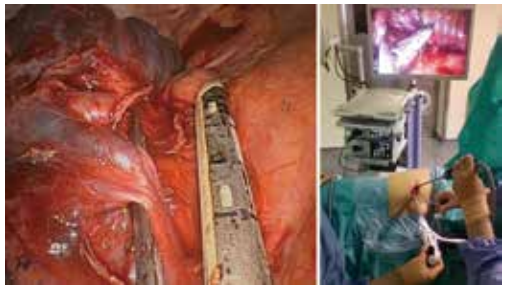

Şekil 23 Arter trunk'u bağlandıktan sonra üst lobu dönülerek kesilir.

arteri, üst lob bronşu ve fissür. Biz, öncelikle apiko-anterior arter trunkunu mümkün olan her hastada öncelikle dönüp bağlamayı (*Şekil 22*), ardından sol üst lobektomide belirtildiği gibi, superior veni dönmeyi kolaylaştırdığı için öneriyoruz (*Şekil 23*).

Bazen, minör fissürü, ilk işlem olarak ayırmak (stapler'ı üst ve orta lob ven dalları arasına yerleştirip parenkimi stapler'ın çeneleri arasına çekerek yapılmalı) üst lob venine daha uygun bir açı ile yerleştirmek için çok kolaylaştırıcı olur. Bu manevra, sağ üst lob bronşunu görüp diseke etmek için de çok iyi bir görüş sağlar (*Şekil 24*).

Son adım, stapler'ı arterin üstüne yerleştirerek fissürü tamamlamaktır. Veni, arter ve bronşu kestikten, orta lob arterini gördükten sonra stapler'ı interlobar arterin üzerine koyup, parenkimi stapler'a doğru çekip, bu sırada orta lob arterinin dışarıda kaldığından emin olup çalıştırmak yeterli olur. Bu sırada damar ve bronş güdükleri stapler'ın çaneleri dışında kalmalıdır (*Şekil 25*).

Bazen, venin diseksiyonunu kolaylaştırmak için anterior trunk'un dönülüp kesilmesinden sonra sağ üst lob bronşu dönülüp kesilebilir. Bu durumda, öncelikle, üst lob bronşu ile intermedier bronşun arasındaki bifurkasyon, posterior plevra kenarı diseke edilerek ortaya çıkarılmalıdır (*Şekil 26*).

© AME Publishing Company. Tüm hakları saklıdır.

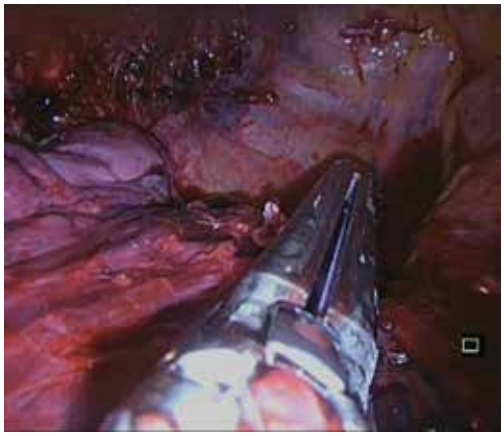

Şekil 24 Sağ üst lob bronşunun ayrılması.

Şekil 25 Önden arkaya doğru yapılan ve fissürün ayrılması son işlem olarak uygulanan lobektomi (fissürsüz teknik).

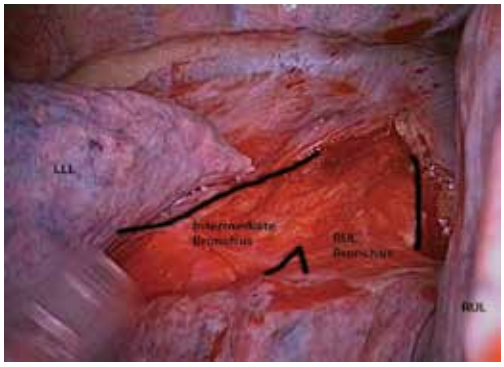

Şekil 26 Sağ ana bronşun arka ayrım noktası.

Damar kliplerinin kullanılması veya damarların elle bağlanarak kesilmesi de, pulmoner arterin ya da pulmoner venin segment dallarının ayrımında uygulanabilir. Broşun ayrılıp kesilmesi dışında, tüm damar dalları, stapler yerine klipler kullanılarak kapatılabilir.

Orta Lobektomi.

Orta lobektominin aşağıdan kafaya doğru (kaudakranyal) yapılmasını

Şekil 27 Orta lobektomi (16).
Çevrimiçi olarak: http://www.asvide.com/articles/44

öneririz: Öncelikle major fissürün ön kısmı, ven, bronş, arter, minör fissürün ön kısmı ve major fissürün arka kısmı. Orta lob ven dalı ve alt lob veninin tanımlanması ile major fissürün anterior kısmı görülebilir (Stapler, orta lob ven dalı ile alt lob veni arasına koyularak parenkim stapler'ın çeneleri arasına çekilir. Bu manevra, orta lobun venine stapler koyabilmeyi kolaylaştırır. Ven ayrılıp kesildikten sonra, orta lob bronşu görülür, ayrılır ve kesilir. Ardından yuvarlak bir forseps ile orta lob çekilerek orta lob arteri görülür ve ardından stapler ile kesilerek ayrılır. En sonunda fissüre stapler koyularak kesilir (*Şekil 27*).

Lenfadenektomi

Lenf nodu diseksiyonu, geleneksel VYGC'de olduğu gibi yapılır. Ters Trendelendburg pozisyonu paratrakeal diseksiyon için, akciğerin kendiliğinden aşağı düşmesini sağlayacağından çok yararlıdır. Subkarinal diseksiyon için ise, Trendelenburg pozisyonu ile birkikte masanın biraz öne doğru çevrilmesi görüşü kolaylaştırır. Pulmoner ligamanın ayrılması ise, subkarinal alana daha iyi ulaşmayı sağlar.

Kamerayı yerleştirmek için en iyi konum, bu sırada insizyonun önüdür. Kameranın altına, sağda subkarinal ve paratrakeal alanları, solda ise, subkarinal alan ve aortapulmoner pencereyi daha iyi görebilmek amacı ile 3-4 el aleti yerleştirilebilir (*Şekil 28*).

Sol subkarinal diseksiyon için 10 mm'lik fındık monte tampon, kullanım insizyonunun alt kısmından toraksa sokularak, aort, özofagus ve akciğer çekilir (*Şekil 29*). Bu manevra, fındık tamponların üstünden ve kameranın altından yapılan diseksiyonu kolaylaştırır (*Şekil 30*).

Sağ subkarinal lenf nodu diseksiyonunu kolaylaştırmak için ise, özofagus ve intermedier bronş ayrılmalıdır (*Şekil 31*).

Paratrakeal lenf nodu diseksiyonu için, öncelikle azigos veninin altından plevranın açılmasını, buradan azigos venin kaldırılmasını

© AME Publishing Company. Tüm hakları saklıdır.

Şekil 28 Aortapulmoner penceredeki lenf nodlarının diseksiyonu (17). Çevrimiçi olarak: http://www.asvide.com/articles/45

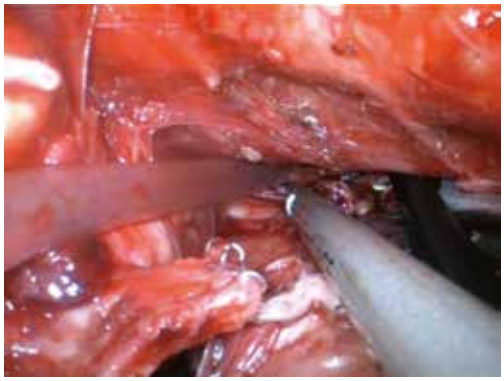

Şekil 29 Sol alt lobektomiden sonra yapılan subkarinal lenf nodu diseksiyonu.

ve superior vena cava'nın sağa doğru bir endoskopik el aleti ile çekilmesini öneririz (*Şekil 32*). Bu teknik, bir plan yaratarak inferiordan paratrakeal alana doğru diseksiyonu kolaylaştırmaktadır (*Şekil 33*).

Hiler ve N1 lenf nodlarının diseksiyonu için ise, ameliyat masasını arkaya doğru çevirmek önemlidir. Bu sırada el aletleri iki elle kullanılarak doğru bir N1 lenf nodu diseksiyonu yapmak mümkündür (*Şekil 34*).

Bulgular

Haziran 2010'dan itibaren tek porttan VYGC ile 222 major akciğer rezeksiyonu uyguladık. Tüm hastalar VYGC cerrahisinde özellikle major rezeksiyonlarda 2 portlu VYGC, ve minör işlemlerde (kama rezeksiyonları, pnömotoraks vb) tek portlu VYGC deneyimi olan cerrahlar tarafından ameliyat edildi. Serimizde ileri KHDAK bulunan hastalar ve kemoradyoterapi görmüş karmaşık tümörü bulunan olgular da bulunmakta idi.

Şekil 30 Sol subkarinal lenf nodu diseksiyonu. Çevrimiçi olarak: http://www.asvide.com/articles/46

Şekil 31 Sağ subkarinal lenf nodu diseksiyonu (19). Çevrimiçi olarak: http://www.asvide.com/articles/47

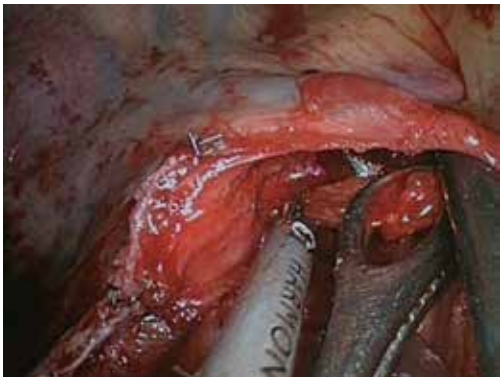

Şekil 32 Sağ paratrakeal lenf nodu diseksiyonu sırasında cerrahi aletlerin kullanımı.

Toplam açığa dönüş oranı %3.6 idi. En sık yapılan ameliyat sağ üst lobektomi idi (%29.4). Ortalama ameliyat süresi 151.7± 76 dakika (60-310 dk arası) idi. Açık cerrahiden uyarlanan kanser cerrahisi

© AME Publishing Company. Tüm hakları saklıdır.

Şekil 33 Paratrakeal lenf nodu diseksiyonu (20). Çevrimiçi olarak: http://www.asvide.com/articles/48

Şekil 34 Sağ üst lobektominin ardından yapılan N1 istasyonları lenf nodu diseksiyonu (21). Çevrimiçi olarak: http://www.asvide.com/articles/49

prensiplerinde göre anatomik rezeksiyon sonrasında tam bir lenfadenektomi yapıldı. Ortalama çıkarılan lenf nodu istasyonu sayısı 4.4±1 (3-7 arasında), ortalama lenf nodu sayısı 14.6±6 (5-38 arasında) idi. Ortalama tümör çapı 3± 2 cm (0-9.8 cm arası) idi.

Ortanca göğüs tüpü kalış süresi 2 gün (1-16 gün arası), ortanca hastanede kalış süresi 3 gün (1-58 gün arası) idi.

Tartışma

Lobektomi için VYGC tam olarak standart hale getirilmiş değildir. Her ne kadar genelde 3-4 kesi yapılıyorsa da ameliyat, tek bir kesi ile başarılı olarak tamamlanabilir.

Tek port ile yapılan akciğer rezeksiyonları ilk olarak Rocco ve çalışma arkadaşları tarafından 2004 yılında tanımlanmıştır (4). O zamandan beri tek port ile yapılan tanısal ve tedavi edici VYGC ameliyatları ile ilgili farklı teknikleri bildiren makaleler yayınlanmıştır (22,23). Biz burada tanımadığımız tek-kesi tekniğini uyarlayarak akciğer rezeksiyonlarını başarı ile yaptık (24,25). Günümüzde bu tek port tekniğini, çoğu major akciğer rezeksiyonları ve ileri tümörler için kullanıyoruz (26).

Yapılan kesinin uzunluğu iki (27) ya da üç port yaklaşımı (28) için uygulananlara benzerdir. Kameranın kullanılan el aletleri ile birlikte uyumlu bir şekilde kullanılması çok önemlidir. Üzerinde CCD sensörü bulunan 30 derecelik torakoskop, el aletlerinin kullanımını kolaylaştırmaktadır. Tek port tekniği, hedef dokuyu direkt olarak görmeyi sağlar. Geleneksel 3-port tekniği ile görülen plan, monitörler için uygun olmayan bükülmüş bir görüntü sağlar. Tek port yaklaşımında paralel olarak kullanılan aletler, açık cerrahidekine benzer bir yaklaşım ile kullanılabilir. Tek port ile sağlanan görüş, geleneksel torakoskopik görüşte superior venin arkasında kalan üst arter trunkunun izlenmesini sağlar. Bu neden ile üst lobektomi yaparken, üst lob veninin dönülmesini kolaylaştırmak için öncelikle anterior trunkun dönülüp kesilmesi önerilir. Bir kez, arter dalı kesildikten sonra, venin tek port yaklaşımı ile dönülmesi daha kolay olur. Bu sırada venin mümkün olduğunca distalden dönüler kesilmesi önerilir.

Bir diğer avantaj ise, kamera için trokara gerek bulunmamasıdır. Yumuşak dokuyu ayırdıktan sonra, daha geniş bir açı ile görüşü sağlayabilmek ve daha büyük bir esneklik ile hareket edebilmek için trokar olmaksızın uygulanır. Böylece, ayrıca, trokar olmadığından, interkostal sinire olabilecek travma en aza indirilmiş olur. El aletlerinin kullanılması sırasında, her zaman interkostal sinire bası yapmaktan ve aletleri aletleri alttaki kaburganın üst kenarına koymaktan çekiniriz. Bizim izlenimimiz, böylece hastaların ameliyat sonrasında daha az ağrı hissettikleridir, ancak, bu hipotezi doğrulamak için daha büyük bir hasta grubunda çalışma yapmayı planlıyoruz. Bazı yazarlar, pnömotoraks için tek kesi ile yapılan cerrahi sonrasında klasik çok portlu yaklaşıma göre, hastaların ameliyat sonrasında daha az ağrı ve parestezi tanımadıklarını bildirmiştir (29).

Tek kesi ile yapılan VYGC, sadece ilk evreler ve basit vakalar için önerilmez. Deneyim kazanıldıkça karmaşık vakalar dahi, 2 ya da 3 port yaklaşımında olduğu gibi opere edilebilir (30). VYGC ile ilgili önceki deneyimler, ileri vakaların başarıyla opere edilmesinde önemlidir. Biz, kuvvetli yapışıklıkların olduğu öncesinde torakotomi yapılmış olgularda lobektomiler (*Şekil 35*), göğüs duvarı invazyonu olan hastalarda göğüs duvarı rezeksiyonları (*Şekil 36*) (31), indüksiyon ya da radikal kemoradyoterapi sonrasında rezeksiyonlar, 'sleeve' lobektomiler (*Şekil 37*) (32), vasküler rekonstrüksiyonlar (*Şekil 38*), Pancoast tümörlerinde ve dev tümörlerde rezeksiyonlar (*Şekil 39*) yaptık.

Yakın zamanda, opere ettiğimiz erken evre KHDAK olgularımız ile ileri evre tümörü olan (>5 cm, T3, T4 veya indüksiyon tedavisi sonrası tümörler) ve tek porttan yapılan VYGC ile opere ettiğimiz hastaları (87 erken evre tümörlü hastaya karşılık 47 ileri evre tümör) karşılaştırdık. Ameliyat süresi ve çıkarılan lenf nodu sayısı ileri evre

© AME Publishing Company. Tüm hakları saklıdır.

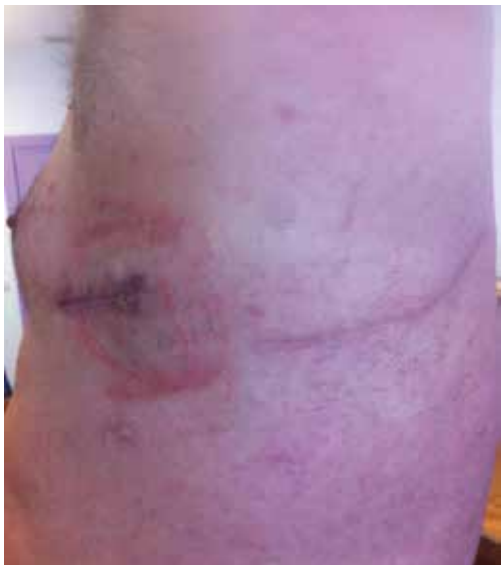

Şekil 35 Daha önce torakotomi ve iki portlu VYGC yapılmış hastada uygulanmış tek insizyon. Hastaya, öncelikle yıllar önce alt lobdaki metastaz için torakotomi ile wedge rezeksiyon, 3 yıl sonra 2 portlu VYGC ile atipik segmentektomi yapılmış. Hastaya en son olarak tek insizyon ile tamamlayıcı alt lobektomi yapıldı.

Şekil 36 Göğüs duvarı invazyonu olan alt lob tümörlü hastaya uniportal VYTC ile lobektomi ve posterior insizyon ile göğüs duvarı rezeksiyonu ve rekonstrüksiyonu yapıldı.

olgularda daha yüksek olduğu halde, ameliyat sonrası sonuçlar (göğüs tüpü süresi, hastanede kalış ve komplikasyonlar) her iki grupta da benzer idi. İleri evre tümörlü olgularda tek porttan yapılan VYGC lobektomilerinin irdelemesi halen devam etmektedir.

Her ne kadar tek port ile yapılan VYGC yaklaşımı tüm dünyada giderek daha fazla uygulama buluyor ise de, bu yaklaşıma başlamadan hayvan laboratuarlarını, pratik uygulamalı kursları, deneyimli VYGC merkezlerini de ziyaret etmeyi de içeren eğitim

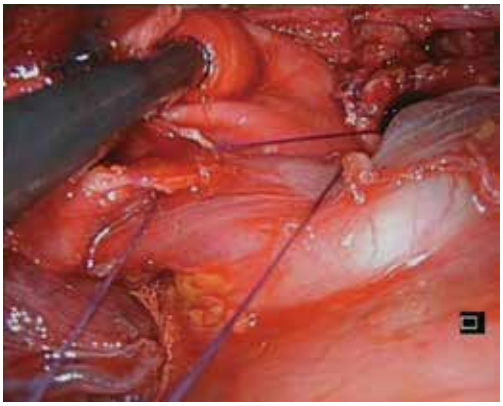

Şekil 37 Sol alt lobektomi ardından yapılan 'sleeve' anastomoz.

Şekil 38 Damar rekonstrüksiyonunda kullanılan aletlerin uygulanması.

Şekil 39 Uniportal VYGC ile çıkarılmış dev tümör: bilobektomi ve anatomik S6 segmentektomi (sağ üst lob, orta lob ve alt lobun superior segmenti tutulmuştu).

adımlarını tamamlamak gerekir. Beklentimiz, tüm dokuları kapatabilen yeni enerji cihazları, göğsün içinde açılabilen robot kolları ve kablosuz kameralar gibi, tek porttan yapılan ameliyatları,

© AME Publishing Company. Tüm hakları saklıdır.

göğüs cerrahisi ameliyatları içinde standart hale getirebilecek gelişmelerin gerçekleşmesidir.

Teşekkür

Açıklama: Yazarlar herhangi bir çıkar çatışması beyan etmemektedir.

Kaynaklar

1. Roviaro G, Rebuffat C, Varoli F, et al. Videoendoscopic pulmonary lobectomy for cancer. Surg Laparosc Endosc 1992;2:244-7.
2. Rocco G, Internullo E, Cassivi SD, et al. The variability of practice in minimally invasive thoracic surgery for pulmonary resections. Thorac Surg Clin 2008;18:235-47.
3. Rocco G, Martin-Ucar A, Passera E. Uniportal VATS wedge pulmonary resections. Ann Thorac Surg 2004;77:726-8.
4. Gonzalez D, Paradela M, Garcia J, et al. Single-port video-assisted thoracoscopic lobectomy. Interact Cardiovasc Thorac Surg 2011;12:514-5.
5. Gonzalez-Rivas D, Fieira E, Delgado M, et al. Insertion of staplers during upper lobectomie. Asvide 2014;1:029. Available online: http://www.asvide.com/articles/34
6. Gonzalez-Rivas D, Fieira E, Delgado M, et al. Incision for left upper lobectomy. Asvide 2014;1:030. Available online: http://www.asvide.com/articles/35
7. Gonzalez-Rivas D, Fieira E, Delgado M, et al. Use of vascular clips during lobectomy. Asvide 2014;1:031. Available online: http://www.asvide.com/articles/36
8. McKenna RJ Jr, Mahtabifard A, Swanson SJ. eds. Atlas of minimally invasive thoracic surgery. Saunders 2011;63-5.
9. Gonzalez-Rivas D, Fieira E, Delgado M, et al. Left lower lobectomy (artery exposed in the fissure). Asvide 2014;1:032. Available online: http://www.asvide.com/articles/37
10. Gonzalez-Rivas D, Fieira E, Delgado M, et al. Left lower lobectomy from bottom to top. Asvide 2014;1:033. Available online: http://www.asvide.com/articles/38
11. Gonzalez-Rivas D, Fieira E, Delgado M, et al. Right lower lobectomy with artery exposed in the fissure. Asvide 2014;1:034. Available online: http://www.asvide.com/articles/39
12. Gonzalez-Rivas D, Fieira E, Delgado M, et al. Right lower lobectomy from down to up. Asvide 2014;1:035. Available online: http://www.asvide.com/articles/40
13. Gonzalez-Rivas D, Fieira E, Delgado M, et al. Left upper lobectomy (fissureless technique). Asvide 2014;1:036. Available online: http://www.asvide.com/articles/41
14. Gonzalez-Rivas D, Fieira E, Delgado M, et al. Use of curved tip stapler to facilitate division of upper vein. Asvide 2014;1:037. Available online: http://www.asvide.com/articles/42
15. Gonzalez-Rivas D, Fieira E, Delgado M, et al. Different options for bronchus transection. Asvide 2014;1:038. Available online: http://www.asvide.com/articles/43
16. Gonzalez-Rivas D, Fieira E, Delgado M, et al. Middle lobectomy. Asvide 2014;1:039. Available online: http://www.asvide.com/articles/44
17. Gonzalez-Rivas D, Fieira E, Delgado M, et al. Aortopulmonary window lymph node dissection. Asvide 2014;1:040. Available online: http://www.asvide.com/articles/45
18. Gonzalez-Rivas D, Fieira E, Delgado M, et al. Left subcarinal lymph node dissection. Asvide 2014;1:041. Available online: http://www.asvide.com/articles/46
19. Gonzalez-Rivas D, Fieira E, Delgado M, et al. Right subcarinal lymph node dissection. Asvide 2014;1:042. Available online: http://www.asvide.com/articles/47
20. Gonzalez-Rivas D, Fieira E, Delgado M, et al. Paratracheal lymph node dissection. Asvide 2014;1:043. Available online: http://www.asvide.com/articles/48
21. Gonzalez-Rivas D, Fieira E, Delgado M, et al. N1 station lymph node dissection after left upper lobectomy. Asvide 2014;1:044. Available online: http://www.asvide.com/articles/49
22. Rocco G, Romano V, Accardo R, et al. Awake single-access (uniportal) video-assisted thoracoscopic surgery for peripheral pulmonary nodules in a complete ambulatory setting. Ann Thorac Surg 2010;89:1625-7.
23. Rocco G. One-port (uniportal) video-assisted thoracic surgical resections-A clear advance. J Thorac Cardiovasc Surg 2012;144:S27-31.
24. Gonzalez D, Paradela M, Garcia J, et al. Single-port video-assisted thoracoscopic lobectomy. Interact Cardiovasc Thorac Surg 2011;12:514-5.
25. Gonzalez-Rivas D, Paradela M, Fieira E, et al. Single-incision video-assisted thoracoscopic lobectomy: Initial results. J Thorac Cardiovasc Surg 2012;143:745-7.
26. Gonzalez-Rivas D, Paradela M, Fernandez R, et al. Uniportal Video-Assisted Thoracoscopic Lobectomy: Two Years of Experience. Ann Thorac Surg 2013;95:426-32.
27. Burfeind WR, D'Amico TA. Thoracoscopic lobectomy. Op Tech Thorac Cardiovasc Surg 2004;9:98-114.
28. McKenna RJ Jr, Houck W, Fuller CB. Video-assisted thoracic surgery lobectomy: experience with 1,100 cases. Ann Thorac Surg 2006;81:421-5.
29. Salati M, Brunelli A, Xiume F, et al. Uniportal video-assisted thoracic surgery for primary spontaneous pneumothorax: clinical and economic análisis in comparison to the traditional approach. Interact Cardiovasc Thorac Surg 2008;7:63-6.

© AME Publishing Company. Tüm hakları saklıdır.

30. Hennon M, Sahai RK, Yendamuri S, et al. Safety of thoracoscopic lobectomy in locally advanced lung cancer. Ann Surg Oncol 2011;18:3732-6.
31. Gonzalez-Rivas D, Fernandez R, Fieira E, et al. Single-incision thoracoscopic right upper lobectomy with chest wall resection by posterior approach. Innovations (Philadelphia, Pa.) 2013;8:70-2.
32. Gonzalez-Rivas D, Fernandez R, Fieira E, et al. Uniportal video-assisted thoracoscopic bronchial sleeve lobectomy: First report. J Thorac Cardiovasc Surg 2013;145:1676-7.

Bu makalenin orijinali: Gonzalez-Rivas D, Fieira E, Delgado M, Mendez L, Fernandez R, de la Torre M. Uniportal video-assisted thoracoscopic lobectomy. J Thorac Dis 2013;5 (S3):S234-S245. doi: 10.3978/j.issn.2072-1439.2013.07.30

(Çeviri: Akif Turna)

© AME Publishing Company. Tüm hakları saklıdır.

Majör Akciğer rezeksiyonlarında Tek Porttan Yapılan VYTC tekniği

Eva Fieira Costa[1], María Delgado Roel[1], Marina Paradela de la Morena[2], Diego Gonzalez-Rivas[1], Ricardo Fernandez-Prado[1], Mercedes de la Torre[1]

[1]Coruña Üniversitesi Hastanesi, Göğüs Cerrahisi Departmanı, Coruña, İspanya; [2]Clinic Hastanesi, Göğüs Cerrahisi Departmanı, Barcelona, İspanya
İletişim: Dra. Eva Fieira Costa. As Xubias de Arriba, nº84, PC 15006, A Coruña, Spain. E-posta: evadeures@hotmail.com.

Özet: Akciğer rezeksiyonlarına cerrahi yaklaşım sürekli olarak gelişmektedir. Akciğer kanseri için video yardımlı torakoskopik cerrahi (VYTC) ile anatomik lobektomi, yirmi yıl önce tarif edildiğinden beri birçok merkez bu tekniğe başarıyla adapte oldu. VYTC lobektomi; bir ekran eşliğinde 2-4 kesi veya porttan videotorakoskopik yaklaşımla kotlar ayrılmadan damarların, arterlerin ve bronşların ayrı ayrı diseksiyonu ve mediastinal lenfadenektomi olarak tanımlanabilir. Bununla birlikte bu ameliyat, sadece bir kesi ile benzer sonuçlar elde edilecek şekilde uygulanabilir. Büyük akciğer rezeksiyonlarında uniportal yaklaşım 2010 yılında tanıtıldığından beri dünya çapında yaygınlaşmaya başladı. Bu teknik, hedef dokunun doğrudan görüntülenmesini sağlar. Tek port yaklaşımda uygulanan paralel enstrümantasyon, açık cerrahi sırasında yapılan manevralara benzerlik göstermektedir. Uniportal VYTC multiport tekniğinden daha az invaziv bir yaklaşım sergiler ve interkostal sinire basıyı en aza indirir. Bir cerrahın uniportal VYTC lobektomi deneyimi arttıkça, bu yaklaşımı kullanarak daha karmaşık vakalar yapılabilir ve böylece tek kesili torakoskopik lobektomi endikasyonları genişler.

Anahtar kelimeler: Minimal invazif cerrahi; video yardımlı torakoskopik cerrahi (VYTC); tek port lobektomi; uniportal video yardımlı torasik cerrahi rezeksiyonlar

Makaleyi görüntülemek için: http://dx.doi.org/10.3978/j.issn.2072-1439.2014.10.21

Giriş

Tek port girişim başlangıçta Rocco ve ark. tarafından öncelikli olarak minör prosedürlerin yapılması amacıyla tanımlandı (1). Majör akciğer rezeksiyonları için tanıtıldığı 2010 yılından bu yana uniportal yaklaşım dünya çapında yaygınlaşmaktadır.

Bu teknik, hedef dokunun doğrudan görüntülenmesini sağlar. Tek-port yaklaşımda uygulanan paralel enstrümantasyon, açık cerrahi sırasında yapılan manevralara benzerlik göstermektedir (1-3).

Uniportal VYTC multiport tekniğinden daha az invaziv bir yaklaşım sergiler ve interkostal sinire basıyı en aza indirir.

Bu bölümün amacı uniportal lobektominin en önemli basamaklarını belirlemek ve bu tekniği uygulamanın yararlı bazı püf noktalarını ortaya koymaktır.

Cerrahi Teknik

Genel bakış

Tek kesili video-yardımlı torakoskopik cerrahi (VYTC) lobektomi de, VYTC ile gerçekleştirilen majör akciğer rezeksiyonlarındaki onkolojik prensipleri takip eder: Kotlar birbirinden ayrılmadan damarların, arterlerin ve lob bronşlarının ayrı ayrı diseksiyonu ve yine video yardımlı olarak tam bir mediastinal lenfadenektomi yapılmasıdır (2-4). Bütün işlem video yardımlı görüntüleme ile gerçekleştirilir.

Cerrahi çalışma port kesisi 5. interkostal aralıktan yapılır. Kesinin doğru yerleştirilmesi üst hiler yapılara ve lenf nodu istasyonlarına iyi erişimi sağlamada oldukça önemlidir. Trokar ve kot ayırıcı süreçte gerekmemektedir.

İşlemdeki her adım için zorunlu ve gerekli olan önemli noktalardan biri akciğerin yeterince görüntülenebilmesidir. Ayrıca, ameliyat masasının hareket edebilmesi ve akciğer parankiminin doğru şekilde ekartasyonu görüşü iyileştirmek ve farklı açılar elde etmek için şarttır. Bir diğer önemli nokta ise bimanuel (çift el yardımlı) enstrümantasyondur.

Bu yaklaşım, hedef dokunun doğrudan görüntülenebilmesini sağlar (5). Ek olarak, cerrah ve asistan hastanın önünde pozisyon alır ve bu şekilde aynı görüş alanına sahip olduklarından koordinasyonları daha iyi olur.

Çoğu cerrahi adımda torakoskop kesinin posterior tarafında ,cerrahi aletler ise anterior kısımda yerleştirilir (*Şekil 1*).

Son olarak, özel ekipmanın (örn. 30º torakoskop, proksimal ve distal açılanabilen cerrahi aletler, enerji cihazları, açılanabilen zımbalayıcılar veya damar klipler) kullanımı önerilir (2,3). Aslında

© AME Publishing Company. Tüm hakları saklıdır.

Şekil 1 Uniportal enstrumantasyon. Kamera yerleşimi (6).
Çevrimiçi olarak: http://www.asvide.com/articles/327

Şekil 2 Uniportal teknik uygulamasında enerji cihazları, vasküler klipler, eğri uçlu stapler kullanımını anlatan video (7).
Çevrimiçi olarak: http://www.asvide.com/articles/328

Şekil 3 Sol alt lobektominin teknik özelliklerini gösteren video (8).
Çevrimiçi olarak: http://www.asvide.com/articles/329

Şekil 4 Sağ alt lobektominin teknik özelliklerini gösteren video (9).
Çevrimiçi olarak: http://www.asvide.com/articles/330

proksimal damar kontrol için vasküler klip ve küçük damar dallarının distal divizyonları için enerji cihazlarının kullanımı önerilir (*Şekil 2*).

Alt lobektomi

Bu teknik fissürün komplet ya da inkomplet olmasına göre farklılık göstermektedir:

(I) Fissür komplet ise sıralama şu şekilde olur: Arter, pulmoner ligaman, ven, bronş ve fissür;

(II) Fissürsüz teknikte ise; pulmoner ligaman, ven, bronş, arter ve fissür sırası ile gidilmelidir. Bir başka yol ise işleme interlober arter tanımlandıktan sonra, fissürün anterior kesimini hilustan ayırarak başlamak olabilir (staplerin anvili arter duvarının üzerinde yerleşmelidir).

Videoda aşağıdan yukarıya doğru uygulanan fissürsüz teknik ile sol alt lobektomi örneği sunulmaktadır (*Şekil 3*). Alt lob posterior ve süperiora doğru çekildikten sonra staplerin rahat konumlandırılabilmesi için ven dissektör (Ç.N: Bu cerrahi aletin tanımı için disektör ve ingilizce orjinal ismi right angle ifadeleri kullanılmaktadır)ile diseke edilebilir.

Bu lobektominin en zor aşaması bronşun diseksiyonudur. Baziler arteri yaralamaktan kaçınmak için dikkat edilmelidir. Gerginliğe yol açmadan zımbalayabilmek için bronş ve arter arasında uygun bir plan oluşturulmalıdır. Bronş kesildikten sonra arter de ayrılabilir. Son adım fissürün tamamlanmasıdır.

Sağ tarafta sağ alt lobektomi oldukça benzerdir. Videoda görüldüğü gibi (*Şekil 4*) önce pulmoner ligaman kesilir ve ven diseke edilip zımbalanır. Bu vakada fissür komplet olduğu için arter kolayca serbestlenip ayrıldı. Bazen arteri baziler ve süperior segment dallarına ayırmak daha kolaydır. Sonrasında bronş zımbalanabilir. Son adımsa fissürün zımbalanıp kesilmesidir.

Fissürsüz teknik uygulanır ise sıralama değişir: İşlem pulmoner ligamanı kesip venin diseke edilmesiyle başlar. Ven ayrıldığında bronş görülür ve kesilir. Orta lobun bronş ya da arterinin zedelenmemesi için dikkat edilmelidir. Alt lob bronşu ayrıldıktan

© AME Publishing Company. Tüm hakları saklıdır.

Şekil 5 Fissürsüz teknik ile sağ alt lobektominin teknik özelliklerini gösteren video (10). Çevrimiçi olarak: http://www.asvide.com/articles/331

Şekil 6 Uniportal VYTC sol üst lobektominin teknik özelliklerini gösteren video (11). Çevrimiçi olarak: http://www.asvide.com/articles/332

sonra arter tanımlanır ve zımbalanır. Fissür son adımda zımbalanıp kesilir (*Şekil 5*).

Sol üst lobektomi

Uniportal yaklaşımda özellikle fissürün inkomplet olduğu durumlarda uygulanan lobektominin en zoru muhtemelen budur. (*Şekil 6*). Veni diseke etmeden önce arterial trunkun ayırılmasını öneririz. Arter ayrıldıktan sonra ven kolaylıkla görülebilir. Staplerin giriş açısını iyileştirmek için veni mümkün olduğunca distalden diseke edebilmek oldukça önemlidir.

Üst venin yönetiminde majör fissürün anterior kısmını zımbalamayı öneririz. Bu noktada kamera insizyonun ön tarafında konumlandırılarak hilusun daha iyi görüntülenmesi sağlanabilir. Ucu açılı (eğik) stapler kullanımı büyük gerginlikleri engellemek için önerilmektedir.

Kalan arter dalları ayrıldıktan sonra bronş diseke edilebilir. Bu noktada kesilebilir ya da en son aşamaya bırakılabilir. Bu videoda

Şekil 7 Uniportal VYTC sol üst lobektomide sol üst bronşun yönetiminin teknik özelliklerini gösteren video (12).
Çevrimiçi olarak: http://www.asvide.com/articles/333

(*Şekil 6*) fissür içinde interlobar arteri tespit edebildik, bu şekilde stapler'ın in anvilini interlobar arterin üzerine yerleştirebildik ve fissür zımbalanabildi. Bu, vasküler hadiseleri önlemek için en emniyetli fissür yönetimidir.

Sol üst lob bronşunun yönetimine odaklanıldığında bronşun kesilmesinde dört farklı yaklaşım bulunmaktadır (*Şekil 7*):

(I) Fissür komplet ya da arter kolaylıkla görülebilir ise fissürdeki lingular arterin ve sonra da bronşun ayrılmasını öneriyoruz;
(II) Fissür inkomplet ya da arter örtülü ise bir TA zımbalayıcı ayırmak için kullanılabilir;
(III) Diğer bir yöntem ise makas kullanılması ve sonrasında kapatılmasıdır (stapler yada elle dikmek suretiyle);
(IV) Son olarak fissürsüz teknikte, arter ve ven zımbalandığında bronş da bir endostapler ile kesilebilir. Bu uygulamayı yalnızca tecrübeli VYTC cerrahlarına önermekteyiz.

Sağ üst lobektomi

Bu lobektomi basamaklarıda sol tarafta uygulanan adımlara benzerlik gösterir (*Şekil 8*).

İşleme önce anterior arteriyal trunkus ve sonra da veni ayırarak başlanılmasını öneririz. Açı uygun değilse minör fissürün anterior kısmını zımbalamak lobun daha rahat gerdirilmesi ve açının iyileştirilmesini sağlayabilir.

Arter ve ven kesilince, bronş ve son olarak fissür ayrılır ve zımbalanır. Bu son adım staplerin anvili interlober arterin üzerine yerleştitilerek uygulanır.

Minör fissüre yaklaşımda kamera insizyonun anterior tarafında konumlanır ve cerrahi aletler posteriorda kalır. Belki de kamera pozisyonun değiştiği tek adımdır ancak bu şekilde hilusa direkt bir bakış sağlanır.

© AME Publishing Company. Tüm hakları saklıdır.

Şekil 8 Daha önce geçirilmiş torakotomi ve kemoterapi öyküsü olan hastada uygulanan uniportal VYTC sağ üst lobektomiyi gösterir video (13). VYTC; Video yardımlı torakoskopik cerrahi.
Çevrimiçi olarak: http://www.asvide.com/articles/334

Şekil 9 Uniportal VYTC orta lobektominin teknik yönleri (14). Video yardımlı torakoskopik cerrahi.
Çevrimiçi olarak: http://www.asvide.com/articles/335

Orta lobektomi

Bu lobektomi genellikle aşağıdan yukarıya doğru uygulanır. Sıralama şu şekildedir: Major fissürün anterior kısmı, ven, bronş, arter ve son olarak fissürün kalanı. Yalnızca fissür kompletse ya da arter kolayca görülebiliyorsa bronştan önce ayrılabilir (*Şekil 9*).

Küçük dallar nedeniyle orta lobektomide arterial dalları ayırmada vasküler klipler sıklıkla kullanılır.

Yorumlar

Uniportal lobektomi uzman ellerde uygulanabilir, güvenli ve onkolojik bir prosedürdür (4). Bugüne kadar iyi postoperatif sonuçları olan 400 kadar uniportal majör akciğer rezeksiyonu gerçekleştirdik. Uniportal VYTC'de multiportal tekniğe göre daha az invazif olmamızı sağlayan yalnızca bir kesi kullanılmaktadır. Trokar kullanılmadığından bu daha az interkostal sinir basısı anlamına gelebilir. Bu teknik ile daha anatomik bir enstrümantasyon ve hedefin doğrudan görülmesi sağlanabilmektedir (5).

Teşekkür

Açıklama: Yazarlar herhangi bir çıkar çatışması beyan etmemektedir.

Kaynaklar

1. Rocco G. One-port (uniportal) video-assisted thoracic surgical resections--a clear advance. J Thorac Cardiovasc Surg 2012;144:S27-31.
2. Gonzalez-Rivas D, Fernandez R, de la Torre M, et al. Thoracoscopic lobectomy through a single incision. Multimed Man Cardiothorac Surg 2012;2012:mms007.
3. Gonzalez-Rivas D, Fieira E, Delgado M, et al. Uniportal video-assisted thoracoscopic lobectomy. J Thorac Dis 2013;5 Suppl 3:S234-45.
4. Gonzalez-Rivas D, Paradela M, Fernandez R, et al. Uniportal video-assisted thoracoscopic lobectomy: two years of experience. Ann Thorac Surg 2013;95:426-32.
5. Bertolaccini L, Rocco G, Viti A, Terzi A. Geometrical characteristics of uniportal VATS. J Thorac Dis 2013;5 Suppl 3:S214-6.
6. Fieira Costa E, Delgado Roel M, Paradela de la Morena M, et al. Uniportal instrumentation. Camera location. Asvide 2014;1:314. Available online: http://www.asvide.com/articles/327
7. Fieira Costa E, Delgado Roel M, Paradela de la Morena M, et al. Video describing the use of energy devices, vascular clips and curved-tip staplers during the uniportal technique. Asvide 2014;1:315. Available online: http://www.asvide.com/articles/328
8. Fieira Costa E, Delgado Roel M, Paradela de la Morena M, et al. Video describing the technical aspects of the left lower lobectomy: fissureless technique. Asvide 2014;1:316. Available online: http://www.asvide.com/articles/329
9. Fieira Costa E, Delgado Roel M, Paradela de la Morena M, et al. Video describing technical aspects of the uniportal VATS right lower lobectomy. Asvide 2014;1:317. Available online: http://www.asvide.com/articles/330
10. Fieira Costa E, Delgado Roel M, Paradela de la Morena M, et al. Technical aspects of the right lower lobectomy: fissureless technique. Asvide 2014;1:318. Available online: http://www.asvide.com/articles/331

© AME Publishing Company. Tüm hakları saklıdır.

11. Fieira Costa E, Delgado Roel M, Paradela de la Morena M, et al. Video describing the technical aspects of the uniportal VATS left upper lobectomy. Asvide 2014;1:319. Available online: http://www.asvide.com/articles/332
12. Fieira Costa E, Delgado Roel M, Paradela de la Morena M, et al. Technical aspects of the management of the left upper bronchus during the uniportal VATS left upper lobectomy. Asvide 2014;1:320. Available online: http://www.asvide.com/articles/333
13. Fieira Costa E, Delgado Roel M, Paradela de la Morena M, et al. Video describing the uniportal VATS right upper lobectomy performed on a patient with previous thoracotomy and chemotherapy. Asvide 2014;1:321. Available online: http://www.asvide.com/articles/334
14. Fieira Costa E, Delgado Roel M, Paradela de la Morena M, et al. Technical aspects of the uniportal VATS middle lobectomy. Asvide 2014;1:322. Available online: http://www.asvide.com/articles/335

(Çeviri: İsmail Sarbay, H.Volkan Kara)

Bu makalenin orijinali: Fieira Costa E, Delgado Roel M, Paradela de la Morena M, Gonzalez-Rivas D, Fernandez-Prado R, de la Torre M. Technique of uniportal VATS major pulmonary resections. J Thorac Dis 2014;6 (S6):S660-S664. doi: 10.3978/j.issn.2072-1439.2014.10.21

© AME Publishing Company. Tüm hakları saklıdır.

Uniportal Tam Video-Yardımlı Sistematik Lenfadenektomili Torakoskopik Lobektomi

Guang-Suo Wang, Zheng Wang, Jian Wang, Zhan-Peng Rao

Ji'nan Üniversitesi tıp Fakültesi, Shenzhen Kamu Hastanesi, İkinci Hastane, Shenzhen 518020, Çin

İletişim: Zheng Wang. Ji'nan Üniversitesi tıp Fakültesi, Shenzhen Kamu Hastanesi, İkinci Hastane, Göğüs Cerrahisi Departmanı, Shenzhen 518020, Çin. E-posta: wgswy01@163.com.

Özet: Video yardımlı torakoskopik cerrahi (VYTC) göğüs cerrahi uygulamamıza nüfuz etmiş ve şimdi ise bir sonraki minimal invaziv cerrahi (MİC) seviyesine doğru derinlemesine bir gelişim sağlamaktadır. Kuşaklar arası fark ve göğüs cerrahisi camiasında değişiklik gösteren algıdan bağımsız olarak, giderek artan sayıda cerrahi ekip uniportal lobektomiyi uygulamaktadır. Bu video, akciğer kanseri için sistematik lenfadenektomili uniportal VYTC lobektomi yapılan bir olguyu göstermektedir. Burada, dört ana engelle mücadele etmek için çift eklemli ve endoskopik araçların bir kombinasyonunu kullanarak uniportal yaklaşımda kullandığımız tekniği tanımlıyoruz: (I) Torakoskop, stapler ve aygıtların toraks boşluğunun içine ve dışına müdahalesi, (II) diğer 1 ila 3 portun ekspozürü artırmadan görüş alanının yeterli olup olmadığı, (III) özellikle üst ve orta lobların rezeksiyonu için optimal stapler giriş açısı, (IV) ve daha da önemlisi uniportal prosedürlerin onkolojik geçerliliğinin yanı sıra postoperatif morbiditenin azaltılması. Sistematik lenfadenektomili uniportal VYTC lobektominin teknik olarak güvenli ve uygulanabilir ve akciğer kanseri tedavisinde geleneksel torakoskopik lobektomiye alternatif bir yaklaşım olduğuna inanıyoruz. Hastanın kabul edilebilirliği, kozmetik ve onkolojik sonuçlar ve maliyet etkinliği konuları, çoklu kurum randomize kontrollü çalışmalarla ve uzun vadeli takiple gelecekte belirlenecektir.

Anahtar kelimeler: Tam video yardımlı torakoskopik cerrahi (tVYTC); uniportal; iki taraflı; lobektomi; akciğer kanseri; sistematik lenfadenektomi; çoklu nodüller; onkolojik sonuç

Makaleyi görüntülemek için: http://dx.doi.org/10.3978/j.issn.2072-1439.2014.06.41

Giriş

Tam video yardımlı torakoskopik cerrahide (tVYTC) perspektifler söz konusu olduğunda, insizyonların sayısını ve uzunluğunu daha da azaltmak göğüs cerrahisi camiasında bir görüş birliği haline gelmiştir (1). İlk kez Haziran 2011'de Gonzalez Rivas, VYTC lobektominin gelişim tarihinde bir kilometre taşı haline gelen uniportal tVYTC lobektomiyi bildirmiştir (2). Belki de gittikçe artan minimal invaziv cerrahi yaklaşımlara olan talep Çin kültüründe daha da önemli hale gelmiş, uniportal VYTC gelişimi yakın geçmişte Çin anakarasında popülerlik kazanmıştır.

Bununla birlikte, uniportal yaklaşım, tVYTC lobektomistleri için birkaç önemli zorluk oluşturmaktadır (2): (I) Torakoskop, stapler ve araçların göğüs boşluğunun içine ve dışına müdahalesi, (II) diğer 1 ila 3 portun ekspozürü artırmadan görüş alanının yeterli olup olmadığı, (III) özellikle üst ve orta lobların rezeksiyonu için optimal stapler giriş açısı, (IV) ve daha da önemlisi uniportal prosedürlerin onkolojik geçerliliğinin yanı sıra postoperatif morbiditenin azaltılması. Bu video, akciğer kanseri için sistematik lenfadenektomili uniportal tVYTC lobektomi yapılan bir olguyu göstermektedir. Biz, burada çift eklemli ve endoskopik araçların bir kombinasyonunu kullanarak uniportal yaklaşımda kullandığımız tekniği tanımlıyoruz.

Klinik veriler

Bilgisayarlı tomografisinde (BT) (*Şekil 1,2*) sağ üst lobun posterior segmentinde 2.0 cm × 2.0 cm × 1.0 cm nodül ve sol üst lobunda buzlu cam opasitesi (BCO) bulunan 64 yaşındaki bir kadın kurumumuza 16 Mart 2014 tarihinde kabul edildi. Hastaya preoperatif evreleme ve kardiyak ve pulmoner fonksiyon değerlendirmesi yapıldı. PET taraması, metastaz belirtisi göstermedi. Çift lümenli tüp ile genel anestezi altında hasta sağ akciğer üst lob tümörü için 19 Mart 2014 tarihinde uniportal tVYTC lobektomi geçirdi (*Şekil 3*). Son patolojik TNM evrelemesi T1aN0MO (IA)'dır. Sol üst lobdaki BCO için düzenli takip gerçekleştirildi.

© AME Publishing Company. Tüm hakları saklıdır.

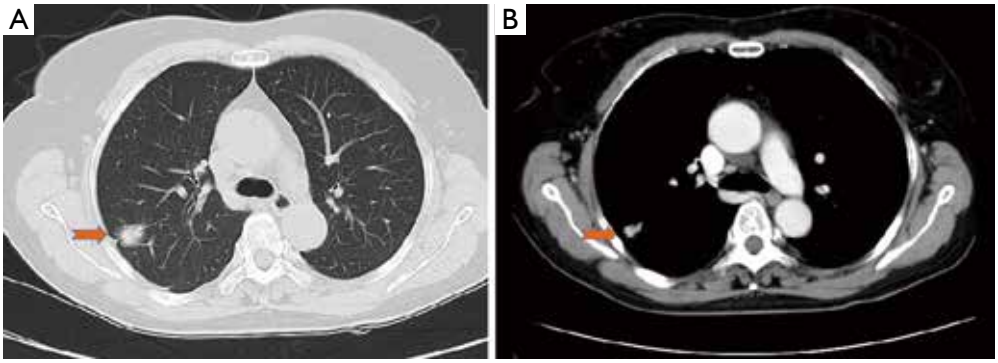

Şekil 1 (A,B) Sağ üst lobda bir 'gölge'.

Şekil 2 Sol üst lobda BCO. BCO, buzlu cam opasitesi.

Şekil 3 Akciğer kanseri için yapılan uniportal tVYTC lobektomi (3). Çevrimiçi olarak: http://www.asvide.com/articles/516

Operatif teknikler

Hasta konumlandırma, tekli kesi yerinin belirlenmesi

Hasta, kaburgaların hafifçe açılmasına izin verecek şekilde göğsün orta seviyesinde masanın hafifçe eğilmesiyle tam lateral dekübit pozisyonda konumlandırılmıştır. Bu durum, klasik VYTC prosedürleriyle benzerdir. Tüm lobektomi ve segmentektomiler, yaklaşık 3.5-4.5 cm uzunluğundaki 5. interkostal boşluk aracılığıyla gerçekleştirildi. Plastik yara koruyucusu kullanılmamıştır ve yumuşak dokular, sadece aspirasyon yapıldığında akciğerin genişlemesini önlemek için ipekle geri çekilmiştir. 30° 10 mm'lik torakoskop (şimdiye kadar kullanılan 5 mm), yukarıdaki kesiğin arka kısmına yerleştirilmiş ve lastik bir bant ile sabitlenmiştir (*Şekil 4*).

Çalışan personel ve araçlar için farklı bir bakış açısı

Halihazırda endoskopik ve çift eklemli aletlerin bir kombinasyonunu kullanıyoruz ve bunların bazıları uzun ve kısa kıvrımlı aspirasyon tüpü ve ring forsepsler dahil olmak üzere uniportal tVYTC için özel olarak uyarlanmıştır (*Şekil 5*). Çalışmada bir yardımcı endoskopik lineer kesici tercih edilmektedir.

Operatör ve kamerayı tutan asistan (scope holder) daima hastanın arkasında durur. Operatörün kaudal veya kraniyal olarak durup durmaması, alt veya üst göğüs boşluğundaki prosedürlere bağlı olarak değişir. Makro ekspozürden sorumlu ilk asistan arka kısımda durur. Cerrah, mikro ve dinamik ekspozür için sol elinde daima aspirasyon tüpünü tutarken sağ elinde elektrokoter veya harmonik kesiciyi tutar. Kesi seviyesinde arkadan öne doğru sırayla kamera, makro ekspozür için uzun eğilmiş forseps, enerji cihazları ve aspirasyon tüpü yer almaktadır (*Şekil 6*).

İnceleme

Prosedüre plevral boşluğu inceleyerek başlıyoruz. Tümör, sağ üst lobun posterior segmentinde belirlenmiştir. Wedge rezeksiyonu sonrasında dondurulmuş kesit analizi, infiltratif adenokarsinomu ortaya çıkarmıştır, bu nedenle sistemik lenfadenektomi ile sağ üst lobektomiye geçiyoruz.

© AME Publishing Company. Tüm hakları saklıdır.

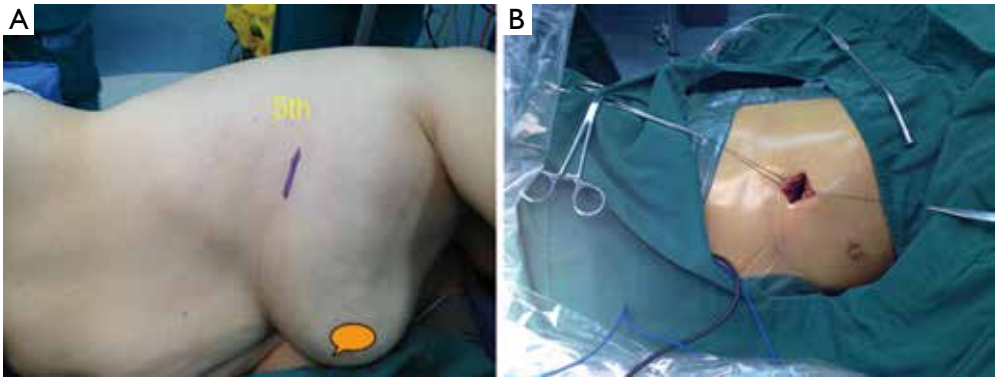

Şekil 4 (A,B) Beşinci interkostal aralıkta yerleşen tek insizyon ipekle ayrılmış.

Şekil 5 Çift eklemli ve endoskopik aletler.

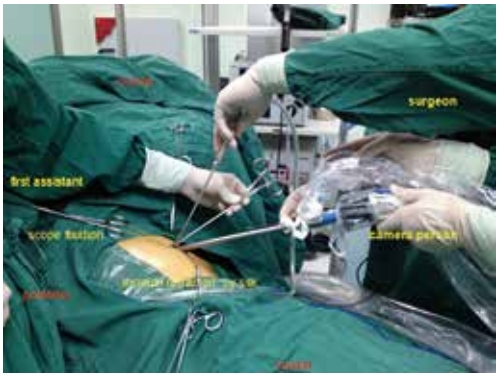

Şekil 6 Operasyon personelinin ve cerrahi aletlerin ameliyat esnasında konumlandırılması.

Trunkus anteriyor arterinin bölünmesi ve transeksiyonu

İlk olarak anterior hilustaki mediastinal plevra ve azigos venin altındaki mediastinal plevra kesip açılır. Sonrasında üst pulmoner ven ve trunkus anteriyor arter arasındaki boşluğu ayırıp, belirlenir. Bu sırada lenf düğümleri temizlenir. İlk olarak trunkus anterior arteri diseke etmek, sıklıkla üst lob damarı için staplerlerin yerleştirilmesini kolaylaştırmak için önerilir. Staplerin girme açısının özellikle sol üst lobektomi için optimal olmadığı durumlarda ipek bağlama ve hemolock uygulamasını şiddetle tavsiye ederiz. Posterior asendan arter ayrı bir biçimde veya nihayetinde fissürle birlikte bölünebilir.

Üst pulmoner venin bölünmesi ve transeksiyonu

Biportal yaklaşımda endostapler ve torakoskopun yeri iki kesi arasında değiştirilebilirdir. Uniportal yaklaşımda ise en sık uygulanan şey öncelikle arteri ayırmaktır. Olağandışı vakalarda, trunkus anterior arteri takiben süperior ven ayrılır ve sonrasında üst bronş görülür. Bazen minör fissürü ayırmak süperior pulmoner vene antero süperiordan postero inferiora doğru stapler yerleştirilmesine yardımcı olur.

Sağ üst lob bronşunun bölünmesi ve transeksiyonu

Öncelikle üst ve ara bronşlar arasındaki lenf düğümleri belirlenir ve temizlenir. Bronş kesiti bir stapler ile anterior veya posterior yaklaşımla çıkarılabilirken, akciğere önden müdahale gerekmediği için ilk yaklaşım daha uygundur.

Horizontal fissürün ve obliğin posterior yarımlarının diseksiyonu

İkinci karinada distal lenf düğümleri bronşun distal ucuna ayrılmalı, ardından bütünüyle sağ üst pulmoner lob ile birlikte alınmalıdır. Son olarak stapler kullanılarak yukarıdaki fissürler bölünebilir. Lob, endoskopik numune torbası kullanılarak çıkarılır.

© AME Publishing Company. Tüm hakları saklıdır.

Mediastinal lenf nodu (MLN) diseksiyonu

Ameliyat masasını öne doğru hareket ettirin. Sistematik örnekleme yerine tam blok eksizyon kullanarak gerçekleştirilen sistematik lenf nodu diseksiyonu, 2,4, 7, 8 ve 9 MLN'lerin çıkarılması için uygulanır. Burada iki yönlü yaklaşımdaki aynı yöntemi kullanırız (4). 7. için mediastinal plevrayı "∩" şeklinde keserek açın, 2 ve 4 için azigos damarı üzerinde bir "⊿" ve azigos damarı altında bir "–", tam blok MLN'lerin diseksiyonunu büyük ölçüde basitleştirecektir (*Şekil 7-9*).

Kaçak testi, interkostal sinir blokajı, drenaj tüpünün yerleştirilmesi ve kesi kapama

Bronşiyal güdük ve pulmoner rezeksiyon marjının hava kaçağı testi için akciğer yeniden şişirilir. Son olarak, yeterli yan delikleri olan tek bir 24 numaralı göğüs tüpü, toraks boşluğunun ucuna dek kesinin arka kısmına yerleştirilir (*Şekil 10*).

Yorumlar

VYTC, 20 yılı aşkın bir süredir devam ettikten ve hızla geliştikten sonra torakal cerrahi uygulamamıza nüfuz etmiştir ve şimdi ise bir sonraki minimal invaziv cerrahi (MİC) seviyesine doğru derinlemesine bir gelişim sağlamaktadır (5). Kuşaklar arası fark ve göğüs cerrahisi camiasında değişiklik gösteren algıdan bağımsız olarak, giderek artan sayıda cerrahi ekip bu yeni çağa adapte olmaktadır. İspanya'dan Diego, uniportal tVYTC majör pulmoner rezeksiyonları optimize ettiğinden beri, uniportal yaklaşımın gelişimi, daha düşük travma ve daha iyi kozmetik nedeniyle uniportal VYTC majör akciğer rezeksiyonları gerçekleştirmeye başlayan Hong Kong, Tayvan, Singapur, Çin Ana Karası ve Kore gibi çeşitli merkezlerde göğüs cerrahisi hastalıklarıyla baş etmede artan bir biçimde popüler hale gelmiştir (5-9).

Merkezimizde Haziran 2012 tarihinden bu yana, 160'tan fazla vakada uniportal tVYTC prosedürü gerçekleştirildi. 16 Ağustos 2013'te bronşiektazi vakası için ilk uniportal alt lobektomiyi; 26 Kasım 2013'te akciğer kanseri için ilk bilateral aynı seansta uniportal torakoskopik sağ üst lobektomi ve bronşiektazi nedeniyle harap olmuş akciğerler için sol alt lobektomiyi; 18 Aralık 2013 tarihinde ilk uniportal sağ alt baziller segmentektomiyi; 6 Mart 2014 tarihinde ise akciğer kanseri için ilk kombine uniportal sağ üst lobektomi ve sağ alt lob süperior segmentektomiyi gerçekleştirdik. Şimdiye dek 33 uniportal tVYTC lobektomi ve 16 segmentektomi (yayınlanmamış) gerçekleştirdik.

Neticede tek kesili tVYTC lobektomi, özellikle iki taraflı prosedürlerde deneyimi olmayan çoğu göğüs cerrahı için zorlu bir tekniktir. Şüphesiz Shenzhen Kamu Hastanesi deneyiminin kısmen yukarıdaki engellerle mücadele ettiğine ve uniportal yaklaşımın öğrenme eğrisini düzleştirdiğine inanıyoruz.

(I) Torakoskop, stapler ve aletlerin göğüs boşluğunun içine ve dışına müdahalesi? İlk olarak endoskopik ve açık cerrahi aletler, 30° 5 mm'lik torakoskop ve plastik yara koruyucusu kullanıyoruz. Tüm cihazlar kesi seviyesinde ve göğüs boşluğunun içinde ve dışında toplanmıştı ki bu durum yeterince sabır ve cerrah ile kamera kullanıcısı arasında koordinasyon gerektiriyordu. Halihazırda kesi seviyesinde çok daha fazla boşluk bırakan plastik yara koruyucunun kullanımından vazgeçiyoruz. Daha da önemlisi, değiştirilmiş belirli araçlar, uniportal prosedürlerin yürütülmesinde oldukça yardımcıdır. Çift eklemli ve endoskopik aletler ve eklemli endostrapörler, torakoskop ve aletlerin müdahalesini önlemeye katkıda bulunur. Operasyon personeli için farklı duruş ayarlamak kritik önem taşır. Kamera kullanıcısının ön taraftan cerrahla koordinasyon içinde olmasının avantajı görüntünün hedef dokuya doğrultulması, araçları hedeflenen lezyona doğrudan bir perspektiften yöneltilmesi ve böylece açık cerrahi için benzer bir görüntü açısı elde etmemizdir. Ancak triportal VYTC, cerrahları açık cerrahide alışmış olduklarıyla kıyaslandığında el koordinasyonuna karşı doğal olmayan bir göze zorlamaktadır. Sagital, kaudokranial uniportal tVYTC yaklaşımı, cerrahın çoğunlukla açmaya alışık olduğu bir düzlemde çalışmasına izin vererek bu problemi değiştirmektedir (10). Üç boyutlu görüntüleme sistemi aracılığıyla üç uniportal tVYTC lobektomi vakası denedik ki bu bize başını kaldırma ve "açık" cerrahi uygulama izlenimi verdi.

(II) Diğer 1 ila 3 port ekpozürü artırmadan görüş alanının yeterli olup olmadığı? Küçük prosedürler için iki taraflı ve uniportal yaklaşımlardan edindiğimiz deneyimlerle, ilgili loba başarılı şekilde erişebilmek için akciğere yeterli ekspozürün zorunlu olduğunu öğrendik. İlk asistan, arka taraftan gerçekleştirilecek makro ekspozürden sorumludur. Cerrah, mikro ve dinamik ekspozür için sol elinde daima aspirasyon tüpünü tutarken sağ elinde elektrokoter veya harmonik kesiciyi tutar. Kamera kullanıcısı, kamerayı hedef dokunun yakın bir görüntüsünü gösterecek şekilde bırakır. Tüm ekip üyeleri ve cihazlarının her biri görevini yapar, birlikte çalışır ve iyi bir nüfuza katkıda bulunur.

(III) Özellikle üst ve orta lobların rezeksiyonu için optimal stapler giriş açısı? Uniportal tVYTC üst lobektomiler genellikle uniportal yaklaşımda alt lobektomilerden daha zordur (11). Buradaki zorluk temelde aletlerin ve staplerlerin kullanımını gerektiren keskin kenarlardadır. Farklı hiler yapılarının bölünmesi için düzenin ayarlanması

© AME Publishing Company. Tüm hakları saklıdır.

hedefe erişime olanak sağlamaktadır. Sağ üst lobektomi için en yaygın cerrahi adımlar trunkus anterior, üst ven, posterior asendan arter, üst bronş ve fissürdür ki bunlar sol üst lobektomininkilere benzerdir. Olağan olmayan vakalarda üst pulmoner veni bölmek için yukarıda belirtilen stratejiler bazen yardımcı olmaktadır. Fakat stapler için iyi bir açı olmadığında hemoklips ve ligasyon yerleştirimini şiddetle tavsiye ediyoruz.

(IV) Daha da önemlisi uniportal prosedürlerin onkolojik geçerliliğinin yanı sıra postoperatif morbiditenin azaltılması? MLN diseksiyonu akciğer kanseri için en kritik noktadır ve yeterli evreleme elde etmek için torakoskopik operasyonların becerisiyle ilgili yaygın bir konudur (12). Bildiğimiz kadarıyla uniportal yaklaşım sonrasında akciğer kanseri için diseksiyon etkinliği, lokal nüks ve hayatta kalım dahil olmak üzere uzun dönemli onkolojik sonuçlar eksiktir. Kendi deneymimize (4,8) ve literatürde yaptığımız incelemeye (2,6,7) dayalı olarak, N2 LN istasyonlarının sayısı veya LN istasyonlarının toplam sayısına bağlı olarak herhangi bir değişiklik göstermeksizin deneyimli merkezlerde uniportal tVYTC lobektomi uygulanan hastalarda MLN değerlendirmesinin geleneksel tVYTC lobektomi uygulanan hastalarda olduğu kadar etkin olduğuna inanıyoruz.

Sonuç olarak sistematik lenfadenektomili uniportal VYTC lobektominin teknik olarak güvenli ve uygulanabilir ve akciğer kanseri tedavisinde geleneksel torakoskopik lobektomiye alternatif bir yaklaşım olduğuna inanıyoruz. Hastanın kabul edilebilirliği, kozmetik ve onkolojik sonuçlar ve maliyet etkinliği konuları, çoklu kurum randomize kontrollü çalışmalarla ve uzun vadeli takiple gelecekte belirlenecektir.

Teşekkür

Açıklama: Yazarlar herhangi bir çıkar çatışması beyan etmemektedir.

Bu makalenin orijinali: Wang GS, Wang Z, Wang J, Rao ZP. Uniportal complete video-assisted thoracoscopic lobectomy with systematic lymphadenectomy. J Thorac Dis 2014;6(7):1011-1016. doi: 10.3978/j.issn.2072-1439.2014.06.41

Kaynaklar

1. Rocco G. VATS and Uniportal VATS: a glimpse into the future. J Thorac Dis 2013;5:S174.
2. Gonzalez-Rivas D, Paradela M, Fernandez R, et al. Uniportal video-assisted thoracoscopic lobectomy: two years of experience. Ann Thorac Surg 2013;95:426-32.
3. Wang GS, Wang Z, Wang J, et al. Uniportal cVATS lobectomy for lung cancer. Asvide 2014;1:247. Available online: http://www.asvide.com/articles/259
4. Wang GS, Wang Z, Wang J, et al. Biportal complete video-assisted thoracoscopic lobectomy and systematic lymphadenectomy. J Thorac Dis 2013;5:875-81.
5. Ng CS. Uniportal VATS in Asia. J Thorac Dis 2013;5:S221-5.
6. Tam JK, Lim KS. Total muscle-sparing uniportal video-assisted thoracoscopic surgery lobectomy. Ann Thorac Surg 2013;96:1982-6.
7. Wang BY, Tu CC, Liu CY, et al. Single-incision thoracoscopic lobectomy and segmentectomy with radical lymph node dissection. Ann Thorac Surg 2013;96:977-82.
8. Wang GS, Wang Z, Wang J, et al. Uniportal complete video-assisted thoracoscopic surgery: a retrospective single-institution series of 106 cases. Chin J Endoscopy 2014;20:118-23.
9. Kang do K, Min HK, Jun HJ, et al. Single-port Video-Assisted Thoracic Surgery for Lung Cancer. Korean J Thorac Cardiovasc Surg 2013;46:299-301.
10. Bertolaccini L, Rocco G, Viti A, et al. Geometrical characteristics of uniportal VATS. J Thorac Dis 2013;5:S214-6.
11. Gonzalez-Rivas D, Fernandez R, de la Torre M, et al. Thoracoscopic lobectomy through a single incision. Multimed Man Cardiothorac Surg 2012;2012:mms007.
12. Amer K. Thoracoscopic mediastinal lymph node dissection for lung cancer. Semin Thorac Cardiovasc Surg 2012;24:74-8.

(Çeviri: Burcu Kılıç)

© AME Publishing Company. Tüm hakları saklıdır.

Küçük Hücreli Dışı Akciğer Kanserinde Tek Porttan ve Üç Porttan Yapılan Torakoskopik Lobektominin Erken Dönem Sonuçları

Yong Zhu*, Mingqiang Liang*, Weidong Wu, Jiantao Zheng, Wei Zheng, Zhaohui Guo, Bin Zheng, Guobing Xu, Chun Chen

Fujian Tıp Üniversitesi, Göğüs Cerrahisi Departmanı, Fuzhou 350001, Çin

*Yazarlar çalışmaya aynı oranda katkı sağlamışlardır.

İletişim: Chun Chen, MD. Fujian Tıp Üniversitesi Union Hastanesi, Göğüs Cerrahisi Departmanı, 29 Xinquan Road, Fuzhou 350001, Çin. E-posta: chenchun0209@163.com.

Amaç: Küçük hücreli dışı akciğer kanseri (KHDAK) için tek porttan ve üç porttan yapılan komplet torakoskopik lobektominin uygulanabilirliği ve güvenilirliğini karşılaştırmak.

Yöntemler: Ağustos 2014 ile Ekim 2014 tarihleri arasında Fujian Tıp Üniversitesi Birlik Hastanesi Göğüs Cerrahisi Anabilim Dalı'nda torakoskopik lobektomi uygulanan 82 KHDAK'lı hasta retrospektif olarak incelendi. Tek porttan yapılan torakoskopik lobektomi grubunda (tek port grubu) 33 olgu ve üç porttan torakoskopik lobektomi grubunda (üç port grubu) 49 hasta mevcuttu. Toplam lenf nodu, mediastinal lenf nodu, mediastinal lenf nodu grubu diseksiyonu, ameliyat süresi, intraoperatif kan kaybı, drenaj süresi, ameliyat sonrası hastanede kalış süresi, postoperatif birinci gün görsel analog ağrı skalası (POP-VAS) ve komplikasyonlar iki grup arasında ayrıntılı olarak karşılaştırıldı.

Bulgular: Toplam lenf nodu, mediastinal lenf nodu, mediastinal lenf nodu grubu diseksiyonu, intraoperatif kan kaybı, drenajı süresi, postoperatif hastanede kalış süresi ve komplikasyonlar açısından iki grup arasında anlamlı fark yoktu ($P>0.05$). Bununla birlikte, tek port grubunda operasyon süresi üç port grubuna göre anlamlı derecede uzundu (181.3±27.5 ve 149.5±30.9 dakika, $P<0.05$). Tek port grubundaki POP-VAS, üç port grubuna göre anlamlı derecede düşüktür (3.6±0.7 ve 5.5±1.0, $P<0.05$).

Sonuçlar: KHDAK için, tek port torakoskopik lobektominin uygulanabilirliği ve güvenliği, üç port torakoskopik lobektomi ile benzerdir. Üç port torakoskopik lobektomiyle karşılaştırıldığında, tek porttan yapılan torakoskopik lobektominin operasyon süresi daha uzun olmasına rağmen, ameliyat sonrası ağrı daha azdır. Tecrübe birikiminin artmasıyla birlikte, tek porttan komplet torakoskopik lobektomi, minimal invaziv olma avantajları da göz önünde bulundurulduğunda popüler hale gelmelidir.

Anahtar kelimeler: Tek port; Üç port; Komplet torakoskopik lobektomi; Küçük hücreli dışı akciğer kanseri (KHDAK)

Makaleyi görüntülemek için: http://dx.doi.org/10.3978/j.issn.2305-5839.2015.03.47

Giriş

Erken evre küçük hücreli dışı akciğer kanseri (KHDAK) tedavisinde lobektomi halen asıl girişimdir (1). Minimal invaziv bir teknik olan torakoskopik lobektomi torasik cerrahide yaygın olarak kullanılmaktadır (2). KHDAK tedavisinde tek port komplet torakoskopik lobektomi uygulanmasına rağmen literatürde üç porttan uygulanan torakoskopik lobektomiyle, uygulanabilirliği ve güvenilirliği karşılaştıran çalışma bulunmamaktadır.

Ameliyat ekibimiz ilk tek porttan komplet torakoskopik lobektomiyi Mayıs 2014'te gerçekleştirdi. 20 ameliyatın ön incelemesinden sonra, koordinasyon sağlayabilir hale geldik ve operasyon süresi stabil bir şekilde kısaldı.

Daha sonra, tek porttan yapılan komplet torakoskopik lobektominin uygulanabilirliği ve güvenliğini araştırmak için, Ağustos 2014'ten Ekim 2014 arası KHDAK nedeniyle tek porttan ve üç porttan yapılan komplet torakoskopik lobektomileri karşılaştıran retrospektif bir çalışma yaptık.

Yöntemler ve materyaller

Genel bilgi

Bu retrospektif çalışmaya, Ağustos 2014 - Ekim 2014 tarihleri arasında Fujian Tıp Üniversitesi Birlik Hastanesi Göğüs Cerrahisi Anabilim Dalı'nda KHDAK nedeniyle komplet torakoskopik

© AME Publishing Company. Tüm hakları saklıdır.

lobektomi yapılan 82 hasta alındı. Tek porttan yapılan komplet torakoskopik lobektomi grubunda (tek port grubu) 33 olgu ve üç porttan torakoskopik lobektomi grubunda (üç port grubu) 49 olgu mevcuttu. Tek ve üç port arasındaki seçim kriterleri özel veya farklı değildi. Tüm hastalara toraks bilgisayarlı tomografisi (BT), serebral manyetik rezonans görüntüleme (MRI), iskelet emisyon bilgisayarlı tomografi (EKT) ve abdominal ve servikal renkli Doppler ultrason (CDU) gibi ilgili tetkikler yapıldı. Rutin muayene ve tetkikler ile altta yatan metastazın ekarte edilemediği durumlarda Pozitron emisyon tomografisi (PET-BT) de yapılabilir. Kardiyopulmoner fonksiyonu değerlendirmek için elektrokardiyogram, kardiyak CDU ve pulmoner fonksiyon testi uygulandı. Çalışmaya dahil etme kriterleri şunlardı: (I) klinik TNM evre I-II KHDAK olan hastalar; (II) göğüs cerrahisi öyküsü olmayanlar; (III) kardiyopulmoner fonksiyon testi sonucunda lobektominin uygulanabilir olduğuna karar verilenler (solunum fonksiyon testinde en az FEV1 1.0 L ve MVV% 40 olan, ve kardiyak CDU ile yapısal bir bozukluk saptanmayanlar. İki veya daha fazla kat çıkabilme ile değerlendirilen kardiyopulmoner fonksiyonu içeren egzersiz testinde uygun olanlar.); (IV) preoperatif komorbiditeler kontrol altında ve stabil olan hastalar.

Anestezi ve cerrahi işlem

Tüm hastalara genel anestezi verildi. Her iki grup da çift lümenli endobronşiyal tüpler (DLT) ile entübe edildi ve tek akciğer ventile edildi. Tek port grubu için, anterior aksiller hat, 4. veya 5. interkostal aralıktan 3.5-4.5 cm'lik bir insizyon yapıldı. Üç-port grubu için, midaksiller hat 7. interkostal aralıktan 1.5 cm kamera portu, anterior aksiller hat 4. interkostal aralıkta 2.0-4.0 cm operasyon portu ve skapular hat 7. interkostal aralıkta 1.5-2.5 cm yardımcı operasyon portu yerleştirildi. Periferik lezyonlar için odaklanmayı ortadan kaldırmak için pulmoner wedge rezeksiyon yapılmıştır. Rezeksiyon örnekleri hızlı dondurulmuş kesit ile malign tümör olarak teyit edildikten sonra hastalara standart lobektomi ve mediastinal lenfadenektomi uygulandı. Santral lezyonlarda lobektomi yapıldı. Lezyon malign olarak doğrulandıktan sonra, mediastinal lenfadenektomi prosedürü uygulandı. Damarları ve bronşları ayırmak için elektrokoter ve ultrasonik neşter kullanıldı. Pulmoner venler, pulmoner arter ve benzeri büyük damarların kesilmesi için lineer stapler, kullanılmıştır. Çoğunlukla interlobar fissürün yapısına bağlı olan lobektomiyi yapmak için kesin bir emir verilmemiştir. İki grup için analjezi pompaları kullanıldı. Uyuşturucu bağımlısı olan hasta yoktu. Hastalara premedikasyon uygulanmadı. Hastaların intraoperatif ve postoperatif ağrı yönetimi aynıydı. Ve tüm hastalara aynı parenteral venöz analjezik protokolü verildi ve POP-VAS puanı aynı anestezist tarafından soruldu. POP-VAS skoru '0' hiç ağrı olmadığı anlamına gelirken ve '10' çok şiddetli ağrı anlamına gelir. Göğüs dreninin (negatif uygulanmadan) çekilmesine ilişkin endikasyonlar şunları içermektedir: (I) 24 saat drenaj hacmi 100 mL'nin altında; (II) postoperatif göğüs radyografisinde sol akciğer tutulumu ve efüzyon birikimi olmaması. Çalışmamızdaki taburculuk kriterleri, göğüs dreni çekildikten sonra hastaların normal hareketlilik durumuna geri dönmeleri, belirgin ateş olmaması idi.

Gözlem verileri

Gözlem verileri şunlardır: (I) perioperatif parametreler: Ameliyat süresi, tahmini kan kaybı, drenaj süresi, POP-VAS, postoperatif hastanede kalış süresi ve perioperatif komplikasyonlar; (II) onkolojik sonuçlar: Çıkarılan toplam lenf nodu, pozitif lenf nodu, çıkarılan toplam mediastinal lenf nodu ve mediastinal lenf nodu gruplarının diseksiyonu.

İstatistiksel analiz

Verileri analiz etmek için istatistiksel yazılım olan SPSS 16.0 kullanılmıştır. Kantitatif veriler ortalama ± standart sapma olarak gösterildi ve grup karşılaştırmalarını test etmek için bağımsız t-testi kullanıldı. Numaralama verileri oran olarak sunuldu ve ki-kare testi ile karşılaştırıldı. İstatistiksel anlamlılık için $P<0.05$ olarak belirlendi.

Sonuçlar

Klinik özellikler

İki grup arasında cinsiyet, yaş, tümör yerleşimi, patolojik tip, tümör invazyonu, viseral plevra invazyonu ve tümör sınıflaması açısından istatistiksel olarak anlamlı farklılık yoktu ($P>0.05$, *Tablo 1*). Buna ek olarak, çıkarılan total lenf nodu, pozitif lenf nodu, çıkarılan toplam mediastinal lenf nodu ve mediastinal lenf nodu gruplarının diseksiyonu arasında istatistiksel olarak anlamlı bir farklılık yoktu ($P>0.05$, *Tablo 2*).

Perioperatif parametreler

Tüm hastalara, açık torakotomiye dönmeden video yardımlı torakoskopik lobektomi uygulandı. Her iki grupta da perioperatif dönemde herhangi bir hasta ölümü gerçekleşmedi. Bununla birlikte, sekiz olguda (%9.1) postoperatif komplikasyonlar ile karşılaşıldı, tek port grubunda üç olguda (bir aritmi vakası, bir olguda sistemik enfeksiyon ve bir hava kaçağı olgusu), üç port grubunda beş olguda komplikasyon(iki olguda aritmi, bir vakada hava kaçağı, bir şilotoraks ve bir vakada pnömoni) (%10.2) görüldü. Komplikasyonlarda iki grup arasında anlamlı fark yoktu ($P>0.05$). Ayrıca intraoperatif kan kaybı, ameliyat sonrası drenaj süresi ve ameliyat sonrası

© AME Publishing Company. Tüm hakları saklıdır.

Tablo 1 Tek-port ve üç-port gruplarının klinik özelliklerinin karşılaştırması

Özellik	Tek-port grubu(n=33)	Üç-port grubu (n=49)	P değeri
Cinsiyet			0.616
Erkek	11	19	
Kadın	22	30	
Ortalama yaş (aralık), yıl	62 [25-79]	59 [31-81]	0.683
Tümör lokalizasyonu			0.854
Sol üst lob	8	9	
Sol alt lob	6	11	
Sağ üst lob	9	10	
Sağ orta lob	3	5	
Sağ alt lob	7	14	
Patolojik tip			0.711
Ademokarsinom	26	35	
Skuamöz hücreli karsinom	5	11	
Diğer	2	3	
Tümör invazyonu			0.560
Karsinoma in situ	0	0	
Mikro invazyon	10	12	
İnvazyon	23	37	
Viseral plevra invazyonu			0.898
Hayır	20	29	
Evet	13	20	
TNM sınıflaması			0.739
Evre 0	0	0	
Evre Ia	15	16	
Evre Ib	8	18	
Evre IIa	6	8	
Evre IIb	2	3	
Evre IIIa	2	4	

hastanede kalış süresinde anlamlı bir fark gözlenmedi (P>0.05). Bununla birlikte, tek port grubunda ameliyat süresi üç port grubundan daha uzundu (181.3±27.5 ve 149.5±30.9 dakika, P<0.05). Bu çalışmada, tüm hastalada dondurulmuş kesit ihtiyacı vardı ve yaklaşık 30 dakika bu işlem süresini içermektedir. Tek port grubunda POP-VAS, üç port grubuna göre düşüktür (3.6±0.7 ve 5.5±1.0, P<0.05). Özet bilgi *Tablo 3*'te verilmiştir.

Tablo 2 Tek-port ve üç-port gruplarının onkolojik bulgularının karşılaştırması

Özellik	Tek-port grubu(n=33)	Üç-port grubu (n=49)	P değeri
Toplam çıkarılan lenf nodu	23.6±11.2	25.4±7.3	0.737
Pozitif lenf nodu	1.5±3.1	1.9±4.9	0.971
Toplam çıkarılan mediastinal lenf nodu	16.2±9.2	17.2±6.5	0.731
Diseke edilen mediastinal lenf nodu istasyonu	4.4±1.0	4.4±0.8	0.637

Tablo 3 Tek-port ve üç-port gruplarının perioperatif parametrelerinin karşılaştırması

Parametre	Tek-port grubu(n=33)	Üç-port grubu (n=49)	P değeri
Ameliyat süresi (dk)*	181.3±27.5	149.5±30.9	0.007
İntraoperatif kan kaybı (mL)	90.6±49.3	79.5±45.2	0.840
Toraks drenajı süresi (gün)	4.0±1.5	5.4±3.7	0.256
POP-VAS	3.6±0.7	5.5±1.0	0.000
Postoperatif hastane kalış süresi (gün)	6.9±4.0	7.2±3.5	0.631
Postoperatif komplikasyonlar	3	5	0.554
Aritmi	1	2	
Sistemik infeksiyon	1	0	
Hava kaçağı	1	1	
Şilotoraks	0	1	
Pnömoni	0	1	

*, Ameliyat süresi, dondurulmuş kesit incelemesi de dahil olmak üzere, cildin insizyonundan kapatılmasına kadar geçen süreyi kapsamaktadır.

Tartışma

Tek port torakoskopik teknik, ilk olarak 2003 yılında komplike olmayan plevra hastalıklarının tedavisinde tanımlanmıştır (3). 2004 yılında Rocco tarafından pulmoner wedge rezeksiyonda kullanımı bildirilmiştir (4). Birkaç yıl sonra, Gonzalez lobektomi ve lenfadenektomi için bu tekniği uygulamıştır (5). O zamandan bu yana, pulmoner segmentektomi, pnömonektomi, bronşiyal sleeve rezeksiyon ve pulmoner arterlerin anjiyoplastisi sırasında aşamalı olarak uygulandı (6-9). Bununla birlikte, mevcut literatürlerin çoğunda, tek porttan torakoskopik lobektominin uygulanabilirliği ve güvenliği üzerinde duruldu ve hiçbir çalışma, üç porttan olanlarla karşılaştırılmadı. Sunulan çalışmada, tek port torakoskopik

© AME Publishing Company. Tüm hakları saklıdır.

lobektomi ve üç port torakoskopik lobektomi arasındaki klinik veriler retrospektif olarak araştırıldı. Jiang 160 torakoskopik lobektomiyi 247 geleneksel açık ameliyatla karşılaştırdı, perioperatif mortalitede (%0.6'ya karşı % 2.8) ve komplikasyonlarda (%11.7'ye karşı% 9.4, P>0.05) anlamlı bir fark bulamadı (10). Torakoskopik lobektominin teknik olarak KHDAK tedavisinde güvenli olduğunu belirtti. Benzer şekilde çalışmamızda postoperatif komplikasyon oranları sırasıyla, tek port ve üç port gruplarında sırasıyla %9.1 ve %10.2 idi. Bununla birlikte, çalışmamızda perioperatif mortalite yoktu. Bu nedenle, çalışmamız sonucu tek porttan yapılan lobektominin teknik bakımdan en az üç porttan yapılan kadar güvenli olduğu sonucuna varılabilir. KHDAK için yapılan tek port torakoskopik lobektominin odaklandığı en önemli nokta lenf nodu diseksiyonudur. Jiang, torakoskopik lobektomi grubu ile geleneksel açık cerrahi grubu arasında mediastinal lenf nodu gruplarının diseksiyonunda (2.4±1.5 ve 2.6±1.6) ve çıkarılan mediastinal lenf nodu sayısında (9.8±6.2 ve 9.9±5.9) anlamlı bir fark bulamamıştır (P>0.05) (10). Benzer şekilde, Zhang ve ark. video yardımlı torakoskopik cerrahi grubu ile video yardımlı torakoskopi grubu arasında çıkarılan toplam lenf nodu açısından (14.6±7.5 ve 15.2±4.5) anlamlı bir fark bulamamıştır (11). Yani, torakoskopi ile yapılan lenf nodu diseksiyonu açık ameliyatla en azından eşdeğerdir. Sunulan çalışmada toplam lenf nodu (23.6±11.2 ve 25.4±7.3) mediastinal lenf nodu (16.2±9.2'ye karşı 17.2±6.5) ve mediastinal lenf nodu gruplarının diseksiyonu (4.4±1.0 ve 4.4±0.8), açısından her iki grup arasında anlamlı fark saptanmamıştır. Bu sonuçlar, çıkarılan lenf nodu sayısının önceki çalışmalarda bildirilenin altında olmadığını düşündürmektedir. Başka bir deyişle, tek port torakoskopik lobektomi ile lenf nodu diseksiyonu onkolojik ihtiyacı karşılamıştır.

Bununla birlikte, uzun vadeli sonuçların teyit edilmesi için daha fazla çalışmaya ihtiyaç vardır. Tek porttan torakoskopik lobektominin insizyonu, üç portlardan farklı olarak, kamera portu ve yardımcı operasyon portunu iptal edecek şekilde anterior aksiller hatta 4. veya 5. interkostal boşlukta bulunur. Chen ve ark., interstisyel akciğer hastalığının tedavisinde 20 üç-port ve 10 tek port torakoskopik cerrahi vakasını karşılaştırdıktan sonra, tek port grubunda POP-VAS'in üç port grubundan anlamlı olarak düşük olduğunu bulmuşlardır (4.95±0.39 ve 4.5±0.7, P=0.03) (12). Benzer şekilde bizim çalışmamızda da, tek port grubundaki POP-VAS, üç port grubuna göre anlamlı derecede düşüktü (3.6±0.7 ve 5.5±1.0, P<0.05). Sunulan çalışmada tek port grubunda operasyon süresi üçlü port grubuna göre anlamlı olarak daha uzundu (181.3±27.5 ve 149.5±30.9 dak, P<0.05). Muhtemel sebepler şunları içermektedir: (I) tüm ameliyat aletleri ve torakoskop tek porttan girdi, özellikle dorsal boşluk ve diyaframın yakınında çalışıldığında aletler birbiri ile çakıştılar; (II) tek port torakoskopik lobektomi, tek porttan VYTC'lerin geometrik değişimlerini karşılamak için nitelikli kamera asistanlığı gerektirmektedir (13). Kamera asistanının, operatörle nasıl iş birliği yapacağını, kesi içinde kendine yeterli alanı nasıl tahsis edeceğini ve kamerayı nasıl stabil tutması gerektiğini bilmelidir. Bununla birlikte, biz tek porttan operasyona daha uygun olan enstrümanların kullanılması ile operasyon süresinin kısalacağına inanmaktayız.

Özetle, KHDAK için uygulanan tek porttan torakoskopik lobektominin uygulanabilirliği ve güvenilirliği, için üç porttan torakoskopik lobektomi ile benzerdi. Aletlerin geliştirilmesi, cerrahi prosedürün optimizasyonu ve cerrahi tecrübe birikimi ile, ameliyat süresi kademeli olarak kısaltılacaktır. O zaman, daha minimal invaziv olma özelliği ile tek porttan komplet torakoskopik lobektominin daha da yaygınlaşacağını öngörmek mümkün olacaktır.

Teşekkür

Yazarların katkıları: Y Zhu ve M Liang, ilk yazarlardır ve esere eşit katkılar yapmıştır. C Chen çalışmayı tasarladı. W Wu, J Zheng, B Zheng ve G Xu bu araştırmanın veri toplama bölümüne katıldı. W Zheng ve Z Guo tüm operasyonlara katıldılar. Tüm yazarlar makaleyi okudular ve onayladılar.
Açıklama: Yazarlar herhangi bir çıkar çatışması beyan etmemektedir.

Kaynaklar

1. Shigemura N, Akashi A, Funaki S, et al. Long-term outcomes after a variety of video-assisted thoracoscopic lobectomy approaches for clinical stage IA lung cancer: a multi-institutional study. J Thorac Cardiovasc Surg 2006;132:507-12.
2. Wu W, Chen C, Lin R, et al. Complete Video-assisted thoracic surgery lobectomy: Clinical Analysis of 32 Cases. Journal of Fujian Medical University 2010;44:49.
3. Migliore M. Efficacy and safety of single-trocar technique for minimally invasive surgery of the chest in the treatment of noncomplex pleural disease. J Thorac Cardiovasc Surg 2003;126:1618-23.
4. Rocco G, Martin-Ucar A, Passera E. Uniportal VATS wedge pulmonary resections. Ann Thorac Surg 2004;77:726-8.
5. Gonzalez D, de la Torre M, Paradela M, et al. Video-assisted thoracic surgery lobectomy: 3-year initial experience with 200 cases. Eur J Cardiothorac Surg 2011;40:e21-8.
6. Gonzalez-Rivas D, Fieira E, Mendez L, et al. Single-port video-assisted thoracoscopic anatomic segmentectomy and right upper lobectomy. Eur J Cardiothorac Surg 2012;42:e169-71.
7. Gonzalez-Rivas D, de la Torre M, Fernandez R, et al. Video: Single-incision video-assisted thoracoscopic right pneumonectomy. Surg Endosc 2012;26:2078-9.
8. Gonzalez-Rivas D, Fieira E, de la Torre M, et al. Bronchovascular

© AME Publishing Company. Tüm hakları saklıdır.

right upper lobe reconstruction by uniportal video-assisted thoracoscopic surgery. J Thorac Dis 2014;6:861-3.
9. Gonzalez-Rivas D, Delgado M, Fieira E, et al. Single-port video-assisted thoracoscopic lobectomy with pulmonary artery reconstruction. Interact Cardiovasc Thorac Surg 2013;17:889-91.
10. Jiang W, Xi J, Wang Q, et al. Complete Video-assisted Thoracoscopic Surgery versus Open Mediastinal Lymphadenectomy for Non-small Cell Lung Cancer. Chinese Journal of Minimally Invasive Surgery 2012;12:969-72.
11. Zhang T, Yu L, Jiang J, et al. Video-assisted Thorascopic Lymphadenectomy for Non-small Cell Lung Cancer. Chinese Journal of Minimally Invasive Surgery 2009;9:696-9.
12. Chen PR, Chen CK, Lin YS, et al. Single-incision thoracoscopic surgery for primary spontaneous pneumothorax. J Cardiothorac Surg 2011;6:58.
13. Bertolaccini L, Rocco G, Viti A, et al. Geometrical characteristics of uniportal VATS. J Thorac Dis 2013;5 Suppl 3:S214-6.

(Çeviri: Ezel ERŞEN)

Bu makalenin orijinali: Zhu Y, Liang M, Wu W, Zheng J, Zheng W, Guo Z, Zheng B, Xu G, Chen C. Preliminary results of single-port versus triple-port complete thoracoscopic lobectomy for non-small cell lung cancer. Ann Transl Med 2015;3(7):92. doi: 10.3978/j.issn.2305-5839.2015.03.47

© AME Publishing Company. Tüm hakları saklıdır.

Göğüs Cerrahisi: Tek-Porttan Yapılan Video-Yardımlı Torakoskopik Lobektomi

Yong Zhu, Guo-Bing Xu, Cheng-Gang Lei, Jin-Bao Xie, Wei Zheng, Chun Chen

Fujian Tıp Üniversitesi Union Hastanesi, Göğüs Cerrahisi Departmanı, Fuzhou 350001, Çin
İletişim: Chun Chen. Fujian Tıp Üniversitesi Union Hastanesi, Göğüs Cerrahisi Departmanı, Fuzhou 350001, Çin.
E-posta: chenchun0209@163.com; 13509350188@163.com.

Özet: Tek-port video -yardımlı torakoskopik cerrahi (VYTC) endoskopik aletlerin ve cer-rahi becerilerdeki gelişmelere paralel olarak son iki yıldır klinik uygulamalarda artarak kullanılmaktadır. Merkezimiz tek-port VYTC ile lobektomi yapmaya Mayıs 2004 te başladı. Bu yöntem ile Ocak 2015'e kadar 121 hastayı ameliyat ettik. Cerrahi insizyon lezyon tarafındaki hemitoraksta (3,5-4,5 cm uzunlukta) 4.veya 5. interkostal alanda anterior aksillar hattan açılır. Cerrah hastanın abdominal (ön) kesiminde pozisyon alarak sadece endoskopik aletleri kullanarak cerrahi işlemleri gerçekleştirdi. Tek kesi VYTC lobektominin cerrahi basamakları üç-port VYTC lobektomi ile aynıdır. Akciğer loblarının 3 majör yapısının yönetimiyle ilgili sabit ve kesin bir yaklaşım sırası yoktur. Rezeksiyon işlemindeki sıralama pulmoner fissürlerin yapısal durumu ve ilgili yapıların diseksiyonundaki zorluklara göre be-lirlenebilir. Tek-port VYTC lobektomi güvenli ve uygulanabilir bir işlemdir, bu cerrahilerin tamamlanmasını ardından gelecekte daha birçok yeni klinik uygu-lamada kendini gösterecektir.

Anahtar kelimeler: Tek-port; video -yardımlı torakoskopik cerrahi (VYTC); lobektomi

Makaleyi görüntülemek için: http://dx.doi.org/10.3978/j.issn.2305-5839.2015.06.06

Giriş

Tek-port video-yardımlı torakoskopik cerrahi (VYTC) 'minimal invazif' yaklaşımının yaygın olarak kabul görmesi endoskopik aletlerin ve cerrahi yeteneklerdeki gelişmelere paralel olarak klinik uygulamalarda artan bir sıklıkta kullanılmaktadır. Tek-port VYTC ilk olarak bu tekniği karmaşık olmayan plevral hastalıkların tanı ve tedavisinde kullanan Migliore tarafından bildirilmiştir (1). Merkezimiz bu tekniği plevral hastalıkların tanısı için plevral biyopside kullanmaya başladı. Arkasından biz ek olarak bu tekniği nispeten basit göğüs cerrahisi işlemleri örn. torasik sempatektomi, plörodesis, pulmoner bül eksizyonu ve mediastinal tümörlerin rezeksiyonu için kullandık. Geçtiğimiz yıllarda cerrahi ekibimiz yurtiçi ve yurtdışında merkezlerde ileri düzey VYTC işlemleri için eğitim aldılar. Mayıs 2014'te tek-port VYTC lobektomi yapmaya başladık, Ocak 2015 e kadar 1212 hastayı ameliyat ettik. Bu hasta grubunun 106 sı akciğer akciğer kanseri nedeniyle opere edildikleri için sistematik lenf nodu diseksiyonu da uygulandı.

Cerrahi Teknik

Tüm cerrahi işlemler genel anestezi altında sağlıklı tarafa tek akciğer ventilasyonu yapılmasını sağlayan çift lümenli endotrakeal tüp yerleştirlerek uygulandı. Hastalar (sağlıklı taraf) lateral dekübit pozisyonunda yerleştirildi. Cerrahi insizyon hastalığın bulunduğu tarafta (3,5-4,5 cm uzunlukta) anterior aksillar hatta 4. veya 5. interkostal aralıktan oluşturuldu.Yara koruyucu bu alana yerleştirildi ve kaburgaları ayırmak üzere hiçbir ekartör benzeri alet kullanılmadı. Cerrah hastanın ön kısmında pozisyon aldı ve sadece endoskopik cerrahi aletleri kullanarak işlemleri tamamladı. Kamerayı tutan asistan, cerrah ile aynı veya karşı tarafta pozisyon alabilmektedir. Tek-port VYTC lobektominin cerrahi basamakları üç-port VYTC lobektomi ile aynıdır. Akciğer loblarının 3 majör yapısının yönetimiyle ilgili sabit ve kesin bir yaklaşım sırası yoktur. Rezeksiyon işlemindeki sıralama pulmoner fissürlerin yapısal durumu ve ilgili yapıların diseksiyonundaki zorluklara göre belirlenebilir. Akciğer kanseri olan hastalarda sistematik lenf nodu diseksiyonu da cerrahi esnasında yapılmıştır.

Tek-port VYTC sağ üst lobektomi

Cerrahi öncesinde hastanın tanısı sağ üst lob yerleşimli invazif adenokarsinom şeklinde patolojik olarak teyit edildi. Ardından sağ üst lobektomi ve mediastinal lenf nodu diseksiyonu yapıldı. Toraks boşluğunun incelenmesinin ardından sağ üst pulmoner ven üzerindeki plevra hilusun önünden açıldı. On numaralı lenf istasyonundaki lenf nodları hilusun serbestelenmesinin ardından

© AME Publishing Company. Tüm hakları saklıdır.

Şekil 1 Tek-port VYTC sağ üst lobektomi (2). VYTC; Video yardımlı torakoskopik cerrahi.
Çevrimiçi olarak: http://www.asvide.com/articles/508

Şekil 2 Tek-port VYTC sağ orta lobektomi (3).VYTC; Video yardımlı torakoskopik cerrahi.
Çevrimiçi olarak: http://www.asvide.com/articles/509

çıkartıldı. Ardından diseke edilen pulmoner arterin ilk dalı lineer stapler ile zımbalanarak kesildi. İyice diseke edilen pulmoner venin üst loba giden dalı yine lineer stapler ile zımbalanıp kesildi. Akabinde sağ üst lob bronşu sağ üst lob bronşu açığa çıkarıldı. Yeterince bronş alanı diseke edilip ayrıldıktan sonra lineer stapler yardımıyla kapatıldı. Bu manevradan sonra kalan akciğer kısımlarının iyi dolduğu gözlendi, bronş zımbalandı ve kesildi. Sağ superior pulmoner arterin posterior segment dalı interlober fissür açıldı ve lineer stapler yardımıyla zımbalandı ve kesildi ardından akciğer parçası çıkartıldı. Elektrokotere bağlı çengel (hook) ve enerji cihazıyla üst mediastinal plevra açıldı 2R ve 4R numaralı lenf nodu istasyonları ardından 9 numaralı lenf nodu istasyonu diseke edilip çıkartıldı. Son olarak elektrokotere bağlı çengel (hook) ve enerji cihazıyla 7 ve 8 numaralı lenf nodu istasyonları diseke edildi (*Şekil 1*).

Tek-port VYTC sağ orta lobektomi

Hastamızda sağ orta lob yerleşimli periferal olmayan hamartom vardı. Bu hastada wedge (kama) rezeksiyon yapmak zor olacağı için yerine sağ orta lobektomi yapıldı. Toraks boşluğunun değerlendirilmesinin ardından elektrokotere bağlı çengel (hook) ve enerji cihazıyla ön oblik fissür açıldı orta loba giden dalını belirlemek üzere pulmoner ven etrafındaki plevra diseke edildi. Orta lobun içindeki üç ana yapıyı iyice diseke ettikten sonra venini, bronşu ve arteri sadece tek lineer stapler kullanarak zımbalayıp kestik. Son olarak hipoplastik horizontal fissür lineer stapler kullanılarak zımbalanıp kesildi (*Şekil 2*).

Tek-port VYTC sağ alt lobektomi

Lezyon sağ alt loba yerleşim gösteren cerrahi öncesi BT eşliğinde akciğer biyopsisi ile patolojik tanı almış invazif adenokarsinom idi. Sağ alt lobektomi ve mediastinal lenf nodu diseksiyonu yapıldı. Göğüs boşluğunun değerlendirilmesinin ardından inferior pulmoner ligaman serbestlendi ve 9 numaralı lenf nodu istasyonu çıkartıldı ardından inferior pulmoner ven ayrıldı. Mediastinal plevra yukarıya doğru açıldı ve 7 numaralı lenf nodu çıkartıldı. Elektrokotere bağlı çengel (hook) ve enerji cihazıyla ön oblik fissür diseke edildi bu şekilde pulmoner arter açığa çıkartıldı ve ardından lineer stapler ile posterior oblik fissür zımbalanıp kesildi. Bazal ve dorsal segmental arterler iyice diseke edilip ortaya çıkarıldıktan sonra lineer stapler ile zımbalanıp kesildi. Kalan sağ inferior pulmoner ven de lineer stapler ile zımbalanıp kesildi. Sağ alt lob bronşu ayrıldıktan sonra lineer stapler ile kapatıldı ve kalan akciğer kesimlerinin iyi şekilde havalandığı görüldü. Ardından bronş lineer stapler ile zımbalandı ve kesildi. Lobun çıkartılmasının ardından 10, 4R ve 2R nolu istasyonlar başarılı şekilde diseke edildi (*Şekil 3*).

Tek-port VYTC sol üst lobektomi

Lezyon patolojisi sol akciğer üst lobda yerleşik adenokarsinom tanısı aldı.Ardından sol üst lobektomi ve mediastinal lenf nodu diseksiyonu yapıldı. Toraks boşluğunun değerlendirilmesinin ardından inferior pulmoner ligaman inferior pulmoner ven seviyesine dek ayrıldı. Mediastinal plevra hilus önünden açılarak sol üst pulmoner ven ortaya çıkartıldı ve 5 numaralı lenf nodu istasyonu çıkartıldı. Pulmoner arterin ilk dalı iyice ayrıldı ve lineer stapler ile zımbalanıp kesildi. Sol superior pulmoner ven ayrıldı ve lineer stapler ile zımbalanıp kesildi. İnterlober fissür elektrokotere bağlı çengel (hook) ve enerji cihazıyla disseke edilip pulmoner arter ortaya çıkartıldı ardından lineer stapler ile lingular segment arterinin iki dalı lineer stapler ile zımbalandı ve kesildi. Posterior segmental

© AME Publishing Company. Tüm hakları saklıdır.

Şekil 3 Tek-port VYTC sağ alt lobektomi (4). VYTC; Video yardımlı torakoskopik cerrahi.
Çevrimiçi olarak: http://www.asvide.com/articles/510

Şekil 4 Tek-port VYTC sol üst lobektomi (5). VYTC; Video yardımlı torakoskopik cerrahi.
Çevrimiçi olarak: http://www.asvide.com/articles/511

Şekil 5 Tek-port VYTC sol alt lobektomi (6). VYTC; Video yardımlı torakoskopik cerrahi.
Çevrimiçi olarak: http://www.asvide.com/articles/512

arterin proksimal ucu ipek sutür ile bağlandı ardından enerji cihazı ile kesildi. Sol üst lob bronşu ayrıldıktan sonra lineer stapler ile kapatıldı ve ventilasyon sağlandı, kalan akciğer kısımlarının iyi genişlediği görüldükten sonra bronş zımbalandı ve kesildi. Akciğer spesimen çıkartıldıktan sonra frenik sinirin önünden mediastinal plevra açılıp diseke edildi 6 numara, takibinde 7 ve 8 numaralı lenf nodu istasyonları diseke edilip çıkartıldı. Son olarak da 10 ve 4R numaralı lenf nodu istasyonları çıkartıldı (*Şekil 4*).

Tek-port VYTC sol alt lobektomi

Bu hastada sol alt lobda bronşiektazi mevcuttu ve sol alt lobektomi yapıldı. İnferior pulmoner ligaman inferior pulmoner ven seviyesine dek ayrıldı. Elektrokotere bağlı çengel (hook) ve enerji cihazıyla inferior pulmoner arter ortaya konulmak üzere interlober fissür diseke edildi. Bazal ve dorsal segment arterleri lineer stapler ile zımbalandı ve kesildi. İnferior pulmoner ven iyice ayrıldıktan sonra lineer stapler ile zımbalandı ve kesildi. Sol alt lob bronşu ayrıldıktan sonra lineer stapler ile kapatıldı kalan akciğerlerin iyice genişlediği görüldü ve bronş zımbalandı ve kesildi (*Şekil 5*).

Tartışma

Geçtiğimiz yıllarda İspanyol göğüs cerrahı Diego Gonzalez-Rivas tek-port VYTC tekniğini kullanarak bir grup akciğer cerrahisini (örn lobektomi, segmentektomi, pnömonektomi, sleeve lobektomi, ve pulmoner arterioplasti) hakemli dergilerde yayınladı (7-13). Aynı zamanda bu tek-port cerrahileri birçok yerel ve uluslararası konferansta sundu. Gayretleri ile tek-port VYTC tekniğinin dramatik olarak gelişiminin reklamını yaptı. Bu teknik Asya'da ilk olarak Çin'in Tayvan bölgesindeki ve Hong Kong Özel İdari bölgesindeki cerrahlar tarafında uygulandı ve yayınlandı (14-16). 2014 yılında ana Çin bölgesindeki bazı yazarlar bu prosedürle ilgili tecrübelerini yayınlamaya başladılar (17-19).

VYTC tekniği uygulamaları göğüs cerrahisi yeniliklerinde bir kilometre taşıdır. Ancak konvansiyonel açık cerrahiden VYTC'ye geçiş yaparken uzun bir öğrenme eğrisi vardır. Üç port VYTC yaygın birşekilde kabul edilirken, tek-port VYTC'ye a uyum sağlamak daha karmaşıktır. Tek-port VYTC'de torakoskop ve tüm cerrahi aletler içeri ve dışarı aynı portttan hareket ettikleri için birbirleriyle etkileşebilirler. Yeni başlayanlar kademeli olarak insizyon sayısını azaltıp cerrahi riskleri düşürmelidirler. Örneğin Gonzales-Rivas ve ark. başlangıçta üç-port ardından 2-port kullanıp tecrübeleri yeterince zenginleştiğinde de tek-port kullanmışlardır. Tersine Liu ve ark. üç-port cerrahiden direkt olarak tek-port cerrahiye döndüler (19). Ekibimiz binden fazla hastada üç-port VYTC

© AME Publishing Company. Tüm hakları saklıdır.

lobektomi yaptı ve bunun yarattığı güvenilir zeminde tek-port cerrahiye dönmüştür. Biz de üç-porttan direkt olarak tek-port tekniğine döndük. Tek-port VYTC lobektomiye aşina olmamız kısa bir zaman aldı.

Yüz hastadan fazla hastadaki tek-port VYTC lobektomi deneyimimize göre: (I) Kesi: Kesi tipi olarak 4. Veya 5. Interkostal alanda ön aksillar hatta yapıldı. İlk vakalarımızda kesiyi 4. interkostal alandan yapmayı denedik ardından kısa ve kalın hastalar dışında 5. interkostal alanın daha uygun olduğuna karar verdik. Kesi 3,5-4,5 cm uzunluğundadır kas tabakasındaki insizyon cerrahiyi kolaylaştırmak üzere bir miktar daha geniş yapılabilir; (II) Cerrahi sırasındaki işbirliği: Cerrahi işlem bir anestezi uzmanıyla cerrahi yapılan akciğerin tamamen sönmesini sağlayacak yakın bir iş birliği gerektirir. Ayrıca kamera tutucu asistan ile cerrahın yakın iş birliği ve özellikle önemlidir. Kamerayı tutan asistan cerrah ile aynı ya da karşı tarafında durabilir. Tecrübelerimize göre kamera tutan asistan eğer cerraın karşı tarafında durursa cerrah ile daha az vücut teması olacak ve bu şekilde cerrah işlemi daha konforlu yapabilecektir; (III) Kamera: İşlemlerde üç-port VYTC'de kullanılan kamera (30° ve 10 mm çapında) kullanıldı. Ancak daha ince ve kıvrılabilen kameralar tek-port VYTC de daha uygun olacaktır. Kameranın kafası çoğu zaman insizyonun bir ucunda özellikle üst ucunda yerleşiktir bu sayede cerrahi aletler ile olan teması en aza iner. Kameranın gövdesi ameliyathaneyi korumak üzere kesiye dik olmalıdır. Havlu askısı kamera gövdesinin sabitlenmesinde kullanılabilir bu şekilde kameranın sabit durması sağlanır kamera tutucu asistanın kasılması engellenebilir; (IV) Cerrahi aletler: Tek port ve üç-port VYTC'de kullanılan cerrahi aletler temelde aynıdır. Ancak çift –eklemli vasküler klempler gibi kıvrılabilen aletler aletler arası etkileşimi azaltıp, cerrahi süreyi düşürerek ameliyatları kolaylaştırabilir. Ve (V) Göğüs tüpü yerleştirilmesi: İlk vakalarımızda göğüs tüpü konusu açık cerrahi ve üç-port cerrahi ile aynı idi ve üst lobektomide 2 orta ve alt lobektomide tek göğüs tüpü yerleştirilmesi şeklinde idi. Hepsinin yerleştirmesi aynı insizyonda yapılıyordu. Ancak bunun iyi bir drenaj metodu olmadığını zaman içinde fark ettik. İki olguda cerrahiden sonra plevral boşluğun drenajı gerekti. Dahası aynı insizyondan iki dren yerleştirilmesi sadece ağrıyı arttırmakla kalmayıp yara iyileşmesini de etkilemektedir. Sonraları insizyondan tek göğüs tüpü (no: 28) yerleştirdik. Rezeksiyon yerine göre göğüs tüpü kaburgaların altından yerleştirilebilir. Ek olarak ince bir tüp (Abel drenaj tüpü) 8. veya 9. interkostal aralık posterior aksillar hattan yerleştirildi. Kalın tüp hava kaçağı olmadığında çekildi, ince tüp ise sıvı gelişi azalıncaya kadar tutuldu. Bu şekilde drenaj etkiniği tatminkar olup hastalara daha yüksek konfor sağlanmıştır.

Tüm hastalar 1 aydan daha uzun süre takip edildiler, cerrahi esnasında major morbidite veya mortalite saptanmadı. Tek-port VYTC lobektomi güvenli ve uygulanabilir bir işlemdir, bu cerrahilerin tamamlanmasını ardından gelecekte daha birçok yeni klinik uygulamada kendini gösterecektir.

Teşekkür

Finansman: Proje Fujian Provincal Department of Science & Technology (Anahtar Program, NO. 2015Y0018) tarafından destektenmiştir.

Açıklama: Yazarlar herhangi bir çıkar çatışması beyan etmemektedir.

Kaynaklar

1. Migliore M. Efficacy and safety of single-trocar technique for minimally invasive surgery of the chest in the treatment of noncomplex pleural disease. J Thorac Cardiovasc Surg 2003;126:1618-23.
2. Zhu Y, Xu G, Lei C, et al. Single-port VATS right upper lobectomy. Asvide 2015;2:052. Available online: http://www.asvide.com/articles/508
3. Zhu Y, Xu G, Lei C, et al. Single-port VATS right middle lobectomy. Asvide 2015;2:053. Available online: http://www.asvide.com/articles/509
4. Zhu Y, Xu G, Lei C, et al. Single-port VATS right lower lobectomy. Asvide 2015;2:054. Available online: http://www.asvide.com/articles/510
5. Zhu Y, Xu G, Lei C, et al. Single-port VATS left upper lobectomy. Asvide 2015;2:055. Available online: http://www.asvide.com/articles/511
6. Zhu Y, Xu G, Lei C, et al. Single-port VATS left lower lobectomy. Asvide 2015;2:056. Available online: http://www.asvide.com/articles/512
7. Gonzalez D, de la Torre M, Paradela M, et al. Video-assisted thoracic surgery lobectomy: 3-year initial experience with 200 cases. Eur J Cardiothorac Surg 2011;40:e21-8.
8. Gonzalez-Rivas D, de la Torre M, Fernandez R, et al. Single-port video-assisted thoracoscopic left upper lobectomy. Interact Cardiovasc Thorac Surg 2011;13:539-41.
9. Gonzalez D, Paradela M, Garcia J, et al. Single-port video-assisted thoracoscopic lobectomy. Interact Cardiovasc Thorac Surg 2011;12:514-5.
10. Gonzalez-Rivas D, Fieira E, Mendez L, et al. Single-port video-assisted thoracoscopic anatomic segmentectomy and right upper lobectomy. Eur J Cardiothorac Surg 2012;42:e169-71.
11. Gonzalez-Rivas D, Paradela M, Fernandez R, et al. Uniportal video-assisted thoracoscopic lobectomy: two years of experience. Ann Thorac Surg 2013;95:426-32.
12. Gonzalez-Rivas D, Delgado M, Fieira E, et al. Single-port video-

© AME Publishing Company. Tüm hakları saklıdır.

assisted thoracoscopic lobectomy with pulmonary artery reconstruction. Interact Cardiovasc Thorac Surg 2013;17:889-91.
13. Gonzalez-Rivas D. Single incision video-assisted thoracoscopic anatomic segmentectomy. Ann Cardiothorac Surg 2014;3:204-7.
14. Wang BY, Tu CC, Liu CY, et al. Single-incision thoracoscopic lobectomy and segmentectomy with radical lymph node dissection. Ann Thorac Surg 2013;96:977-82.
15. Wang BY, Liu CY, Hsu PK, et al. Single-incision versus multiple-incision thoracoscopic lobectomy and segmentectomy: a propensity-matched analysis. Ann Surg 2015;261:793-9.
16. Ng CS. Uniportal VATS in Asia. J Thorac Dis 2013;5 Suppl 3:S221-5.
17. Zhu Y, Liang M, Wu W, et al. Preliminary exploration of single-port total thoracoscopic lobectomy in treating non-small cell lung cancer. J Fujian Med Univ 2014;48:382-4.
18. Wu Z, Li Q, Wan H, et al. Single-site video-assisted thoracoscopic surgery for 18 cases of benign thoracic lesion. J Min Inv Surg 2014;14:270-2.
19. Liu C, Liu L. Uniportal VATS: a sublimation of micro-invasive lung cancer resection. Zhongguo Fei Ai Za Zhi 2014;17:527-30.

(Çeviri: Hasan Volkan Kara)

Bu makalenin orijinali: Zhu Y, Xu GB, Lei CG, Xie JB, Zheng W, Chen C. Thoracic surgery: single-port video-assisted thoracoscopic lobectomy. Ann Transl Med 2015;3(10):143. doi: 10.3978/j.issn.2305-5839.2015.06.06

© AME Publishing Company. Tüm hakları saklıdır.

Tek Porttan Yapılan Akciğer Wedge Rezeksiyonlarının Tarihi Ve Endikasyonları

Gaetano Rocco

Pascale Vakfı, Ulusal Kanser Enstitüsü, Göğüs Cerrahisi ve Onkolojisi Departmanı, Göğüs Cerrahisi Bölümü, Naples, İtalya
İletişim: Gaetano Rocco, MD, FRCSEd. ViaTerminio 1, 83028 Serino (Avellino), Italy. E-posta: Gaetano.Rocco@btopenworld.com.

Makaleyi görüntülemek için: http://dx.doi.org/10.3978/j.issn.2072-1439.2013.07.14

Bu makalenin yazılma fikri 26 Ekim 2012 yılında Napoli'de düzenlenen uluslararası tek porttan yapılan VYGC toplantısından kaynaklanmaktadır. O tarihte, intratorasik olayların yönetiminde VYGC ve tek porttan yapılan VYGC kullanımında dünya uzmanlarından bazıları, statüko oluşturmak ve güncel göğüs cerrahisi pratiğinde kullanılan mevcut minimal invaziv tekniklere ek olarak, tek porttan yapılan VYGC'nin olası gelecek perspektiflerini sunmak için bir araya geldiler.

Tek porttan VYGC kavramı, Singer'ın, aynı insizyon içerisinden daha fazla aletin girişine imkan sağlayan torakoskopunu, tanıttığı 1924 yılına kadar uzanır (1). Günümüzün yazarları, 2000 yılı başından bu yana tek porttan pulmoner wedge rezeksiyon için şu şekilde bir VYGC tekniği geliştirdiler (2,3): (I) Sadece küçük bir kesi; (II) Bir cerrahın parmak genişliğinde silindir şeklinde (yani, 2,5 cm) olan ve videotorakoskopa paralel aletlerin aynı anda çalışmasına imkan tanıyan boşluk, interkostal boşlukta başka bir diseksiyon olmaması; (III) Torakoskop-alet kümesinin rahatça gözlemlenmesi ve operasyon yapılabilmesi için gelişmiş el-göz koordinasyonu; Özellikle, videotorakoskopun tutulma şekli, herhangi bir zamanda operasyon alanına yakınlaştırma veya uzaklaştırma yapılabilmesi ile operasyon aletlerinin konumunun görülmesine imkan vermesini sağlayacak şekilde olmalıdır. Buna göre, robotik cerrahide de daha sonra saptanacağı şekilde, tek porttan VYGC pulmoner wedge rezeksiyonunda, , torakoskop-alet kümesi birleşiminin daha dinamik bir yorumu vardır; (IV) Görüş derinliğinin artmasını sağlayan hedef lezyona yönelik sagital, kaudo-kranyal bir yaklaşım imkanı sağlaması. Bu geometrik konfigürasyon, tek porttan VYGC'yi açık yaklaşıma benzer kılar ve akciğerdeki hedef bölgeye ulaşmak için latero-lateral (yani beyzbol elmas şekli) triangülasyonu önler. Aslında konvansiyonel, üç port VYGC'de dihedral veya torsiyon açısının yaratılması sonucunda derinlik algısını engelleyen bir görüntüleme ortaya çıkar, ve tek porttan yaklaşım, cerrahın bu sorunu aşmasına olanak tanır (4); (V) Artikülasyonlu endograsper'ler ve endostraperler ilk olarak torakoskopik işlemlerin tümünde kullanılmak üzere kullanıma sürülmüştür. Aslında, hedef parenkimal alanın kraniyal süspansiyonu, lateralden ve hatta arkadan öne doğru yer değiştirme, wedge rezeksiyonu gerçekleştirmek için hayati öneme sahiptir.

2004 yılındaki tarifinden bu yana, tek porttan VYGC wedge rezeksiyon, spontan pnömotoraks, interstisyel akciğer hastalığı ve periferik (yani dış 1/3) pulmoner nodüller (5-7) de dahil olmak üzere birçok diagnostik veya terapötik pulmoner endikasyon için kullanılmaktadır (2). Dr Brunelli ve Salati, bu özel sayıda, ilk iki endikasyonla ilgili girişimlerin sonuçlarına değinecekler (8).

Gelecek yayında, Rocco ve ark. 10 yıllık bir periyotta pulmoner nodüller için tek porttan VYGC wedge rezeksiyon yaptıkları 162 hastada, göğüs dren kalış süresi, hastanede kalış süresi ve postoperatif ağrı açısından mükemmel sonuçlar elde ettikleri çalışmanın sonuçlarını yayınlayacaklar (9). Seçilmiş hastalarda dren koymama yaklaşımı gittikçe artan oranda benimsenmekte olup, hastanede kalış süresiyle ilgili etkileri bulunmaktadır (9).

Bu yaklaşımın benimsenmesinin nedeni, tek pottan VYGC wedge rezeksiyonların, ayaktan tedavi prosedürüne girerek hastaların hızlı izlenmesini kolaylaştırmak içindir (10). Bu bağlamda, entübe edilmemiş hastada kısa süre önce pulmoner nodüller ve pnömotoraks için tek porttan VYGC ile wedge rezeksiyon uygulanması ile ilgili yayınlar bildirilmiştir (11,12).

Dahası, mevcut biyomoleküler çağda, tek potttan VYGC wedge rezeksiyonun sağladığı imkanlar sayesinde doku tanısı elde etmek için elde edilen kazanımlar, deneysel çalışmaların başlatılması ve bitirilmesi açısından önemli olabilir (13).

Bu amaçla, tek porttan VYGC sırasında bir endoskopik ultrason probu aracılığıyla pulmoner nodüllerin güvenilir bir şekilde tanımlanması sayesinde tanı protokollerine değerli bir katkı sağlanabilir (14). Buna ek olarak, akciğer kanseri takibine ilişkin baskın görüşler, şüpheli buzlu cam dansiteleri için wedge rezeksiyonun uygunluğunu vurgulamakta ve çoğu kez minimal invaziv adenokarsinom veya adenokarsinoma in situ olgularını ortaya koyan histolojik kanıtlara öncülük etmesinin olumlu bir prognostik durum olduğunu göstermektedir (15). Bu bağlamda,

© AME Publishing Company. Tüm hakları saklıdır.

diyagnostik karışıklıkların çözümünde tek porttan VYGC'nin etkisi açıkça görülmektedir.

Sonuç olarak, tek porttan VYGC ile yapılan wedge rezeksiyon kısa hastane yatış süresi ile yapılabilen ve postoperatif morbidite ve ağrıyı azaltabilen çok yönlü bir prosedürdür. Göğüs cerrahisinin ilk günlerinden itibaren, tek insizyon kavramı, tek porttan VYGC vasıtasıyla geleceğin yeni diyagnostik ve terapötik zorluklarına uyum sağlayacak şekilde gelişmektedir.

Teşekkür

Açıklama: Yazarlar herhangi bir çıkar çatışması beyan etmemektedir.

Kaynaklar

1. Moisiuc FV, Colt HG. Thoracoscopy: origins revisited. Respiration 2007;74:344-55.
2. Rocco G, Martin-Ucar A, Passera E. Uniportal VATS wedge pulmonary resections. Ann Thorac Surg 2004;77:726-8.
3. Rocco G. Single port video-assisted thoracic surgery (uniportal) in the routine general thoracic surgical practice. Op Tech Stcvs 2009;14:326-35.
4. Bertolaccini L, Rocco G, Viti A, et al. Geometrical characteristics of uniportal VATS. J Thorac Dis 2013;5:S214-6.
5. Rocco G, Khalil M, Jutley R. Uniportal video-assisted thoracoscopic surgery wedge lung biopsy in the diagnosis of interstitial lung diseases. J Thorac Cardiovasc Surg 2005;129:947-8.
6. Jutley RS, Khalil MW, Rocco G. Uniportal vs standard three-port VATS technique for spontaneous pneumothorax: comparison of post-operative pain and residual paraesthesia. Eur J Cardiothorac Surg 2005;28:43-6.
7. Salati M, Brunelli A, Rocco G. Uniportal video-assisted thoracic surgery for diagnosis and treatment of intrathoracic conditions. Thorac Surg Clin 2008;18:305-10,vii.
8. Salati M, Brunelli A. Uniportal VATS for pneumothorax and interstitial lung disease. J Thorac Dis 2013;5:S217-20.
9. Rocco G, Martucci N, La Manna C, et al. Ten-year experience on 644 patients undergoing single-port (uniportal) video-assisted thoracoscopic surgery. Ann Thorac Surg 2013;96:434-8.
10. Salati M, Brunelli A, Xiumè F, et al. Uniportal video-assisted thoracic surgery for primary spontaneous pneumothorax: clinical and economic analysis in comparison to the traditional approach. Interact Cardiovasc Thorac Surg 2008;7:63-6.
11. Rocco G, La Rocca A, Martucci N, et al. Awake single-access (uniportal) video-assisted thoracoscopic surgery for spontaneous pneumothorax. J Thorac Cardiovasc Surg 2011;142:944-5.
12. Rocco G, Romano V, Accardo R, et al. Awake single-access (uniportal) video-assisted thoracoscopic surgery for peripheral pulmonary nodules in a complete ambulatory setting. Ann Thorac Surg 2010;89:1625-7.
13. Rocco G. One-port (uniportal) video-assisted thoracic surgical resections—a clear advance. J Thorac Cardiovasc Surg 2012;144:S27-31.
14. Rocco G, Cicalese M, La Manna C, et al. Ultrasonographic identification of peripheral pulmonary nodules through uniportal video-assisted thoracic surgery. Ann Thorac Surg 2011;92:1099-101.
15. Rocco G, Allen MS, Altorki NK, et al. Clinical statement on the role of the surgeon and surgical issues relating to computed tomography screening programs for lung cancer. Ann Thorac Surg 2013;96:357-60.

(Çeviri: Ezel ERŞEN)

Bu makalenin orijinali: Rocco G. History and indications of uniportal pulmonary wedge resections. J Thorac Dis 2013;5(S3):S212-S213. doi: 10.3978/j.issn.2072-1439.2013.07.14

© AME Publishing Company. Tüm hakları saklıdır.

Uniportal Video-Yardımlı Torakoskopik Anatomik Segmentektomi

Diego Gonzalez-Rivas[1,2], Lucia Mendez[1], Maria Delgado[1], Eva Fieira[1], Ricardo Fernandez[1,2], Mercedes de la Torre[1,2]

[1]Coruña Üniversitesi Hastanesi, Göğüs Cerrahisi Departmanı, Coruña, İspanya; [2]Minimal İnvazif Göğüs Cerrahisi Ünitesi (UCTMI), Coruña, İspanya

İletişim: Diego Gonzalez-Rivas, MD, FECTS. Coruña Üniversitesi Hastanesi, Göğüs Cerrahisi Departmanı, Xubias 84, 15006 Coruña, İspanya. E-posta: diego.gonzalez.rivas@sergas.es.

Makaleyi görüntülemek için: http://dx.doi.org/10.3978/j.issn.2072-1439.2013.07.45

Giriş

Anatomik segmentektomi ilk olarak benign akciğer durumları için uygulanmak üzere 1939 yılında tanımlanmıştır (1). En sık yapılma nedeni, metastazlar da dahil parenkim koruyucu bir rezeksiyonun gerektiği durumlardır. Ancak, segmentektominin, küçük primer akciğer kanserlerinde de etkin olduğu gösterilmiştir (2,3). Günümüzde, lobektomiyi kaldıramayacak düşük kardiyopulmoner durumu veya ağır ek hastalıkları olan hastalarda akciğer kanseri için yapılması gündeme gelmektedir. Bir dizi çalışma, segmentektominin onkolojik sonuçları bozmadığını göstermiştir (3-6).

Cerrahi Teknik

Tek porttan yapılan VYTC segmentektomideki prensipler, major akciğer rezeksiyonlardakinle aynıdır: Segment venlerinin, arterlerinin ve lober segment bronşunun, kaburgaların açılması olmaksızın video yardımlı torakoskopik yaklaşım ile diseke edilmesi. Ameliyatın bitiminde radikal mediastinal lenfadenektomi yapılmalıdır (7). Kullanım insizyonunun uzunluğu, tek ya da üçlü port yaklaşımlarından olduğu gibidir, lobektomide yapılandan küçüktür ve genellikle 3 cm civarındadır. Kesi, üst hiler yapılar ve mediastinal lenf nodlarına ulaşmak için genellikle 5. interkostal aralıktan yapılır (*Şekil 1*). Akciğerin yeterli bir şekilde görülmesi, segmentektominin başarılı bir şekilde tamamlanabilmesi için şarttır. Cerrah ve asistan, işlemin tüm basamaklarında aynı cerrahi görüşe sahip olmaları için hastanın önünde durmalı ve hareketleri birbiri ile uyumlu bulunmalıdır (*Şekil 2*). Kullanılan el aletleri, aynı anda 3-4 aletin kullanım insizyondan sokulmasına izin verecek şekilde uzun ve kıvrık olmalıdır (*Şekil 3*). Akciğerin uygun bir şekilde görüntülenmesi, segmente ait yapıların diseksiyonu ve bu sırada el aletlerinin birbirini engellememesi için en önemli unsurdur. HD 30 derece torakoskop (ucuna CCD tasarımlı sensör yerleştirilmiş videolaparoskop) insizyonun posteriorundan uygulanır ve el aletleri genellikle kameranın altından yerleştirilir. Tek insizyondan VYTC ile yapılan segment rezeksiyonunda, aletlerin iki elle kullanımı çok gereklidir (*Şekil 4*). İşlem bittiğinde de açılmış olan insizyondan tek bir göğüs tüpü yerleştirilir (*Şekil 5*).

Farklı segmentektomiler uygulanabilir:

- Sağ üst lobektomi
  - Posterior segment
  - Apikal segment
  - Anterior segment
  - Apikoposterior segmentektomi
- Sol üst lobektomi
  - Lingulektomi
  - Apikal trisegmentektomi (Lingula koruyucu)
- Sol alt lob/Sağ alt lob
  - Superior segmentektomi
  - Birlikte bazal segmentektomi
  - Tek tek segmentler (7-8-9-10)
- Sağ orta lob
  - Medial
  - Lateral

En sık yapılan segmentektomiler, superior lingulektomi ve alt lob superior (S6) segmentektomidir.

Sol Üst Lob (SÜL)

A- Lingulektomi (*Şekil 6*-stapler'ların kullanımı, *Şekil 7*-vasküler kliplerin kullanımı)

Lingula, lateral ve posteriora çekilerek lingulanın veninin (LV) üzerindeki plevra açılır.LV ve alt lob veni (ALV) arasındaki aralığın tanımlanmasının ardından, stapler'ın bir çenesi LV ve ALV arasına yerleştirilip akciğer stapler'ın çenelerinin arasına çekilerek fissür ayrılır. Bu manevra, venin diseksiyonunu kolaylaştırır ve stapler ile ven kesilerek ayrılır (*Şekil 6*). Bazı olgularda, stapler'ın yerleştirilmesine olanak sağlayacak açı elde edilemez. Bu gibi

© AME Publishing Company. Tüm hakları saklıdır.

Şekil 1 VYTC segmentektomi için yapılan insizyon.

Şekil 2 Cerrahlar, hastanın önünde aynı monitörü seyredecek şekilde, ameliyathane hemşiresi ise karşılarında konumnlanır.

Şekil 3 Ucunda ve arkasında açılanması olan özellikle tek porttan cerrahi için uyarlanmış el aletleri.

durumlarda aV (Grena) gibi bir damar klibi kullanarak ven bağlanabilir (*Şekil 7*). Bu veni bağlamada kullanılabilecek diğer bir seçenek, venin iplikle bağlanmasıdır. (Ven, insizyondan çok uzak olmadığından, bu işlem görece kolaydır). Ven, ayrıldıktan sonra,

Şekil 4 Tek porttan yapılan VYTC segmentektomi sırasında aletlerin iki elle kullanımı (9).
Çevrimiçi olarak: http://www.asvide.com/articles/26

Şekil 5 İşlem sonunda kesinin posteriorundan tek bir tüp yerleştirilir.

bronş ortaya çıkarılır ve stapler ile kapatılır. Stapler için yeterli açı olmadığında, bronş, makas ile kesilebilir ve işlemin sonunda, stapler ile kapatılır.

Ardından, yuvarlak bir forseps, lingulayı tutup çekmek için kullanılır ve böylece, lingula arteri ortaya çıkarılır, dönülür ve kesilir. En son olarak da, segmentler arasındaki yüzey kesilir (*Şekil 6,7*). Fissür, açık olduğunda, lingulanın arterinin buradan dönüp diseke etmek kolaydır (*Şekil 8*).

B- Apikal Trisegmentektomi (Lingula koruyucu sol üst lobektomi) (*Şekil 9*)

Anterior ve apikal segmentlerin arterlerine anteriordan yaklaşılır ve diseke edilerek ya stapler ile ya da damar klibi kullanılarak bağlanır kesilir. Bunun ardından, superior pulmoner venin üst ayrımı (anterior, apikal ve posterior ven dalları) dönülür ve diseke edilir (*Şekil 10*). Genellikle, ven bağlanıp kesildikten sonra posterior arter görülerek, dönülür ve damar klipleri ile bağlanır (Biz genellikle

© AME Publishing Company. Tüm hakları saklıdır.

Şekil 6 Endostapler'lar kullanılarak yapılan lingulektomi (10). Çevrimiçi olarak: http://www.asvide.com/articles/27

Şekil 7 Vasküler klipler kullanılarak yapılarak lingulektomi (Click aV) (11). Çevrimiçi olarak: http://www.asvide.com/articles/28

damarın proksimalini klip ile kapatıp, distalini enerji mühürleme cihazı ile kesiyoruz) (*Şekil 11*). Segment ve ver arterlerini bağladıktan sonra, üç segmentin (trisegmental) bronşu kolaylıkla görülür. Bronş stapler ile kapatılıp kesildikten sonra (*Şekil 12*), segmentler arasındaki yüzey, stapler ile ayrılır (*Şekil 9*).

Alt Lob (SLL, SÜL)

A- Alt lobun superior segmenti- *Şekil 13*

Alt lobun superior segmentinin rezeksiyonu, sabit anatomik işaretler nedeni ile kolaydır. Fissürün tam olup olmamasına göre farklı şekilde yapılır. Eğer fissür tam ve açık ise, öncelikle fissür içinden superior arter dalını dönmeye çalışırız. Arteri kapatmak için damar klibi (click aV, Grena) ya da stapler kullanırız (*Şekil 14*) (7).

Uzun bir klemp ile, alt lobu çekip, segment venini (V6) ortaya

Şekil 8 Lingulanın arterinin fissürün içinden ortaya çıkarılması.

Şekil 9 Üst lob anatomik trisegmentektomi (12). Çevrimiçi olarak: http://www.asvide.com/articles/29

Şekil 10 Üst lob veninin anterior ve apikal segmentinin diseksiyonu (13). Çevrimiçi olarak: http://www.asvide.com/articles/30

© AME Publishing Company. Tüm hakları saklıdır.

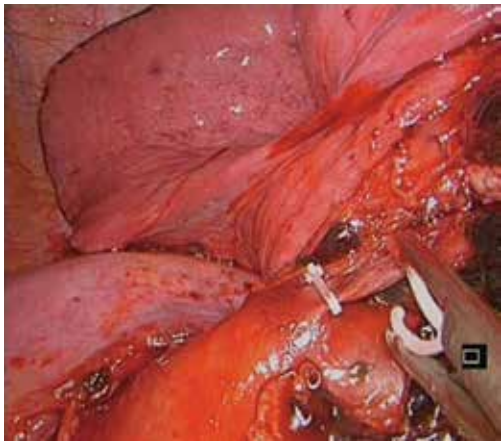

Şekil 11 Üst lobun trisegmentektomisi sırasında dönülüp, damar klibi ile kapatılan posterior çıkan arter.

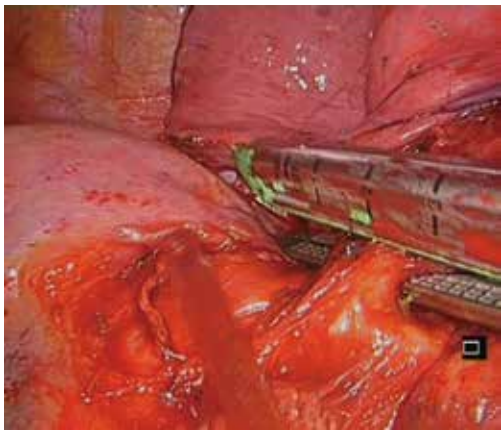

Şekil 12 Üst lobun trisegmentektomisi için dönülüp stapler ile kapatılıp kesilen üst segment bronşu.

Şekil 13 Sol alt lobun superior segmentektomisi (S6) (14). Çevrimiçi olarak: http://www.asvide.com/articles/31

Şekil 14 Sağ alt lobun superior segment arterinin dönülmesi.

Şekil 15 Sol alt lob superior segmentektomi sırasında ayrılan segment bronşu.

çıkarmak amacı ile pulmoner ligamanı keseriz, veni dönüp klip ya da stapler ile bağlayıp keseriz. Ardından, superior segment bronşunu ortaya çıkarıp, vende belirtildiği gibi kapatırız (*Şekil 15*). En son adım, segmentler arası planın ayrılması (*Şekil 16*) ve ardından serbest kalan segmentin bir koruyucu torbaya alınmasıdır (*Şekil 13*).

Tam olmayan fissürün bulunduğu ya da arterin görülemediği durumlarda işlem farklı yapılır. Hava kaçağı olasılığını azaltmak amacı ile, fissüre girilmeye çalışılmaz. Rezeksiyon aşağıdan yukarı doğru yapılır, fissür en son ayrılır (fissürsüz teknik). Lobu başa doğru çektikten sonra, diseksiyon sırası şöyle olmalıdır: İnferior pulmoner ligaman, segment veni, segment bronşu, segment arteri ve segmentler arası yüzey. Segment bronşu stapler ile bağlanıp kesildikten sonra, lobun şişirilmesi ile, segmentler arasındaki plan görülür.

B- Bazal segmentektomi

Sağ alt lobun 4 (S7-S8-S9-S10) ve sol alt lobun 3 segmentinin (S7-S8-S9) çıkarılarak apikal segmentin (S6) bırakılmasına bazal segmentektomi adı verilir. Bu segmentler, genelde tek bir dal bronşa

© AME Publishing Company. Tüm hakları saklıdır.

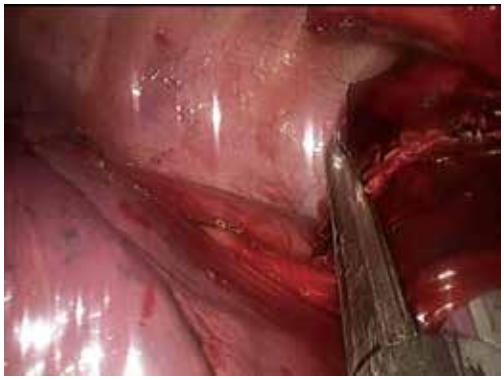

Şekil 16 Sol alt lob superior segmentektomi sırasında stapler ile bağlanıp kesilen segmentler arası yüzey.

Şekil 18 Sağ alt lob bazal segmentektomi sırasında segment veninin, bazal arterin dönülmesi (15).
Çevrimiçi olarak: http://www.asvide.com/articles/32

Şekil 17 Sağ alt lob bazal segmentlerin arteri, dönülüyor (Fissürden ilk olarak arterin dönülmesi)

Şekil 19 Aşağıdan yukarı doğru diseksiyon ile sol alt lob bazal arterin ayrılması (fissürsüz teknik)

bağlı olduklarından birlikte çıkarılır. Fissür açık olduğunda, işlem kolaydır ve bazal arter fissürden kolayca diseke edilebilir (*Şekil 17*) ve bağlanabilir. Bazal segmentlerin veni de bağlandıktan (*Şekil 18*) sonra bazal segment bronşu (ki ameliyatın en zor kısmı burasıdır) diseke edilerek stapler ile kapatılıp kesilir. Son olarak segmentler arasındaki yüzey tamamlanır.

Bazal segmentektomi, burada anlatılan sıra ile aşağıdan başa doğru uygulandığında, segmental yapıların tanımlanması için çok özen gösterilmelidir. İnferior segment veni tanımlandıktan sonra, alt lob baziler segment bronşu ortaya çıkarılmalı, sağda orta lob solda ise üst lob bronşunun ayrıldığı açıya kadar diseke edilmelidir. Bronşu, bronş ile arter arasındaki yüzeyi tanımlayarak diseke etmek önerilir. Bronşların arasındaki lenf nodlarının da çıkarılmasını öneririz. Alt loba giden bazal segment arterleri tanımlandıktan ve dönüldükten sonra (*Şekil 19*), segmentlerin araındaki plan da stapler ile ayrılır (*Şekil 20*).

Diğer daha karmaşık segmentektomiler

Sağ üst lobun anterior, posterior ya da apikal segmenti (*Şekil 21, 22*), sağ orta lobun medial ya da lateral segmenti veya alt lobun 7, 8 ya da 9. segmenti gibi (*Şekil 23*) segmentlerin çıkarılması karmaşık işlemlerdir. Tek bir segmentin torakoskopik olarak çıkarılmasındaki zorluğun en önemli nedeni, bu tek segmentlerin ayrıldığı planların tam olarak tanımlanmasının gerekmesidir.

Bronş anatomisi sabit olsa da, arterlerin anatomisi değişkendir. Venöz dalların, birden fazla segmenti drene edebileceği de akılda tutulmalıdır. Ayrıca segmentler arasındaki yüzeyin tanımlanması da çok önemlidir. Bronş dönülüp ayrıldıktan sonra akciğerin şişirilmesi ile segmentler arasındaki plan görülebilir. Yanal (kollateral) havalanma olabildiği için, bazı yazarlar, hedef segmentin şişirilip indirilmesi ile ya da bronşu kapatmadan akciğeri şişirip, daha sonra bronş kapalı ve kesik iken, kalan akciğeri indirerek aradaki farkı gözlemleyerek segmentler arasındaki yüzeyi saptamayı

© AME Publishing Company. Tüm hakları saklıdır.

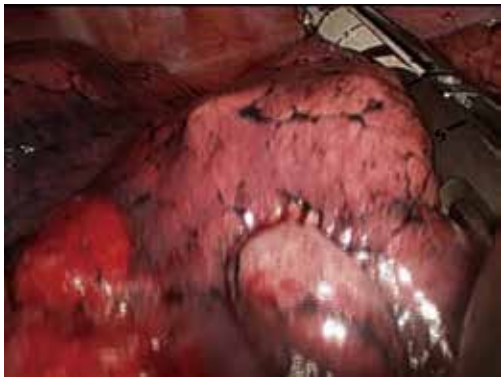

Şekil 20 Sol alt lobun bazal segmentlerinin arasındaki yüzeyin bulunarak ayrılması.

Şekil 21 Anatomik sağ üst lob apikal segmentektomi (16). Çevrimiçi olarak: http://www.asvide.com/articles/33

önermektedir (6).

Tartışma

Tek porttan yapılan VYTC segmentektomiler genellikle lobektomilerden daha zor uygulanır. Yapılan segmentektomilerin çoğu, kolayca çıkarılabilen lingula, superior ve bazal segmentlerin çıkarılmasıdır (1-3). Bu segmentlerin çıkarılması sırasında, aradaki yüzeyler stapler ile görece kolay ayrılır. Diğer segmentlerin tek porttan yapılan işlem ile çıkarılması daha zor ama mümkündür. Pulmoner venlerin dallarının önceden hazırlanması (8) veya bronştan geçerek çıkarılacak segmente yeşil indosyanin boyasından injekte edilmesi ve infrared torakoskopların kullanılması, segmentlerin arasındaki yüzeyi görmede kolaylık sağlar (7). Haziran 2010'dan beri 17 uniportal VYTC anatomik segmentektomi yaptık. En sık yaptığımız işlem, akciğer metastazları için uyguladığımız lingulektomi idi. Ameliyat süresi ortalama 94.5±35 dk idi (40-150 dk). Ortaya çıkarılan lenf nodu istasyonu sayısı ortalaması 4.1±1 (0-5 arası), ortalama lenf nodu sayısı ise 9.6±1.8 (7-12 arası) idi. Oratalama tümör büyüklüğü 2.3±1 cm (1-4 cm arası) idi. Göğüs tüpü ortanca 1.5 gün (1-4 gün arası) kalır iken, ortanca hastanede yatış süresi ise 2 gün (1-6) olarak hesaplandı.

Söz konusu konu hakkında deneyimimiz yeterli ve iyi olduğundan, hiçbir hastada tek porttan geleneksel VYTC'ye ya da torakotomiye dönmedik (17).

Torakotomi ile yapılana göre tek porttan yapılan segmentektomilerde hastanede kalış süresi daha kısa, buna karşılık morbidite ve mortalite aynı idi (18). Buna karşılık, işlemler, lobektomiye göre teknik olarak daha zordur ve bronşlar ile arterlerin ilişkilerini ve arteryel dalların muhtemel değişkenliklerini çok iyi bilmeyi gerektirir. Bronkovasküler yapılar dönüldükten ve ayrıldıktan sonra, segmentler arasındaki yüzeyin tanımlanarak kesilmesi ise en zor aşamadır. El aletleri ile kamerayı aynı anda ve aynı açı ile kullanarak hedef lezyona birlikte yönelmek, açık cerrahide olduğu gibi bir cerrahi görüş sağlar (19). El aletlerini, göğüs içinde kamera ile paralel kullanmak, açık cerrahidekine oldukça benzerdir.

Diğer bir muhtemel yarar ise, bu yaklaşım ile ameliyat sonrası ağrının daha az olmasıdır. Bu durumun birden fazla muhtemel açıklaması olabilir: İşlem tek bir insizyondan yapıldığı için sadece bir interkostal aralık travmaya uğrar ve trokar kullanmamak (ameliyat sırasında, kuvveti alttaki kaburganın üstünde uygulamaya dikkat ediyoruz) da daha az ağrıya sebep oluyor olabilir. Daha önce, geleneksel VYTC yapılan hastalarda ağrıların, genellikle arka ve alttan yapılan port yerlerinde tanımlandığını, sadece birkaç kez kullanım insizyonu yerinde ağrı olduğunun belirtildiğini gördük. Ağrının, genellikle, trokarın interkostal aralığa uyguladığı travma nedeni ile oluştuğunu düşünüyoruz. Bazı yazarlar, pnömotoraks için tek porttan yapılan cerrahi işlemin geleneksel VYTC yapılan hastalardakine göre daha az ağrıya neden olduğunun belirtmiştir (20). Tek kesi ile yapılan VYTC'nin standart VYTC'ye göre daha az ağrılı olup olmadığının anlaşılması için daha çok çalışmaya gereksinim bulunmaktadır.

Sonuçlar

Tek porttan yapılan VYTC segmentektomi, deneyimli VYTC merkezlerinde uygulanabilen güvenli bir işlemdir. Uniportal torakoskopik segmentektomiler yetenekli VYTC cerrahları tarafından özellikle küçük tümörler, metastazlar ve wedge rezeksiyona uygun olmayan benign lezyonlar için uygulanabilir.

© AME Publishing Company. Tüm hakları saklıdır.

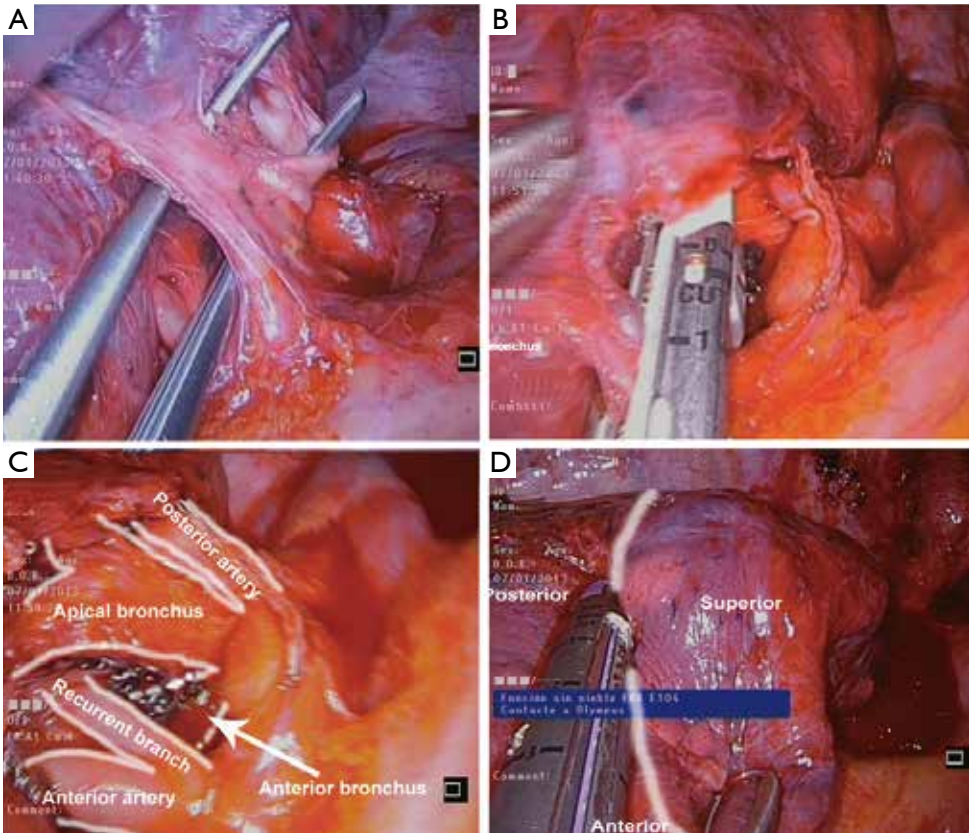

Şekil 22 Sağ üst lob apikal segmentektomi. (A) Apikal arter; (B) Apikal ven; (C) Apikal bronş; (D) Segmentler arası yüzey.

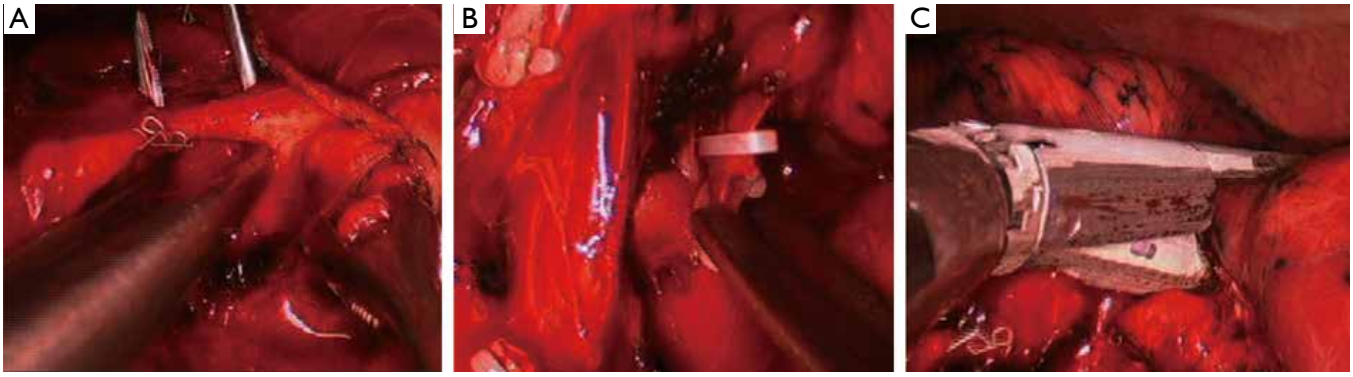

Şekil 23 Sol alt lobun 7. ve 8. segmentlerinin çıkarılması. (A) Segment arteri; (B) Segment veni; (C) Segmentler arası yüzey.

Teşekkür

Açıklama: Yazarlar herhangi bir çıkar çatışması beyan etmemektedir.

Kaynaklar

1. Churchill ED, Belsey R. Segmental pneumonectomy in bronchiectasis: the lingula segment of the left upper lobe. Ann Surg 1939;109:481-99.
2. Shiraishi T, Shirakusa T, Iwasaki A, et al. Video-assisted thoracoscopic surgery (VATS) segmentectomy for small peripheral lung cancer tumors: intermediate results. Surg Endosc 2004;18:1657-62.
3. Schuchert MJ, Pettiford BL, Keeley S, et al. Anatomic

© AME Publishing Company. Tüm hakları saklıdır.

segmentectomy in the treatment of stage I non-small cell lung cancer. Ann Thorac Surg 2007;84:926-32; discussion 932-3.
4. Okumura M, Goto M, Ideguchi K, et al. Factors associated with outcome of segmentectomy for non-small cell lung cancer: long-term follow-up study at a single institution in Japan. Lung Cancer 2007;58:231-7.
5. Okada M, Yoshikawa K, Hatta T, et al. Is segmentectomy with lymph node assessment an alternative to lobectomy for non-small cell lung cancer of 2 cm or smaller? Ann Thorac Surg 2001;71:956-60; discussion 961.
6. Martin-Ucar AE, Nakas A, Pilling JE, et al. A case-matched study of anatomical segmentectomy versus lobectomy for stage I lung cancer in high-risk patients. Eur J Cardiothorac Surg 2005;27:675-9.
7. Sekine Y, Ko E, Oishi H, et al. A simple and effective technique for identification of intersegmental planes by infrared thoracoscopy after transbronchial injection of indocyanine green. J Thorac Cardiovasc Surg 2012;143:1330-5.
8. Oizumi H, Kanauchi N, Kato H, et al. Anatomic thoracoscopic pulmonary segmentectomy under 3-dimensional multidetector computed tomography simulation: a report of 52 consecutive cases. J Thorac Cardiovasc Surg 2011;141:678-82.
9. Gonzalez-Rivas D, Mendez L, Delgado M, et al. Bimanual Instrumentation during uniportal VATS segmentectomy. Asvide 2014;1:021. Available online: http://www.asvide.com/articles/26
10. Gonzalez-Rivas D, Mendez L, Delgado M, et al. Lingulectomy by using endostaplers. Asvide 2014;1:022. Available online: http://www.asvide.com/articles/27
11. Gonzalez-Rivas D, Mendez L, Delgado M, et al. Lingulectomy by using vascular clips (Click aV). Asvide 2014;1:023. Available online: http://www.asvide.com/articles/28
12. Gonzalez-Rivas D, Mendez L, Delgado M, et al. Lef upper anatomic trisegmentectomy. Asvide 2014;1:024. Available online: http://www.asvide.com/articles/29
13. Gonzalez-Rivas D, Mendez L, Delgado M, et al. Dissection of upper lobe vein for anterior, apical and posterior segment. Asvide 2014;1:025. Available online: http://www.asvide.com/articles/30
14. Gonzalez-Rivas D, Mendez L, Delgado M, et al. Superior segmentectomy left lower lobe (S6). Asvide 2014;1:026. Available online: http://www.asvide.com/articles/31
15. Gonzalez-Rivas D, Mendez L, Delgado M, et al. Division of segmental vein and basilar artery during right lower lobe basilar segmentectomy. Asvide 2014;1:027. Available online: http://www.asvide.com/articles/32
16. Gonzalez-Rivas D, Mendez L, Delgado M, et al. Right upper lobe apical antomic segmentectomy. Asvide 2014;1:028. Available online: http://www.asvide.com/articles/33
17. Gonzalez-Rivas D, Fieira E, Mendez L, et al. Single-port video-assisted thoracoscopic anatomic segmentectomy and right upper lobectomy. Eur J Cardiothorac Surg 2012;42:e169-71.
18. Atkins BZ, Harpole DH Jr, Mangum JH, et al. Pulmonary segmentectomy by thoracotomy or thoracoscopy: reduced hospital length of stay with a minimally-invasive approach. Ann Thorac Surg 2007;84:1107-12; discussion 1112-3.
19. Rocco G, Martin-Ucar A, Passera E. Uniportal VATS wedge pulmonary resections. Ann Thorac Surg 2004;77:726-8.
20. Jutley RS, Khalil MW, Rocco G. Uniportal vs standard three-port VATS technique for spontaneous pneumothorax: comparison of post-operative pain and residual paraesthesia. Eur J Cardiothorac Surg 2005;28:43-6.

(Çeviri: Akif Turna)

Bu makalenin orijinali: Gonzalez-Rivas D, Mendez L, Delgado M, Fieira E, Fernandez R, de la Torre M. Uniportal video-assisted thoracoscopic anatomic segmentectomy. J Thorac Dis 2013;5 (S3):S226-S233. doi: 10.3978/j.issn.2072-1439.2013.07.45

© AME Publishing Company. Tüm hakları saklıdır.

Tek Kesiden Yapılan Video-Yardımlı Torakoskopik Anatomik Segmentektomi

Diego Gonzalez-Rivas[1,2]

[1]Coruña Üniversitesi Hastanesi, Göğüs Cerrahisi Departmanı, Coruña, İspanya; [2]Minimal İnvazif Göğüs Cerrahisi Ünitesi (UCTMI), Coruña, İspanya
İletişim: Diego Gonzalez-Rivas, MD, FECTS. Coruña Üniversitesi Hastanesi, Göğüs Cerrahisi Departmanı, Xubias 84, 15006 Coruña, İspanya. E-posta: diego.gonzalez.rivas@sergas.es.

Makaleyi görüntülemek için: http://www.annalscts.com/article/view/3485/4462

Giriş

Anatomik segmentektomi, ilk olarak Churchill ve Belsey tarafından 1939 yılında tanımlanmıştır (1). Her ne kadar segmentektomi, öncelikle benign lezyonlar veya metastazların çıkarılması için öneriliyor olsa da, küçük akciğer kanserli hastaların tedavisinde ekili olduğu gösterilmiştir (2). Son yıllarda, küçük akciğer kanserli hastaların artması ile, özellikle, lobektomiyi solunumsal olarak kaldıramayacak hastalarda segmentektomi yapılması gündeme gelmektedir. Yakın zamanda yayınlanan çalışmalar segmentektominin onkolojik sonuçları bozmayan bir girişim olduğunu göstermiştir (3,4). Video yardımlı torakoskopik cerrahi (VYTC), segmentektomi için torakotomiden daha iyi bir seçenektir. Her ne kadar birçok cerrah, üç ya da dört kesi kullanıyor ise de, tek bir kesi ile yapılabilir (5).

Cerrahi Teknik

Tek insizyondan yapılan VYTC segmentektomide, büyük akciğer rezeksiyonları için geçerli olan prensipler geçerlidir: Video torakoskopik yaklaşım ile kaburgaları açmadan segment venlerinin, arter ve bronşunun tek tek bağlanarak kesilmesi ve lenfadenektominin yapılması.

Bu yaklaşımda kullanılan insizyonun uzunluğu, torakotomiden küçük, ancak, 2 ya da 3 port ile yapılan videotorakoskopide olduğu gibidir ve yaklaşık 3 cm'dir (6). İnsizyon, genellikle 5. interkostal aralıktan, hiler lenf nodları ve lenf nodu istasyonlarına ulaşımı sağlayacak seviyeden yapılır. Tüm işlemler boyunca aynı açıdan bakmak ve aynı torakoskopik görüşe sahip olmak için, cerrah ve asistan, hastanın önünde konumlanır.Hem uçtan hem de sonundan açılanabilen el aletleri (Scanlan ŞTİ. MN, A.B.D.) kullanılarak, geleneksel aletlerin kullanımına benzer bir işlem yapılabilir iken, aynı zamanda da tek bir kesiden 3-4 aletin uygulanması mümkün olur.

Akciğerin ameliyat sırasında tam olarak görülmesi, segmentin yapılarının diseksiyonu ve aletlerin yanlış konumlanmaması için çok önemlidir. Otuz derecelik yüksek görüntü çözünürlüğü sağlayan kamera, kesinin altından, el aletleri ise, kameranın altından içeri doğru yerleştirilir. Aletlerin iki elle kullanılması tek porttan yapılan VYTC ile başarılı bir segmentektomi yapılabilmesi için çok önemlidir. İşlemin sonlanmasının ardından aynı çalışma kesisinden tek bir göğüs tüpü yerleştirilir.

Bu videoda, tek insizyondan uygulanan torakoskopi ile yapılan 7 farklı tip segmentektomi gösterilmektedir: (I) Sağ üst lob apikoposterior segmentektomi (S1-S2); (II) Sağ üst lob apikal segmentektomi (S1); (III) Sol üst lob trisegmentektomi (S1-S2-S3); (IV) Sol alt lob superior segmentektomi (S7-S8-S9-S10); (V) Sağ alt lob bazal segmentektomi (VI) Damar klipleri kullanarak yapılan anatomik lingulektomi (S4-S5); ve (VII) endostaplerları kullanılarak yapılan anatomik lingulektomi.

Sağ üst lob apiko-posterior segmentektomi (S1-S2)

Üst lobu arkaya çekerek ven ortaya çıkarılır. Genel apikoposterior segment ven mümkün olduğunca distalden dönülerek ortaya çıkarılır.

Ardından üst lob yukarı ve öne doğru çekilerek apikal arter ortaya çıkarılır ve diseke edilerek stapler ile dönülerek kesilir.

Fissür tamamlandığında, posterior çıkan arter kolaylıkla dönülerek fissürden ayrılır. Fissür tam ayrık değil ise, posterior arteri ortaya çıkarmak için 'fissürsüz teknik' kullanılır. Segmentler arası yüzeyin ön kısmı ayrıldıktan sonra, posterior çıkan arter ve ardından bronş dönülerek kesilir. Ardından bir posterior arter daha görülür. Arterin proksimaline bir damar klibi koyularak distali enerji cihazı ile kesilebilir. Bunun ardından, üst lob bronşunun üçe ayrıldığı ortaya çıkarılır. Apikal ve posterior segmentlerin bronşları görülerek, üst lob bronşundan ayrılır. Bir teyp, bu iki segment dalından geçirilerek bu bronşlar bir endostapler ile kesilir.

Son olarak, akciğer parenkimi, üst lobun anterior segmenti ile

© AME Publishing Company. Tüm hakları saklıdır.

apikoposterior segmentleri arasındaki düzleme yerleştirilerek bu segmentler birbirinden ayrılarak segmentektomi tamamlanır. Son olarak çıkarılan segment, koruyucu bir endo-torbaya koyularak tek insizyondan çıkarılır.

Sağ üst lob apikal segmentektomi (S1)

İkinci video, wedge rezeksiyon ile çıkarılması mümkün olmayan 2.5 cm'lik bir hiler tümörün çıkarılmasını göstermektedir. İlk aşama, arterin mediastinal bölgedeki gövdesini tanımlamaktır. Damar stapler ile 1.segmentin veni dönülüp kesilir.Genellikle, stapler'ı kesinin alt kısmından yerleştiriyoruz.

Makas kullanarak, arterin anterior dalını tümörün alt kısmından ayırıyoruz.

Ardından, apikal arteri damar klipleri kullanarak ayırıyoruz. Segmentler arası düzlemi de 60 mm'lik stapler kullanarak ayırıyoruz. Anterior ve posterior segmentleri gördükten sonra, bronş güdüğünün üzerinden giderek, parenkimi ayırıyoruz. Bu olguda, tümör benign olduğundan, apikal bronşu, segmentler arası planın hemen üzerinden ayırdık.

Sol üst lob trisegmentektomi (S1-S2-S3)

Üçüncü olgu, sol üst lobun trisegmental rezeksiyonudur (lingula-koruyucu lobektomi olarak da bilinir). Apiko-anterior arterin gövdesi direkt olarak görülebilir ve bu dal, anteriordan yaklaşılarak, diseke edilir ve stapler ile bağlanır. Pumoner venin üst ayrımı tanımlanır; dönülür ve bağlanır [lingulanın venini koruyarak anterior, apikal ve posterior venler]. Üç segmentin bronşu (üst ayrım) segment arter ve venlerinin bağlanmasından sonra kolaylıkla tanımlanır. Ancak, bu bronşu dönerken, lingulanın arterini zedelemekten çekinmeye dikkat etmek gerekir. Bronşa stapler yerleştirildikten sonra, genelde posterior arter görülür ve buna damar klibi koyularak bağlanır. En son aşama, parenkimin segmentlerin arasında stapler koyularak ayrılmasıdır.

Sol alt lob superior segmentektomi (S6)

Alt lobun superior segmentinin (S6) rezeksiyonu, belli anatomik yapılar, belirgin olarak görüldüğü için zor değildir. İşlem, fissürün ayrık olup olmamasına bağlı olarak biraz farklı yapılabilir. Örnek olgumuzda, superior segment arteri, fissür ayrık olduğundan, fissür içinden görüntülendi. Arter, endostapler kullanılarak kolayca ayrıldı.

Uzun bir kavrayıcı ile alt lob tutulur ve pulmoner ligamanı kesilerek, segmentin veni bulunur. Bu olguda, biz, superior segmentin bronşunu, veni için tanımladığımız gibi kestik. En son aşamada, segmentler arası planı ayırdık ve cerrahi piyesi koruyucu torbaya koyarak çıkardık.

Alt lob bazilar segmentektomi (S7-S8-S9-S10)

Sağ alt lobun 4 segmentini (S7-S8-S9-S10) çıkarıp apikal segmenti bırakmak, 'bazilar segmentektomi' olarak adlandırılır. Bu segmentler, genellikle tek bir segmente bağlı olduklarından birlikte çıkarılır.

Fissürün içinden arteri gördükten sonra, fissürün anterioruna stapler koyularak, artere ulaşılır. Bunun ardından bazilar arter görülerek stapler ile kapatılarak kesilir.

Bunun ardından yapılacak işlem, bazilar segment arterinin diseksiyonudur. Tek kesiden sağlanan direkt görüntü ile, superior ve bazilar arter arasındaki plan çok net olarak görülebilir ve bazal ven stapler ile kapatılır. İnferior segment veni ayrıldıktan sonra, bazilar segment bronşu ortaya çıkarılır ve dönülerek, sağda orta lob bronşunun çıkışı, solda da üst lob bronşu olacak şekilde dönülerek kesilir. Arter görülerek, bronş ile arter arasındaki plan tanımlandığında, bronşu diseksiyonu güvenli bir şekilde mümkün olur. Bronşlar arasındaki lenf nodlarının çıkarılmasını, anatomiyi daha net görebilmek amacı ile öneririz. Segmentler arasındaki yüzey ise en son olarak ayrılır.

Damar klipleri kullanılarak yapılan anatomik lingulektomi (S4-S5)

Bir sonraki video, anatomik lingulektomi yapmak için kullanılan 2 ayrı yöntemi göstermektedir. İlk videoda damarlar için klipler kullandık. Lingula laterale ve posteriora doğru çekildi ve lingula veninin üzerindeki plevra açıldı. Bu olguda, tümör, alt lob fissürünün bir kısmını tutmuş idi; bu neden ile, anteriordan görüş ile fissürün ön kısmı açıldı.

Lingulanın veninin (LV) tanımlanmasının ardından, alt lobun veninin (ALV) tanımlanması ile, fissürün nerede olduğu (bu iki venin arasından uzanır) anlaşılacağından, stapler'ın çeneleri bu iki venin arasından arterin üzerinden uygulanarak fissürün önü açılır. Parenkim, stapler'ın çenelerine doğru çekilir.

Bu işlem, LV'nin diseksiyonunu kolaylaştırır. Bir yuvarlak forseps ile, lingula tutularak çekilir ve böylece bir rekürren lingula arteri ortaya çıkarıldı ve bu arter damar klibi ile bağlanarak kesildi. Bu küçük damar da kesildikten sonra lingula bronşu tam olarak ortaya çıkarıldı. Olgumuzda, lingula bronşunu kesmek için stapleri yerleştirmede uygun açı olmadığından, bronş makas ile kesildi ve işlemin sonunda stapler uygulanarak kapatıldı. En son olarak esas lingula arteri ortaya çıkarıldı ve damar klibi ile kapatılmasının ardından kesildi.

Son olarak, segmentler arasındaki yüzey stapler ile kesilip bronş kapatıldı.

Stapler'ları kullanarak yapılan anatomik lingulektomi (S4-S5)

Son video parçası, üzerinde hiç düzeltilme yapılmamış bir,

© AME Publishing Company. Tüm hakları saklıdır.

endostapler'lar ile yapılan lingulektomidir. Fissür tam açık idi, bu neden ile fissürden lingula arteri kolayca diseke edildi; endostapler ile diseke edilip ayrılarak fissürden uygulanan stapler ile kesildi. LV, dönülüp 30 mm'lik vasküler stapler ile kapatıldı. Venin dönülüp kesilmesinin ardından, lingula bronşu ortaya çıkarıldığından, endostapler ile dönülerek kesildi. En son aşama olarak da, segmentler arasındaki yüzey stapler ile kesilerek ayrıldı.

Yorumlar

Tek porttan yapılan segmentektomiler, lobektomilerden daha zordur. Haziran 2010 ila Şubat 2014 arasında, 28 tek porttan VYTC anatomik segmentektomi yaptık. Ortalama cerrahi süresi 89.5±3 dk (40-150 dk arası) idi. Ortalama çıkarılan lenf nodu istasyonu sayısı 4.1±1 (0-5 arası) idi ve ortalama 11.5±1.8 lenf nodu (7-25 arası) çıkarıldı. Ortalama tümör büyüklüğü 2.24±1 cm (1-4 cm arası) idi. Göğüs tüpü ortanca 2 gün kaldı (1-6 gün arası) ve ortanca hastanede kalış süresi 2 gün idi (1-6 gün arası).

Hiçbir segmentektomide, muhtemelen damar diseksiyonu, fissürü ayrımada tecrübeli olduğumuz, lobektominin yanı sıra, indüksiyon tedavisi sonrası lobektomi, hiler kalsifikasyonda lobektomi ve pnömonektomi gibi ve daha karmaşık işlemleri de yapmış olduğumuz için dönmek gerekmedi (7).

Torakotomi ile yapılan segmentektomiler ile karşılaştırıldığında, tek insizyondan yapılan segmentektomilerde hastanede yatış süresi daha kısa olmak ile birlikte, morbidite ve mortalite benzerdir (8).

Kamera, açık cerrahide olduğu gibi, insizyondan direkt olarak hedef dokuları görmeyi sağlar. Halbuki geleneksel 3 port ile yapılan VYTC'de, görülen açı ile işlem yapılan açı arasıda fark olduğundan, şu anda mevcut olan 2 boyutlu monitörler ile sağlanan görüntü ideal değildir.

Bu yaklaşımın muhtemel avantajlarından biri de her ne kadar henüz bilimsel olarak gösterilememiş olsa da ameliyat sonrası ağrının az olmasıdır. Muhtemel avantajları açıklayabilecek olasılıklardan biri trokar kullanılmadığından, interkostal aralığın daha az travmaya uğraması, ameliyat sırasında uygulanan kuvvetin sadece alttaki kaburganın üzerine uygulanıyor olmasıdır.

Bu makalenin orijinali: Gonzalez-Rivas D. Single incision video-assisted thoracoscopic anatomic segmentectomy. Ann Cardiothorac Surg 2014;3 (2):204-207. doi: 10.3978/j.issn.2225-319X.2014.03.05

Teşekkür

Açıklama: Yazarlar herhangi bir çıkar çatışması beyan etmemektedir.

Kaynaklar

1. Churchill ED, Belsey R. Segmental pneumonectomy in bronchiectasis: the lingula segment of the left upper lobe. Ann Surg 1939;109:481-99.
2. Shiraishi T, Shirakusa T, Iwasaki A, et al. Video-assisted thoracoscopic surgery (VATS) segmentectomy for small peripheral lung cancer tumors: intermediate results. Surg Endosc 2004;18:1657-62.
3. Okumura M, Goto M, Ideguchi K, et al. Factors associated with outcome of segmentectomy for non-small cell lung cancer: long-term follow-up study at a single institution in Japan. Lung Cancer 2007;58:231-7.
4. Okada M, Yoshikawa K, Hatta T, et al. Is segmentectomy with lymph node assessment an alternative to lobectomy for non-small cell lung cancer of 2 cm or smaller? Ann Thorac Surg 2001;71:956-60; discussion 961.
5. Gonzalez-Rivas D, Fieira E, Mendez L, et al. Single-port video-assisted thoracoscopic anatomic segmentectomy and right upper lobectomy. Eur J Cardiothorac Surg 2012;42:e169-71.
6. Gonzalez-Rivas D, Mendez L, Delgado M, et al. Uniportal video-assisted thoracoscopic anatomic segmentectomy. J Thorac Dis 2013;5:S226-33.
7. Gonzalez-Rivas D, Paradela M, Fernandez R, et al. Uniportal video-assisted thoracoscopic lobectomy: two years of experience. Ann Thorac Surg 2013;95:426-32.
8. Atkins BZ, Harpole DH Jr, Mangum JH, et al. Pulmonary segmentectomy by thoracotomy or thoracoscopy: reduced hospital length of stay with a minimally-invasive approach. Ann Thorac Surg 2007;84:1107-12; discussion 1112-3.
9. Bertolaccini L, Rocco G, Viti A, et al. Geometrical characteristics of uniportal VATS. J Thorac Dis 2013;5:S214-6.

(Çeviri: Akif Turna)

© AME Publishing Company. Tüm hakları saklıdır.

Daha Önce Karşı Tarafa Lobektomi Uygulanmış Hastalarda Tek Porttan Yapılan Uyanık Akciğer Rezeksiyonlarının Yararları

Carlos Galvez[1], Jose Navarro-Martinez[2], Sergio Bolufer[1], Francisco Lirio[1], Juan Jose Mafe[1], Maria Jesus Rivera[2], Joaquin Roca[2], Benno Baschwitz[1]

[1]Göğüs Cerrahisi Servisi, [2]Alicante Üniversitesi Genel Hastanesi, Anestezi Servisi, İspanya

İletişim: Carlos Galvez, MD. Alicante Üniversitesi Genel Hastanesi, C/Pintor Baeza 12, 03010 Alicante, Spain. E-posta: carlos.galvez.cto@gmail.com.

Özet: Küçük hücreli dışı akciğer kanserinin (KHDAK) kontralateral nüksünde cerrahi rezeksiyon, yaygın hastalığa dair kanıt olmayan ve işlevsel olarak opere edilebilir olduğu düşünülen hastalarda endikedir. Daha önce lobektomi geçirmiş hastada genel anestezi ve çift lümenli tüp entübasyonu ile tek lob ventilasyonu yapılması, ventilatöre bağlı yaralanma ve morbidite riskini arttırır. Uyanıkken uygulanan işlemler, anestezi ve cerrahi sürelerini kısaltarak, diyafram hareketlerini koruyarak ve geride kalan kontralateral lobda gelişebilecek ventilatör kaynaklı yaralanmaları azaltarak cerrahi işlemleri kolaylaştırırlar. Bu olguda 43 yaşında, nodal tutulumdan 15 ay önce 3.1 cm müsinöz adenokarsinom nedeniyle sol alt lobektomi geçirmiş, sağ alt lobda 8 mm kaviter nodül ile başvuran, belirgin radyolojik büyüme ve ince iğne aspirasyonu müsinöz adenokarsinomla uyumlu kadın hastayı sunmaktayız. Lokorejyonel epidural anestezi ile uyanık işlem önerildi.

Anahtar kelimeler: Torakoskopi/VYTC; akciğer kanseri cerrahisi; anestezi

Makaleyi görüntülemek için: http://dx.doi.org/10.3978/j.issn.2305-5839.2014.05.07

Nodal tutulum olmayan müsinöz adenokarsinom patolojik evre IB nedeniyle sol alt lobektomi öyküsü olan 43 yaşındaki kadın hasta, takip için çekilen bilgisayarlı tomografisinde sağ alt lobun üst segmentinde 6 mm nodül, ve daha sonraki kontrolünde de 8 mm olarak büyüme gösteren nodül ile başvurdu. Yapılan ince iğne aspirasyonunun sonucu, kontralateral nüks ile uyumlu müsinöz adenokarsinomdu. Solunum fonksiyon testleri %85 FEV1 ve %73 DLCO ile cerrahiye olanak tanımakta idi. Çift lümen orotrakeal entubasyon yapılan standart genel anestezi ile hastanın uyanık olduğu, entübe edilmediği lokorejyonel epidural anesteziyi hem pulmoner metastazda hem de insterstisyel akciğer hastalığında karşılaştıran iki klinik çalışma geliştirmekteyiz. Bu olgu için, çift lümen entübasyondan ve cerrahi sırasında mekanik ventilasyonun kalan sol üst loba zarar vermesinden kaçınmak için ve ayrıca bunun pulmoner komplikasyonlar açısından hastanın operasyon sonrası seyrini olumsuz etkileyebileceği hipotezi ile uyanık işlem uygulamayı önerdik. Önerimizi yapıp izlenebilecek iki yolun da avantaj ve dezavantajlarını açıkladıktan sonra hasta entübasyon yapılmayan işlemi kabul ederek yazılı bilgilendirilmiş onamı imzaladı.

T4-T5 seviyesinde tek doz 15 mL bupivacaine %0,5 enjeksiyonu ile birlikte torasik epidural kateter işlem sırasında ve işlem sonrası 24 saat boyunca kalmak üzere yerleştirildi. Cerrahi sırasında karbon dioksit ($PaCO_2$) ve oksijen (PaO_2) basınçları ölçüldü. İşlem sırasında hastanın anestezi uzmanı ve cerrah ile iletişimde bulunması amacıyla bilincinin korunarak sedasyon sağlanması ve sakinliğinin korunması için damar içi uygulamayla midazolam ve fentanil verildi. Hastaya sol lateral dekübit pozisyonu verildi; hastanın kendiliğinden solunumu devam etti. Lokal anestezi ile burun içi multiperfore kateter yerleştirildi ve alınan nefesteki havanın oksijen konsantrasyonunu yükseltmek için vokal kordların üzerinde bırakıldı. Yerleştirmesinin kolay olması, iyi tolere edilmesi ve inspiratuar akışı arttırmaması nedeniyle bu cihaz kullanılmıştır. Kesi öncesi arteryel kanda O_2 basıncı 400 mmHg, ve CO_2 basıncı 44 mmHg idi.

Daha sonra 5. interkostal aralıkta (tek port VYTC - video yardımlı torakoskopik cerrahi) 4 cm'lik bir kesi gerçekleştirdik ve akciğerlerde altta yatan bir patoloji olmamasına bağlı olarak mükemmel akciğer kollapsı ile cerrahi pnömotoraks elde ettik. Sağ üst ve orta loblarla göğüs duvarı arasında yapışıklıklar vardı. Bazı yapışıklıklar monopolar elektrokoter ile giderildi. En üst kısımdakiler ise apeksin tam kollaps olmaması için yerinde bırakıldı (*Şekil 1A*). Cerrahi pnömotoraks sonrasında arteryel kanda O_2 basıncı 446 mmHg'da tutuldu ve CO_2 basıncı, klinik reperküsyon olmaksızın orta derecede hiperkapni (56 mmHg) derecesine yükseltildi. Kalp hızı, kan basıncı ve solunum hızında (*Tablo 1*) değişiklik yoktu.

Sağ alt lobdaki nodülün görülmesi ve palpasyonundan sonra, lezyona geniş bir wedge rezeksiyon (EndoGIA black load,

© AME Publishing Company. Tüm hakları saklıdır.

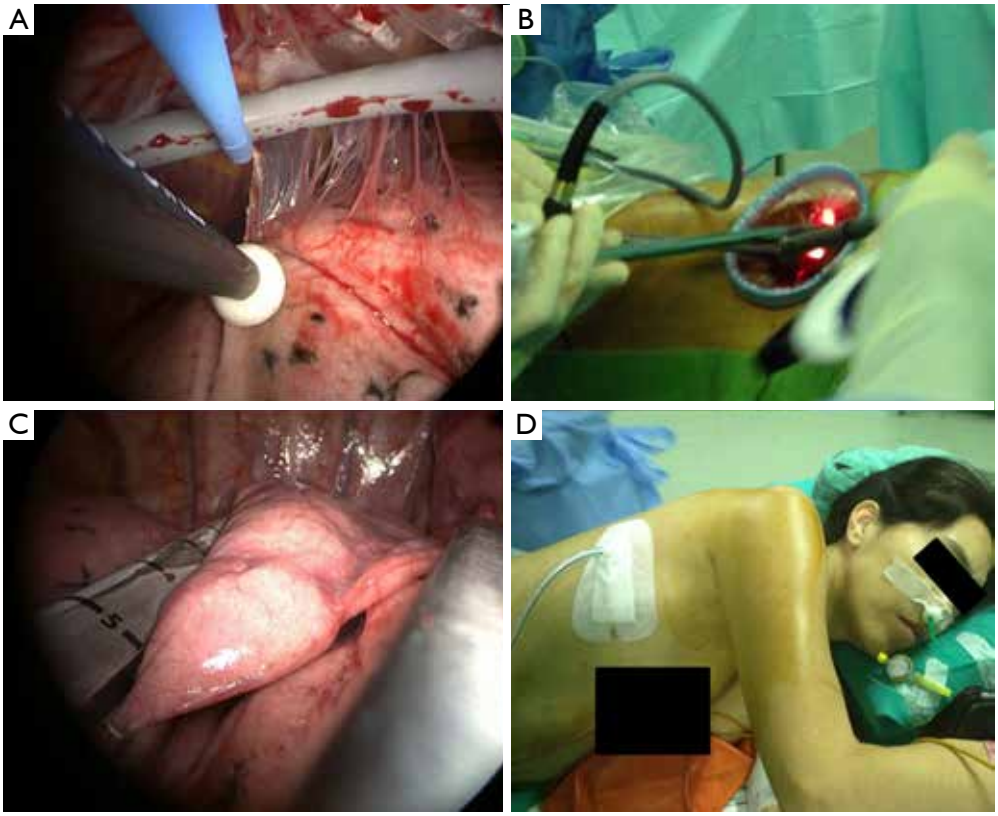

Şekil 1 (A) Elektrokoter ile insizyon yoluyla yapışıklıkların serbestleştirilmesi; (B) 4 cm'lik tek insizyondan kamera, akciğer forsepsi, ve EndoGIA black load (Autosuture, Norwalk, CT) ile çalışma; (C) onkolojik sınırları olan sağ alt lobdaki nodülün, lezyonun palpe edilmesinden sonra rezeksiyonu; (D) intranazal multiperfore kateter takılı, spontan solunumda olan ve hafif düzeyde sedatize edilmiş hasta.

Tablo 1 Operatif ve postoperatif parametreler

Parametreler	Supin dekübit	Lateral dekübit	Cerrahi Pnömotoraks	Göğüs duvarını kapatma	24 saat	Taburculukta
Kalp hızı (bpm)	86	68	83	70	73	80
Kan basıncı (mmHg)	96/72	112/74	120/80	110/82	116/75	120/70
Solunum sayısı (/dk)	12	12	12	13	15	16
% O_2	60	60	80	80	21	21
PaO_2 (mmHg)	227	253	87	345	82	78
$PaCO_2$ (mmHg)	53	53	60	60	42	44
pH	7.32	7.32	7.28	7.26	7.39	7.40
PAS	–	–	–	–	3	2
Ağrı lokasyonu	–	–	–	–	drenaj	drenaj

bpm, dakikadaki atım; %O_2, inspire edilen oksijen fraksiyonu; PaO_2, kan oksijen parsiyel basıncı; $PaCo_2$, kan karbondioksit parsiyel basıncı; ağrı skalası (0-10).

© AME Publishing Company. Tüm hakları saklıdır.

Autosuture, Norwalk, CT) uyguladık ve parça, spesimen torbasıyla çıkartıldı (*Şekil 1B,C*). İntraoperatif analiz, 1 cm'den fazla serbest sınırı olan bir adenokarsinomu ortaya koydu. Başka bir lezyon bulunmamaktaydı ve büyümüş lenf nodu yoktu. 24 Fr göğüs drenajı tek porttan yerleştirilerek 10 cm H_2O'da aspiratöre bağlandı ve akciğeri yeniden tamamıyla şişirmek için hastanın derin nefes alması ve öksürmesi istendi. Operasyon süresi 30 dakika, toplam anestezi süresi 40 dakika ve toplam operasyonda kalma süresi 70 dakikaydı. İntranazal kateter iyi tolere edildi (*Şekil 1D*) ve oksijenasyonu yüksek tuttu. Hiperkapni ise tamamıyla asemptomatikti.

Hasta ara bakım ünitesinde hava kaçağına dair bulgu olmaksızın 24 saat kaldı ve göğüs röntgeni, operasyondan 2 saat sonrasından itibaren akciğerin tam olarak yeniden ekspanse olduğunu gösterdi. 6 saatlik kontrolde kalp hızı, kan basıncı ve solunum hızı normal değerlerde tutuldu. Arteryel kan O_2 basıncı 3 lpm'de nazal kanül ile 87 mmHg'de tutuldu; CO_2 basıncı ise cerrahi sonrasında hemen normal değerlere döndü (38 mmHg). Epidural kateter ile hiç ağrı olmadı (görsel analog ölçek) ve hasta, akşam oral alıma döndü. İşlemden 24 saat sonra hasta, hastane yataklı ünitesine alındı, drenajı hava kaçağı olmaksızın çıkartıldı, oral anestezi ile epidural kateteri değiştirildi ve tam akciğer ekspansiyonu gösteren göğüs röntgeni sonrasında cerrahi işlemden 1 gün sonra taburcu edildi. Daha sonraki kontrolünde arteryel O_2 basıncı hiçbir cihaz kullanmaksızın 94 mmHg idi ve CO_2 basıncında değişiklik yoktu (38 mmHg). Memnuniyet düzeyini dört derecelik (mükemmel, iyi, tolere edilir, kötü) öznel bir ölçek ile sistemli olarak ölçtük, ve hasta yakınması olmaksızın mükemmel tolerans ifade etti.

Nihai patolojik inceleme lezyonun nüks doğasını öncekiyle uyumlu, serbest marjinleri 1.3 cm olan 8 mm müsinöz adenokarsinom sonucu ile doğruladı.

Kliniğe operasyondan üç hafta sonra geldiğinde hastanın ağrısı yoktu ve radyolojik ve klinik mükemmel sonuçlar eşliğinde işlemden ileri derecede memnun olduğunu ifade ediyordu.

Tartışma

Hasta uyanıkken gerçekleştirilen toraks işlemleri, genel anestezi altında ve çift lümen entübasyonu ile gerçekleştirilen standart işlemlere alternatif olarak son yıllarda kabul görmeye başlamıştır. E. Pompeo ve meslektaşları gibi öncü cerrahi takımlar, pulmoner biyopsilerin, amfizemli hastalarda akciğer hacim azaltma cerrahisinin, hiperhidrozdaki sempatektomilerin ve pulmoner rezeksiyonların diğer grupların bildirdiği gibi uygulanabilir ve güvenli olduğunu göstermişlerdir. Hatta bazı gruplar, lobektomi ve hatta timektomi gibi majör pulmoner rezeksiyonların uyanık hastada yapılmasının uygun olduğunu kanıtlamışlardır (2).

Uyanıkken gerçekleştirilen işlemlerin endikasyonları, deneyimler biriktikçe daha açık hale gelmektedir ancak uyanıkken yapılan işlemlerde cerrahi ve anestezi ekibinin spontan solunumu olan hastadaki fizyolojik değişiklikleri, operasyon manevralarındaki değişiklikleri, ve işlemin potansiyel komplikasyonlarını anlaması ve uyanık operasyonlara alışkın, eğitimli bir hemşire ekibiyle çalışıyor olması gereklidir (3). Bir acil durum protokolü (*Tablo 2*) işlem öncesinde etraflıca hazırlanmış olmalıdır. Bu işlemleri seçerken düşünülmesi gereken yönlerden biri, hasta seçiminin çok titiz yapılmasıdır. Hastaların hepsi psikolojik olarak hazır olmayacağından hastanın korkması ya da endişelenmesi durumunda operasyon güçleşecektir.

Bu işlemlerin potansiyel avantajları ventilatör nedenli yaralanmaların en aza indirgenmesi (barotravmalar, atelectravmalar ve volutravmalar) ve operasyon sonrasındaki solunum yolu enfeksiyonları riskinin özellikle de akciğerde altta yatan bir hastalığın olduğu hastalarda azaltılmasıdır. Genel anestezinin hücresel ve hümoral bağışıklık yanıtı üzerindeki etkilerinden kaçınmak operasyon sonrasındaki enfeksiyonların görülme sıklığını potansiyel olarak düşürebilir ve tümörün ilerleme riskini azaltabileceği olasılığı bile düşünülmüştür (5). Tek port VYTC yaklaşımı deneyimli ellerde operasyon süresini uzatmadan işlemin gerçekleştirilmesine izin verir ve operasyon sonrası ağrıyı da azaltıyor gibi görünmektedir; ancak normal VYTC operasyonları ile karşılaştırmalı klinik çalışmalar halen yetersizdir.

Bu hastada uyanıkken cerrahi işlem önermemizin nedeni daha önce kontralateral lobektomi geçirmiş olmasıydı. Geriye kalmış olan lobda mekanik ventilasyondan kaçınmanın potansiyel hasarları önleyebileceğini varsaydık. Böylelikle geride kalmış olan lob, diyafram hareketleri korunarak yüksek oksijen konsantrasyonu ile kendiliğinden ventile oldu. Sadece "ılımlı hiperkapni" olarak adlandırılan durum ortaya çıktı, ancak hastada dispne olmadı. Yürümek ve oral alım gibi normal etkinliklere dönebilirdi. Akciğerin yeniden ekspansiyonu hava kaçağı olmaksızın tamdı, bu nedenle hasta akciğer ameliyatından 24 saat sonra ağrısız olarak taburcu edildi. Böylece normal yaşama geri dönüş hızlandırılabilir. Kardiyovasküler parametreler işlem sürecinde değişiklik olmadan seyretti ve arteryal kandaki CO_2 basıncı cerrahi işlemin hemen sonrasında normal değerlerine döndü ($PaCO_2$ 42 mmHg).

Burun içi multiperfore kateterin, havayolu basıncını arttırmaksızın oksijen konsantrasyonunu hava yolunun hemen üzerinden yükseltmesi ve arteryal O_2 basıncını mükemmel değerlerde tutması ile çok yararlı bir cihaz olduğu ve hafif sedasyon ile iyi tolere edildiği kanıtlanmıştır.

Genel anestezi ve mekanik ventilasyon gereksiniminin, operasyon ve anestezi sürelerinin, ve hastanede yatış süresinin azaltılması, işlemin ekonomik maliyetlerini de azaltır (6).

Tümörün yeniden ortaya çıkma riskinin azaltılması için uyanık işlemle immün sisteme müdahalenin azaltılmasının nüks eden neoplastik hastalıkta potansiyel olarak yararlı olabileceği hipotezini

© AME Publishing Company. Tüm hakları saklıdır.

Tablo 2 Acil durum protokolü

Torakotomi veya genel anesteziye dönüştürme kriterleri
pH<7.1 ile takipnenin (30 nefes/dk) eşlik ettiği solunum asidozu
Yüksek akımla oksijenasyon ya da invaziv olmayan ventilasyona rağmen düzelmeyen hipoksemi (pO_2<60 mmHg)
Aerosolle lidokain verilmesine ya da vagal bloğa rağmen düzelme olmayan sürekli öksürük
Sedasyona rağmen düzelme göstermeyen anksiyete atağı
Daha önemli manevralar gerektirdiği için (pulmoner arter klempi, primer sutür, rekonstrüksiyon) ek kesi/uyanık işlem ile kontrol altına alınamayacak orta dereceli ya da majör kanama
Akciğer mobilizasyonu ve rezeksiyonunu güçlendiren uygun olmayan akciğer sönmesi
Operasyon sürecini uzatan ya da işlemi güçleştiren, akciğer yüzeyinin %50'sinden fazlasında bulunan yapışıklıklar
Tek kesi ya da uyanıklıkta nodül palpasyonunun imkansız olması (küçük nodüller, merkezi yerleşim, vagal bloğa rağmen düzelmeyen aşırı öksürük refleksi)
Tek insizyon/uyanık işlem yolu ile (göreceli kriter) majör akciğer rezeksiyonu gerektiren pulmoner lezyonlar (lobektomi, pnömonektomi)
Hastanın dönüşüm için gönüllü isteğinin olması
Genel anestezi/Torakotomi dönüştürmesi
İnsizyon yoluyla toraks drenajını yerleştir, su kilit sistemine bağla ve drenaj çevresindeki yarayı steril, şeffaf pansuman malzemesi ile kapat, akciğerin yeniden ekspanse olmasını sağla ve oksijen saturasyonunda iyileşme sağla ya da dispneyi düzelt
Genel anestezi ve orotrakeal lateral dekübitus entübasyonu
Torakotomiyi gerçekleştir ya da ilave portlar oluştur ve ilerle

oluşturduk. Ancak, böyle bir yararın uyanık hastada cerrahi pnömotoraksa bağlı hipotetik stresi azaltacağını göstermek için daha fazla kanıta gerek vardır.

Nükseden küçük hücreli dışı akciğer kanserinde (KHDAK) uyanık halde tek portal sınırlı pulmoner rezeksiyonun, yüksek komorbidite olmadığında ve eşlik eden yeterli solunum testlerinin olması durumunda, mekanik ventilasyon ve genel anestezinin komplikasyonlarından kaçınarak uygun ve güvenli olduğu; ve hastanın normal hayatına kısa sürede dönmesine izin verdiği sonucuna vardık. Multiperfore intranazal kateter bu amaç doğrultusunda yararlı bir cihazdır. Bu hipotezi doğrulamak için prospektif randomize klinik çalışmalara gerek vardır.

Teşekkür

Açıklama: Yazarlar herhangi bir çıkar çatışması beyan etmemektedir.

(Çeviri: Mehlika İşcan)

Kaynaklar

1. Galvez C, Bolufer S, Navarro-Martinez J, et al. Awake uniportal video-assisted thoracoscopic metastasectomy after a nasopharyngeal carcinoma. J Thorac Cardiovasc Surg 2014;147:e24-6.
2. Pompeo E. eds. Awake thoracic surgery. Bentham Science Publishers, 2012:9-18.
3. Hung MH, Hsu HH, Cheng YJ, et al. Nonintubated thoracoscopic surgery: state of the art and future directions. J Thorac Dis 2014;6:2-9.
4. Yang JT, Hung MH, Chen JS, et al. Anesthetic consideration for nonintubated VATS. J Thorac Dis 2014;6:10-3.
5. Walker WS, Leaver HA. Immunologic and stress responses following video-assisted thoracic surgery and open pulmonary lobectomy in early stage lung cancer. Thorac Surg Clin 2007;17:241-9, ix.
6. Rocco G, Romano V, Accardo R, et al. Awake single-access (uniportal) video-assisted thoracoscopic surgery for peripheral pulmonary nodules in a complete ambulatory setting. Ann Thorac Surg 2010;89:1625-7.

Bu makalenin orijinali: Galvez C, Navarro-Martinez J, Bolufer S, Lirio F, Mafe JJ, Rivera MJ, Roca J, Baschwitz B. Benefits of awake uniportal pulmonary resection in a patient with a previous contralateral lobectomy. Ann Transl Med 2014;2(9):93. doi: 10.3978/j.issn.2305-5839.2014.05.07

© AME Publishing Company. Tüm hakları saklıdır.

Uniportal Video-Yardımlı Torakoskopik Pnömonektomi

Diego Gonzalez-Rivas[1,2], Maria Delgado[1], Eva Fieira[1], Lucía Mendez[1], Ricardo Fernandez[1,2], Mercedes de la Torre[1,2]

[1]Coruña Üniversitesi Hastanesi, Göğüs Cerrahisi Departmanı, Coruña, İspanya; [2]Minimal İnvazif Göğüs Cerrahisi Ünitesi (UCTMI), Coruña, İspanya

İletişim: Diego Gonzalez-Rivas, MD, FECTS. Coruña Üniversitesi Hastanesi, Göğüs Cerrahisi Departmanı, Xubias 84, 15006 Coruña, İspanya. E-posta: diego.gonzalez.rivas@sergas.es.

Özet: Video yardımlı torakoskopik cerrahinin (VYTC) tanıtımı yaklaşık 20 yıl önce yapıldı ve akciğer kanseri tedavisinde kullanımı konusunda için üst düzey bir artış sağlandı. Pnömonektomi için en yaygın yaklaşım yaklaşık 3-6 cm'lik bir uygulama kesisi de dahil olmak üzere 3 veya 4 kesiyle gerçekleştirilir. Ancak bu rezeksiyon sadece tek bir uygulama kesisi kullanıldığında müsaittir. Bu bölüm, kaburga yayımsız tek kesili torakoskopik yaklaşımla gerçekleştirilecek pnömonektomiler için teknikleri tanımlamaktadır.

Anahtar kelimeler: Video yardımlı torakoskopik cerrahi (VYTC); sağ pnömonektomi; sol pnömonektomi; intraperikardiyal pnömonektomi; Tamamlama pnömonektomisi

Makaleyi görüntülemek için: http://dx.doi.org/10.3978/j.issn.2072-1439.2013.07.44

Giriş

Son birkaç on yıl boyunca, göğüs cerrahisi prosedürleri özellikle majör pulmoner rezeksiyonlarda video yardımlı torakoskopik cerrahinin (VYTC) tanıtılmasıyla birlikte artan bir biçimde kabul edilmiştir. VYTC programı Temmuz 2007 yılında hastanemizde uygulanmaya başladığından beri, lobektomi ve pnömonektomi uygulamalarında triportalden uniportal tekniğe (Temmuz 2010'da uygulanmaya başlamıştır) doğru bir ilerleme kaydettik (1). Son zamanlardaki çalışmalar, geleneksel torakotomi ile kıyaslandığında torakoskopik pnömonektominin uygulanabilirliği ve güvenliği hakkında bilgiler vermiştir (2).

Cerrahi Teknik

Tüm akciğerin uniportal torakoskopik rezeksiyonunun uygulanması, lobektomiden teknik olarak daha kolaydır çünkü bu uygulama fissür yönetimi gerektirmemektedir. Ancak diseksiyon ve ana arterin bölünmesi ve ana bronşun transeksiyonu boyunca ekstra özen gösterilmelidir. Akciğer çıkarıldıktan sonra, radikal mediastinal lenf düğümü diseksiyonu gerçekleştirilir.

Sağ pnömonektomi

İlk olarak antero-lateral konumda 5. interkostal aralığa 4-5 cm'lik bir kesi yapılır (*Şekil 1*). 30 derecelik yüksek çözünürlüklü 10-mm'lik torakoskopu kesinin arka kısmından içeriye sokuyor ve göğüs boşluğunu inceliyoruz. Parmak ile palpasyon, pnömonektomiye olan ihtiyacı doğrular. Sadece sleeve rezeksiyonunun uygulanabilir bir opsiyon olmadığı durumlarda pnömonektomi uygularız. Akciğere optimal ekspozür, yapıların diseksiyonunu kolaylaştırmanın ve araç malpozisyonundan kaçınmanın anahtarıdır (*Şekil 2*).

Prosedür, sağ tarafta özellikle sağ pulmoner arterin anatomisiyle ve bunun ana bronş ve üst ana toplardamarla ilişkisi hariç olmak üzere sol taraftakine benzerdir.

Azigos venin transeksiyonu gerekli değildir fakat bazı vakalar ana pulmoner arterin mobilizasyonuna ve paratrakeal lenf nodu diseksiyonuna yardımcı olabilir. Akciğer posterior olarak geri çekilir ve üst ve alt pulmoner venler diseke edilip bağlanır. Ana pulmoner arteri ayırmak için ilk olarak boyden gövdeyi vasküler endosplater veya vasküler kliplerle ayırmayı öneririz (aV, Grena). Uniportal yaklaşım artere doğrudan bir bakış sağlar. Bu kısım tutturulduktan sonra, akciğer kaudal olarak geri çekilebilir ve üst veni tutturmak için iyi bir açı yakalanabilir (*Şekil 3*). Sonraki adım ise diseksiyon ve alt venin ayrılmasıdır. Bu durumda akciğeri kranial olarak göğsün tepe noktasına doğru çekip pulmoner ligamenti ayrır ve alt veni ayırmak için endostapleri kullanırız (*Şekil 4*).

Bir başka seçenek ise ilk olarak 2 lineer vasküler stapler yükü kullanarak üst pulmoner veni ayırmaktır. Böylece ana pulmoner arteri kolaylıkla ayırabiliriz (bu nedenle boyden gövdenin bölünmesi ilk aşamada gerekli değildir).

© AME Publishing Company. Tüm hakları saklıdır.

Şekil 1 Sağ taraftaki insizyon.

Şekil 2 Sağ pnömonektomi sırasında cerrahi aletler.

Şekil 3 Sağ pnömonektomi (Bölüm 1) (3).
Çevrimiçi olarak: http://www.asvide.com/articles/50

Şekil 4 Sağ pnömonektomi (Bölüm 2) (4).
Çevrimiçi olarak: http://www.asvide.com/articles/51

Ana pulmoner arteri künt diseksiyonla ve dik açılı kelepçe veya torakoskopik ayırıcı kullanarak ayırırız. On numaralı nodların çıkarılması ve ana bronşun üst kısmının önceki posterior diseksiyonu ana arterin diseksiyonuna yardımcı olur. Pulmoner arter bir vasküler endostapler kullanılarak kesilir.

Son olarak ana bronş bir bronşiyal endostapler kullanılarak ayrılır (sağ tarafta lineer bir stapler genellikle gerekmemektedir) (*Şekil 4*). Vaskülerize flapla bronşiyal güdük örtümü genellikle uygulanmaz Akciğer koruyucu bir torbanın içine çıkarılır. Sistematik bir tam lenf nodu diseksiyonu, prosedürün tamamlanmasının ardından gerçekleştirilir. Bir tekli göğüs tüpü kesinin arka bölümüne yerleştirilir (*Şekil 5*). Eğer tümör VYTC ile çıkartılmak için çok büyükse, cerrahi müdahalenin sonunda kesiyi genişletiriz. Dev tümörler durumunda, bir örnekleme almak için bir kaburga retraktörü kullanırız. Bu olağan olmayan vakalarda cerrahi müdahale bitiminde sadece göğüs tüpünü yerleştirmek için bir başka kesinin gerçekleştirilmesini öneriyoruz (*Şekil 6*).

Sol pnömonektomi

İlk olarak 5. İKA boşluğa 4-5 cm'lik bir kesi yapılır. Torakoskop genellikle kesinin arka kısmına yerleştirilir ve enstrümantasyon normal olarak kesinin ön kısmında gerçekleştirilir. Ayrıca staplerler kesinin ön kısmından yerleştirilir.

Mediastinumun lateral yüzüne yaklaşılır. Sol taraftaki pnömonektomi dizisi sağ tarafa göre farklı olabilir ve ana pulmoner arter, üst pulmoner ven, alt pulmoner ven, subkarinal lenf nodu diseksiyonu ve sol ana bronşu içerir.

Akciğeri posterior ve inferior olarak geri çekeriz ve pulmoner arter ve üst veni açığa çıkarmak için mediastinal plevrayı açarak diseksiyona başlarız. Arteri daha iyi ortaya çıkarmak için aortopulmoner pencereden lenf nodunu çıkarmak ve posterior

© AME Publishing Company. Tüm hakları saklıdır.

Şekil 5 İnsizyonun posteriorundan yerleştirilen toraks dreni ile sağ pnömonektomi sonrası görünüm.

Şekil 6 Kot ayırıcı kullanarak yapılan büyük tümör eksizyonunda ek insizyondan yerleştirilen toraks dreni (sol pnömonektomi, 12 cm tümör).

plevrayı açmak önemlidir (*Şekil 7*). Sol tarafta ise uniportal yaklaşım, ilk adım olarak ana arteri ayırmak ve kesmek için mükemmel ve doğrudan bir görüş sağlar (*Şekil 8*). Üst pulmoner venin diseksiyonu

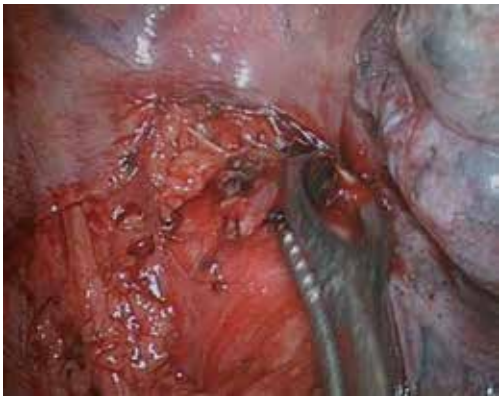

Şekil 7 Aortikopulmoner lenf nodu eksizyonu.

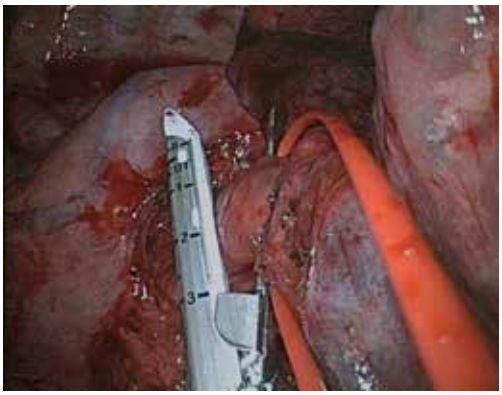

Şekil 8 Sol ana pulmoner arterin ayrılması.

ve geri çekilmesi ana arterin ortaya çıkmasına yardımcı olur. Ana pulmoner arterin sağ taraftan diseksiyonu üst venin enlemesine kesilmesinden önce oldukça karmaşıktır. Pulmoner arteri bir vasküler endostapler kullanarak bölüyoruz (*Şekil 9*). Sonrasında üst pulmoner ven, bir endostaplerle bölünebilir. Bu, sol taraftaki arteri bölmek için en sık dizilimdir.

Eğer ana pulmoner artere hemen erişilemiyorsa, tavsiyemiz ilk olarak üst pulmoner veni bölmektir. Bu, gerek üst vene erişimi artırmak için ilk olarak pulmoner arterin ön kısımlarını üst loba bağlamak veya tutturmakla gerekse ana pulmoner arteri açığa çıkarmak adına veni bölmek için TA 30 vasküler stapler (2 load) kullanarak yapılır.

Alt pulmoner vene erişim, pulmoner ligamenti aşağı indirerek gerçekleştirilir. Alt ven bunun sonrasında akciğer kranial olarak çekilerek bir endostapler aracılığıyla kolayca bölünebilir (*Şekil 10*). Sonrasında bir subkarinal lenf nodu diseksiyonu gerçekleştirmek ve ana bronşu daha iyi ortaya çıkarmak için akciğer anterior olarak çekiliyor. Beşinci seviye lenf nodu diseksiyonu ana gövde bronşun

© AME Publishing Company. Tüm hakları saklıdır.

Şekil 9 Endostapler yardımıyla sol ana pulmoner arterin ayrılması (5). Çevrimiçi olarak: http://www.asvide.com/articles/52

Şekil 10 Sol alt pulmoner venin ayrılması (6). Çevrimiçi olarak: http://www.asvide.com/articles/53

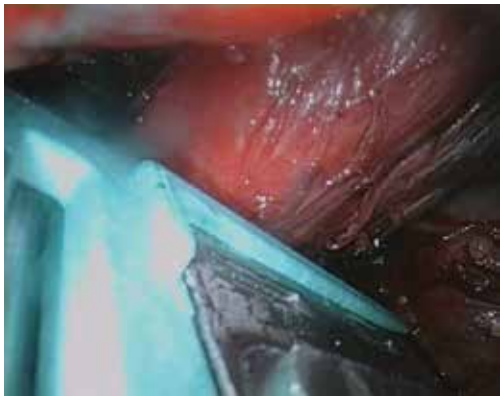

Şekil 11 Sol ana bronşu dönmek için TA 30 lineer stapler kullanılması.

üst yüzünü mobilize eder ve 7 numaradaki lenfadenektomi ana bronşun arka yüzünü mobilize eder.

Endostaplerler için arter için açısı yeterli olmadığında, ana arter

Şekil 12 Sol ana bronşun TA 30 lineer stapler kullanılarak dönülmesi. Çevrimiçi olarak: http://www.asvide.com/articles/54

Şekil 13 Sol insizyonun posterioruna yerleştirilen toraks dreni.

için lineer stapler öneriyoruz. Pimi indirip akciğeri stapler aracılığıyla çekiyoruz ve arter makasla veya uzun bıçakla kesilirken kanamayı önlemek için artere distal olarak ek bir stapler yerleştiriyoruz.

Bronş, tüm vasküler unsurlar bölündükten sonra olabildiğince proksimal olarak ayrılır (*Şekil 11*). Bronş, tüm akciğer geri çekilerek yükseltilir ve bu durumda açık cerrahi için bir lineer stapler kullanılmasını öneriyoruz ki bu bir TA 30 (Covidien Inc, Mansfield, MA) ya da TX 30 (Ethicon Endosurgery, Cincinnati, OH) olabilir. Pim indirilir ve kısa bir bronşiyal kök elde etmek için akciğeri stapler aracılığıyla çekeriz (*Şekil 12*). Vaskülerize bir fleple bronşiyal kök örtüsü genellikle uygulanmaz. Tek bir göğüs tüpü, cerrahi müdahale sonunda kesinin geri kısmına yerleştirilir (*Şekil 13*).

İntraperikardiyal pnömonektomi

İntraperikardiyal pnömonektomi uygulaması daha karmaşıktır fakat uygulanan adımlar standart pnömonektomi ile benzerdir (*Şekil 14*). Perikardiyum makasla veya koterle üst pulmoner venin alt

© AME Publishing Company. Tüm hakları saklıdır.

Şekil 14 İndüksiyon tedavisinden sonra sol intraperikardiyal pnömonektomi (8).
Çevrimiçi olarak: http://www.asvide.com/articles/55

Şekil 15 İki adımda sol pnömonektomi: Alt ve üst lobektomi (9).
Çevrimiçi olarak: http://www.asvide.com/articles/56

kısmındaki frenik sinirin arasından açılır. Kesi, yukarıya pulmoner artere doğru ve aşağıya alt pulmoner vene doğru devam ettirilir. Yapışmalara veya fibrotik dokulara karşı ekstra dikkatli olunmalıdır. Damarların intraperikardiyal proksimal bölümü, staplerlerin ana arteri ilk adım olarak bölmesini kolaylaştırır. Aortopulmoner pencere, ligamentum arteriyozumun belirlenmesi ve ayrılmasına ve ameliyat alanında bulunan sol rekürren larengeal sinirin belirlenmesi ve korunmasına dikkat edilerek ayrılır. Ana arter, akciğerin kaudal geri çekilmesinden sonra bir endostapler kullanılarak bölünür. Arter ayrıldıktan sonra, üst ven, akciğer aynı konumda tutturulur. Alt pulmoner veni ayırmak için akciğer kraniyal olarak geri çekilir. TA lineer staplerin damarlarda kullanımı genellikle gerekli değildir fakat endostapler için iyi bir açının olmadığı durumlarda kullanılabilecek bir seçenektir. Bronş, perikardiyumdan hareket ettirilir ve bronşu karinaya en yakın şekilde olabildiğince derince kesmek için bir TA stapler kullanılır.

Şekil 16 Tamamlayıcı pnömonektomi: İndüksiyon kemoterapisinden sonra (daha önce bilobektomi) uygulanan sağ alt lobektomi (10).
Çevrimiçi olarak: http://www.asvide.com/articles/57

Tamamlama pnömonektomisi

Pnömonektomi ayrıca her iki lobu ayrı ayrı (alt ve üst lobektomi) çıkarak gerçekleştirilebilir. Bu prosedürü N1 kalıcı interlober lenf nodu etkisi lob çıkarımı sonrasında keşfedildiğinde veya pozitif marj olduğunda gerçekleştirdik (sleeve yapılandırması mümkün olmadığında). Başka bir seçenekse Pnömonektomiyi üst ve alt lobektomi olarak ayrı ayrı gerçekleştirmektir. Eğer ilk olarak alt lobektomi gerçekleştirilmişse, fistül riskini minimize etmek için ana arter ve bronşu olabildiğince proksimal olarak tutturmamız gereklidir (*Şekil 15*).

Tamamlama pnömonektomisi için uniportal re-VYTC, bir önceki operasyon sırasında rezeke edilmemiş kalan lobu çıkarmaya yönelik bir cerrahi işlemdir. Söz konusu prosedür, özellikle kemoterapi ve radyoterapi daha önce uygulanmışsa standart pnömonektomide olduğundan daha yüksek operatif morbidite ve mortalite riski taşımaktadır (*Şekil 16*).

İndüksiyon kemoterapisi veya radyoterapisi kullanımı, hilumu çevreleyen fibrotik dokuyu artırabilir. Bu durum torakoskopik cerrahiyi daha zor hale getirir fakat söz konusu prosedürün uygun olmadığını göstermez. Dikkatli bir vasküler diseksiyon zorunludur ve majör kanama durumuna karşı kompresyon için tampon daima hazır bulundurulmalıdır. Bir enerji cihazı, hiler yapılarının diseksiyonunu kolaylaştırır (*Şekil 17*). İntraperikardiyal rezeksiyon genellikle pnömonektomi vakalarının özellikle indüksiyon tedavisinden sonra tamamlanması için sıklıkla uygulanır.

Tartışma

Yakın zamanlardaki ilerlemeler ve video yardımlı teknikler, minimal olarak invazif pnömonektominin güvenli biçimde gerçekleştirilmesine olamak vermiştir. VYTC pnömonektomi yeni

© AME Publishing Company. Tüm hakları saklıdır.

Şekil 17 Tamamlayıcı pnömonektomide aletlerin yerleşimi.

bir prosedür değildir. Aslında ilk olarak 15 yıl önce bildirilmiştir ve daha az postoperatif ağrı ve daha normal faaliyetlere daha hızlı dönüş sağlamaktadır (11). Buna rağmen yayınlanmış sadece birkaç dizi bulunmaktadır (2,12).

Çoğu yazar, pnömonektomiye VYTC yaklaşımını 3 ila 4 kesi kullanarak tanımlamaktadır (13). Söz konusu cerrahi ayrıca benzer sonuçlarla (14) 2 kesiyle ve hatta tek bir kesiyle gerçekleştirilebilir.

Tek kesili pnömonektomi, VYTC lobektomi konusunda uygun bir deneyime sahip bir merkezde uygulanabilir ve güvenli bir prosedürdür (15). Haziran 2010 tarihinden beri tek bir kesiyle ve kaburga ayrımı olmaksızın VYTC majör pulmoner rezeksiyonları gerçekleştimeye başlamış bulunuyoruz (16). Tüm hilar yapılarının ayrı ayrı bölünmesi ve mediastinal lenf nodu diseksiyonu tüm hastalarda gerçekleştirildi. Şimdiye dek 10 uniportal VYTC pnömonektomi (%80 intraperikardik, 4 sağ, 6 sol) gerçekleştirdik. Ortalama ameliyat süresi 201±40 dakika olmuştur (aralık, 130-250 dakika). Ortalama incelenen nodal istasyon sayısı 5.4±1 (aralık, 4-7), lenf nodu rezeksiyonu ortalaması 17.1±7 idi (aralık, 9-29). Ortalama tümör boyutu 4.8±2.1 cm idi (aralık, 3-12 cm). Hastanede kalış süresi medyan 4 gündü (aralık, 3-12 gün). Bir hastanın, postoperatif beşinci gün kanama nedeniyle yeniden VYTC operasyonu geçirmesi gerekti.

Uygulama kesisinin boyutu, bi veya triport yaklaşımda genel olarak kullanılanla kıyaslanabilirdir. Kesi, genellikle VYTC'de bildirilen şekilde daha yanal bir pozisyonda 5. İKA boşluk seviyesinde gerçekleştirilir. Bu kesinin uygun yerleştirimi ve akciğere yeterli nüfuz, hilar yapılarına iyi erişim için kritik önemdedir. Uniportal yaklaşımda gerçekleştirilen paralel enstrumentasyon, açık cerrahide gerçekleştirilen manevraları taklit etmektedir. Hedeflenen dokuya doğrudan bakış hilar diseksiyonunu ve vasküler yaralanma durumunda kanama kontrolünü kolaylaştırmaktadır. Çok taraflı ila uniportal VYTC'den kaynaklanan değerlendirmemiz sonucu elde ettiğimiz deneyimimize göre kanama, deneyimli uniportal VYTC cerrahları tarafından gerçekleştirildiğinde tek kesi yaklaşımıyla daha iyi kontol edilebilir.

Üst ve alt lobun koruyucu bir torbaya sıralı olarak çıkarılması, 4-5 cm'lik bir uygulama kesisiyle tüm akciğer çıkarımını kolaylaştırmıştır. Hava boşaltımına izin vermek ve sonrasonda lobları çekmek ve kaydırmak için harici torba boynunu açmayı tavsiye ederiz. Çevreleyen pulmoner parenkimden kan ve hava dekompresyonu tüm akciğer çıkarımını kolaylatıracaktır.

VYTC pnömonektomi, sadece minimal invazif VYTC lobektomi konusunda deneyimli merkezlerde gerçekleştirilmelidir. Uniportal torakoskopik pnömonektomi kararının, ameliyat zamanında torakoskopik değerlendirme gerektirdiğine inanıyoruz. Pnömonektomiyi, kot rezeksiyonunun uygulanabilir olmadığı durumlarda düşünüyoruz. Pek çok minimal invazif prosedürde gösterildiği gibi, lobektomide olduğu gibi, torakoskopik pnömonektomide de bir öğrenme eğrisi bulunmaktadır (17). Pnömonektominin tamamlanması zor bir prosedürdür fakat deneyimli merkezlerde VYTC ile uygulanabilirdir (18). Pnömonektominin gerek torakoskopi gerekse torakotomiyle gerçekleştirilmesi sonucunda eşit hayatta kalım oranları ile sonuçlandığını bildiren çeşitli çalışmalar bulunmaktadır. VYTC pnömonektominin akciğer kanserindeki yararlarını doğrulamak için daha ileri çalışmalar ve izlemeler gerekmektedir (19).

Teşekkür

Açıklama: Yazarlar herhangi bir çıkar çatışması beyan etmemektedir.

Kaynaklar

1. Gonzalez D, de la Torre M, Paradela M, et al. Video-assisted thoracic surgery lobectomy: 3-year initial experience with 200 cases. Eur J Cardiothorac Surg 2011;40:e21-8.
2. Sahai RK, Nwogu CE, Yendamuri S, et al. Is thoracoscopic pneumonectomy safe? Ann Thorac Surg 2009;88:1086-92.
3. Gonzalez-Rivas D, Delgado M, Fieira E, et al. Right pneumonectomy (part 1). Asvide 2014;1:045. Available online: http://www.asvide.com/articles/50
4. Gonzalez-Rivas D, Delgado M, Fieira E, et al. Right pneumonectomy (part 2). Asvide 2014;1:046. Available online: http://www.asvide.com/articles/51
5. Gonzalez-Rivas D, Delgado M, Fieira E, et al. Division of left main pulmonary artery by using an endostapler. Asvide 2014;1:047. Available online: http://www.asvide.com/articles/52
6. Gonzalez-Rivas D, Delgado M, Fieira E, et al. Division of left inferior pulmonary vein. Asvide 2014;1:048. Available online: http://www.asvide.com/articles/53
7. Gonzalez-Rivas D, Delgado M, Fieira E, et al. Transection of lef main bronchus by using a TA 30 linear stapler. Asvide 2014;1:049. Available online: http://www.asvide.com/articles/54

© AME Publishing Company. Tüm hakları saklıdır.

8. Gonzalez-Rivas D, Delgado M, Fieira E, et al. Left intrapericardic pneumonectomy after induction treatment. Asvide 2014;1:050. Available online: http://www.asvide.com/articles/55
9. Gonzalez-Rivas D, Delgado M, Fieira E, et al. Left pneumonectomy in two steps: lower and upper lobectomy. Asvide 2014;1:051. Available online: http://www.asvide.com/articles/56
10. Gonzalez-Rivas D, Delgado M, Fieira E, et al. Completion pneumonectomy: right lower lobectomy after induction chemotherapy (previous bilobectomy). Asvide 2014;1:052. Available online: http://www.asvide.com/articles/57
11. Craig SR, Walker WS. Initial experience of video assisted thoracoscopic pneumonectomy. Thorax 1995;50:392-5.
12. Nwogu CE, Glinianski M, Demmy TL. Minimally invasive pneumonectomy. Ann Thorac Surg 2006;82:e3-4.
13. McKenna RJ Jr, Houck W, Fuller CB. Video-assisted thoracic surgery lobectomy: experience with 1,100 cases. Ann Thorac Surg 2006;81:421-5; discussion 425-6.
14. Burfeind WR, D'Amico TA. Thoracoscopic lobectomy-Operative Techniques. Thoracic and Cardiovascular Surgery 2004;9:98-114.
15. Gonzalez-Rivas D, de la Torre M, Fernandez R, et al. Single-incision video-assisted thoracoscopic right pneumonectomy. Surg Endosc 2012;26:2078-9.
16. Gonzalez-Rivas D, Paradela M, Fernandez R, et al. Uniportal video-assisted thoracoscopic lobectomy: two years of experience. Ann Thorac Surg 2013;95:426-32.
17. Ferguson J, Walker W. Developing a VATS lobectomy programme--can VATS lobectomy be taught? Eur J Cardiothorac Surg 2006;29:806 -9.
18. Nakanishi R, Hirai A, Yamashita T, et al. Video-assisted thoracoscopic completion pneumonectomy for a second primary cancer: a case report. J Thorac Cardiovasc Surg 2008;135:945-6.
19. Nwogu CE, Yendamuri S, Demmy TL. Does thoracoscopic pneumonectomy for lung cancer affect survival? Ann Thorac Surg 2010;89:S2102-6.

(Çeviri: Burcu Kılıç)

Bu makalenin orijinali: Gonzalez-Rivas D, Delgado M, Fieira E, Mendez L, Fernandez R, de la Torre M. Uniportal video-assisted thoracoscopic pneumonectomy. J Thorac Dis 2013;5(S3):S246-S252. doi: 10.3978/j.issn.2072-1439.2013.07.44

© AME Publishing Company. Tüm hakları saklıdır.

Uniportal Video-Yardımlı Torakoskopik Sleeve Lobektomi ve Diğer Kompleks Rezeksiyonlar

Diego Gonzalez-Rivas[1,2], Eva Fieira[1], Maria Delgado[1], Mercedes de la Torre[1,2], Lucia Mendez[1], Ricardo Fernandez[1,2]

[1]Coruña Üniversitesi Hastanesi, Göğüs Cerrahisi Departmanı, Coruña, İspanya; [2]Minimal İnvazif Göğüs Cerrahisi Ünitesi (UCTMI), Coruña, İspanya
İletişim: Diego Gonzalez-Rivas. Coruña Üniversitesi Hastanesi, Göğüs Cerrahisi Departmanı, Xubias 84, 15006 Coruña, İspanya.
E-posta: diego.gonzalez.rivas@sergas.es.

Özet: Torakoskopideki son gelişmeler sayesinde, pek çok karmaşık akciğer rezeksiyonu torakotomiye gerek kalmadan gerçekleştirilebilir. Son yıllarda video-yardımlı torakoskopik cerrahi tekniklerinde kazanılan deneyim, cerrahi enstrümanlardaki artış, yüksek çözünürlüklü kameraların gelişmesi en büyük ilerlemeler olmuştur. İlgili internet sitelerinde yayınlanmış çok sayıdaki cerrahi video, canlı ameliyatlar ve deneysel kurslar minimal invaziv cerrahinin son yıllarda hızlı bir şekilde öğrenilmesine katkıda bulunmuştur. Günümüzde, kemoradyoterapi sonrası rezeksiyonlar, göğüs duvarı reze-ksiyonlu lobektomiler, bronşiyal ve vasküler sleeveler gibi kompleks rezeksiyonlar den-eyimli merkezlerde torakoskopik yaklaşım ile gerçekleştiriliyor. Buna ek olarak cerrahi, torakoskopik cerrahi yaklaşımla, zor işlemleri küçük tek bir insizyondan girerek mükemmel post-operatif sonuçlarla yapacak kadar ilerlemiştir.

Anahtar kelimeler: Sleeve lobektomi; Bronkoplasti; Bronşiyal anastomoz; uniport VYTC; Tek port lobektomi

Makaleyi görüntülemek için: http://dx.doi.org/10.3978/j.issn.2072-1439.2014.09.17

İlk torakoskopik akciğer rezeksiyonu 1991'de gerçekleştirilmiş olsa da, video cerrahinin gelişimi ve büyümesi daha çok son 10 yıldadır. İnternet ve konu ile ilgili web sayfaları, cerrahi teknikleri gösteren çok sayıdaki videoya erişim imkanı vermesi yönünden bu gelişimde kritik bir öneme sahiptir. Günümüzde daha karmaşık rezeksiyonlar, örneğin kemo-radyoterapi sonrası rezeksiyonlar, göğüs duvarı rezeksiyonlu lobektomiler, 'bronşiyal sleeve'ler veya vasküler rekonstrüksiyonlar gerçekleştirilmekte ve yayınlanmaktadır. Son yıllarda edinilen deneyimlerin yanı sıra, torakoskopik ekipmanların geliştirilmesi (özellikle yüksek çözünürlüğün tanıtılması) ve cerrahi aletlerdeki iyileştirmeler buna katkıda bulunmuştur.

Bronşiyal veya vasküler rekonstrüksiyon prosedürleri genellikle pnömonektomiden kaçınarak akciğer parankimini koruma amacıyla planlanır. Genel olarak, bunlar açık ameliyatla yapıldığında bile kompleks prosedülerdir fakat benzer postoperatif sonuçlarla uzman ellerde torakoskopik olarak da gerçekleştirilebilirler. Son yıllarda, birçok grup konvensiyonel VYTC ile gerçekleştirilen sleeve prosedürleri ile ilgili tecrübelerini yayınlamıştır (2,3). Çoğu cerrah sleeve anastomoz için 3-4 insizyonlu VYTC tekniği kullanır fakat ameliyat sadece bir insizyon kullanarak da yapılabilir (4,5). Tek port VYTC kullanarak bronş dikilirken, kamerayı insizyonun posterior kısmında tutmak ve ameliyatı her iki elle kameranın altından gerçekleştirmek çok önemlidir. Burada açık cerrahi ile yapılan anterior torakotomi ile aynı prensibi uyguluyoruz: Cerrahın ellerinin üzerinden direk görüşe sahip olarak. Obez hastalara ameliyat yapılırken, yağ dokusu dikiş iplerini engelleyebileceğinden dolayı plastik yara koruyucusu kullanımı yardımcı olur.

Proksimali ve distali kıvrılabilen aletlerin kullanımı (Scanlan International Inc.) çok önemlidir (*Şekil 1*). Cerrah, dikiş iplerinin iki ucunu da sol ellinin işaret ve küçük parmağı ile tutar, düğümü göğüsün dışında sağ eliyle bağlar, ve düğümleri torakoskopik düğüm itici kullanarak aşağı iterek oturtur (*Şekil 2*). Genellikle ameliyat öncesi radyoterapi almış vakalar haricinde sütür hattını desteklemeyiz. Radyoterapi almış vakalarda, interkostal kas flebi veya pediküllü perikardiyal veya mediastinal yağ yastığı kullanırız.

Ameliyat masasının konumu anastomozu gerçekleştirebilmek için akciğer ulaşımını kolaylaştırır. (ameliyat masasının cerraha doğru 45° anterior rotasyonu akciğeri anterior pozisyona konumlandırır ve özellikle membranöz kısımda posterior bronşiyal sütürü kolaylaştırır).

Dikiş, tek tek atılan dikişler veya sürekli dikiş ile yapılabilir. Monofilament sütür kullanımı ipin hareketini ve aynı zamanda bağlanmasını kolaylaştırır. Bronşiyal kenar operasyon sırasında değerlendirilmelidir, ameliyat sonunda ise dikiş su altı insuflasyon ile kontrol edilir ve bronkoskopi ile anastomoz kontrolü ve sekresyon aspirasyonu yapılır.

© AME Publishing Company. Tüm hakları saklıdır.

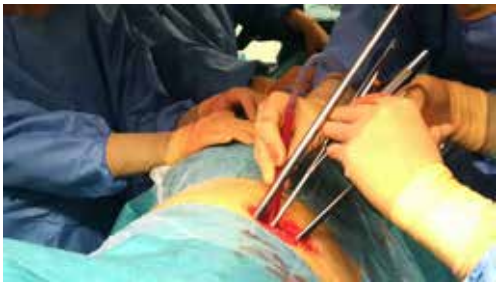

Şekil 1 Sleeve prosedürler esnasında enstrümantasyonun cerrahi görüntüsü.

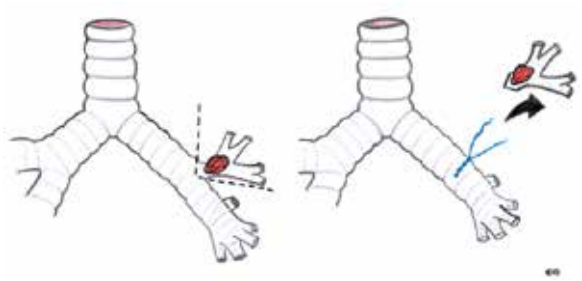

Şekil 4 Kama bronkoplastiyi gösteren çizim.

Şekil 2 Tek porttan düğüm itme tekniği (6).
Çevrimiçi olarak: http://www.asvide.com/articles/352

Şekil 5 Kama bronkoplasti (8).
Çevrimiçi olarak: http://www.asvide.com/articles/354

Şekil 3 Basit bronkoplasti (7).
Çevrimiçi olarak: http://www.asvide.com/articles/353

Bronkoplastik prosedürleri rezeksiyon türüne göre üç tip olarak sınıflandırabiliriz:

(I) Basit bronkoplasti. Tümör, bronşun duvarından kaynaklanıyor ise (bu durumda endostapler kullanımı mümkün değildir) bronş, tümörün başlangıcından bir bistüri yardımıyla kesilir. Kapatmak için, single double PDS 3/0 flushed şekilli dikişler kullanırız (*Şekil 3*). Flep korumasına genellikle ihtiyaç duyulmaz. Sağ alt lobda basit bronkoplasti yapılırken, orta lob bronşunun stenozundan kaçınmak için, dikişe ayrı bir özen gösterilmelidir.

(II) Kama (wedge) bronkoplasti. Bu durumda bronş kesisi ana bronş için daha derin ve kama şeklinde yapılır. (*Şekil 4*). Bu tür dikişler transvers kapatma gerektirebilir, ancak kama büyükse ve yakınlaştırılmaya izin vermiyorsa, lateral kapatma kullanılarak rekonstrüksiyonu yapılabilir (*Şekil 5*). Ana bronşu serbestleştirmek ve dikiş atıldıktan sonra aşırı traksiyonu engellemek açısından, bronkoplastiden önce subkarinal lenf nodu diseksiyonunu (lenfadenektomi) öneriyoruz.

Dikiş, mukozaya monofilament emilebilir tek tek veya devamlı sütürle (PDS 3/0) yaklaştırılarak gerginlik olmadan atılır ve tüm düğümler tercihen dışarıda konumlandırılır. Monofilament sütür, bronş üzerindeki hareketi ve düğümlerin bağlanmasını kolaylaştırır.

(III) Sleeve bronkoplasti. Uç uca anastomoz ile yapılan bronşiyal sleeve rezeksiyonları en kompleks bronkoplastik prosedürlerdir (*Şekil 6*). Normalde ana ve intermediate bronşların hizası nedeniyle sağ üst lob bronkoplastisi daha

© AME Publishing Company. Tüm hakları saklıdır.

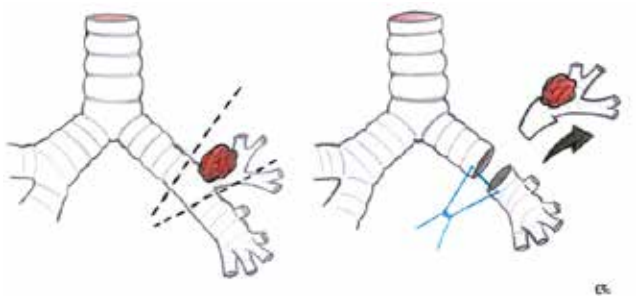

Şekil 6 Sleeve bronkoplastiyi gösteren çizim.

Şekil 7 Sleeve bronkoplasti (9).
Çevrimiçi olarak: http://www.asvide.com/articles/355

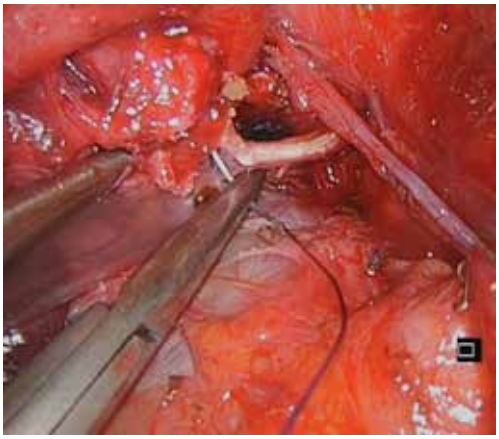

Şekil 8 Sol alt sleeve anastomozun cerrahi görüntüsü (ana bronş sola üst lob bronşuna).

kolay bir prosedürdür(4). Bu yerleşim ameliyatı her iki elle yapmayı kolaylaştırır. Pulmoner ligamanın serbestlenmesi ve aynı zamanda subkarinal lenf nodu diseksiyonu, akciğerin hareketliliğini kolaylaştırır ve anastomoz esnasında gerginliği önler.

Şekil 9 Sleeve segment bronkoplastisi (10).
Çevrimiçi olarak: http://www.asvide.com/articles/356

Bronş başlangıçta uzun bir neşter kullanılarak kesilebilir, bronşun çevresel kesiti makas kullanılarak tamamlanabilir. Kıkırdak kısımlar için tek dikişler ve membranöz kısımlar için sürekli dikiş kullanabiliyoruz. Tek sütürleri tek tek bağlamak iplerin birbirine değmesini önlemek için en doğrusudur ve düğümlerin dışa doğru bağlanması tercih edilir (*Şekil 7*). Daha basit bir diğer seçenek ise (ve aynı sonuçlarla), tüm anastomozu sürekli PDS 3/0 sütür kullanarak yapmaktır. Genellikle, ilk olarak arka bronş duvarı, ardından ön duvar dikilir böylece her iki kenar da ön tarafta bağlanır.

En karmaşık sleeve prosedürleri aort kavsinin varlığı ve pulmoner arterin büyük olması nedeniyle genellikle sol tarafta olanlardır (*Şekil 8*) (5). Sol taraflı bronşiyal rezeksiyonlar için dikişi daha kolay hale getirmek ve bronş gerginliğini azaltmak açısında sağ taraflı çift lümenli tüp kullanmak en iyisidir.

Segmental bronşiyal sleeve rekonstrüksiyonu (*Şekil 9*)

Bu özel durumda, tam sleeveden kaçınmak için alt bilobektomiden sonra sağ ana bronş ve sağ üst bronşundan kesilir. Bu vakalarda, ana bronşun sağ üst segment bronşuna anastomozdan dolayı rekonstrüksiyon daha karmaşıktır. Anastomozdan sonra küçük segmental bronşların kapanmasını önlemek için, ana bronş dikişinin rekonstrüksiyonunun dikkatli bir şekilde yapılması özellikle önemlidir. Bu senaryoda, segmental bronşları ayarlamak için tek tek dikiş koymak daha iyidir.

Vasküler rezeksiyonlar

Bu işlemler karmaşıktır ve genellikle deneyimli ve yetkin cerrahlar tarafından açık ameliyat veya konvensiyonel VYTC ile gerçekleştirilirler. Fakat aynı ameliyat sadece tek kesi VYTC yaklaşımı ile de gerçekleştirilebilir.

© AME Publishing Company. Tüm hakları saklıdır.

Şekil 10 Sağ vasküler rekonstrüksiyon esnasındaki enstrümantasyonun cerrahi görüntüsü.

Şekil 11 Vasküler rekonstrüksiyon.
Çevrimiçi olarak: http://www.asvide.com/articles/357

Tümör pulmoner arteri invaze ettiğinde, arter ve bununla birlikte bazal trunkus ilk olarak kontrol edilmeli ve disseke edilmelidir. Bazen intra-perikardiyal kontrol yapmak gerekebilir. Pulmoner arteri klemplemeden önce, tromboz oluşumunu önlemek için 5,000 UI heparin IV olarak uygulanmalıdır. Pulmoner arteri kesinin inferior kısmına yerleştirilen büyük bir torakoskopik klemp (D'Amico Clamp, Scanlan International, Inc.) ile klemplemeyi tercih ederiz. Distal klempleme için, bazal arterin en distal kısmına bulldog klempleri kullanmak veya aletlerle mümkün olduğunca az karışıklık olması için alt pulmoner veni klemplemek daha iyidir. Bazen, özellikle de daha az kompleks rekonstrüksiyonlarda, distal klemp için double vessel loop yeterlidir (*Şekil 10*).

3 tip vasküler rekonstrüksiyon vardır:

Pulmoner arterin kısmi rezeksiyonu

Daha az karmaşık bir vasküler rekonstrüksiyondur ve özellikle tümör, ana pulmoner arterin büyük bir kısmı dahil olmaksızın mediastinal dallarından birinin tabanını invaze ettiğinde gerçekleştirilir (11).

Ana arterin ve bazal trunkusun klemplenmesinden ve heparinizasyondan sonra, pulmoner arter üzerinde tanjansiyel kesi yaparız ve birkaç tek tek çift sütürle veya devamlı Prolene 5/0 sütürler ile doğrudan kapatırız. (*Şekil 10*).

Dikiş tamamlandıktan sonra, geri dönüş akımı yardımıyla arter içindeki herhangi bir hava varsa boşaltabilmek için en distaldeki klempi serbest bırakırız ve arter tamamıyla dolduğunda arteri bağlarız. Sonrasında, proksimal klempi kademeli olarak serbest bırakırız. Kanama olmadığı teyit edilinceye kadar, klemp tamamen çıkartılmaz (*Şekil 11*).

Yama rekonstrüksiyonu

Bu VYTC ile karmaşık bir prosedürdür. Hastanın kendi perikardından yapılan yamanın yanı sıra sığır perikardı da kullanılabilir. Tromboz riskini artırabileceğinden dolayı yama kullanımından kaçınılmalıdır. Geniş çaplı uç uca rezeksiyon yapılması durumunda, rezeksiyonun her bir ucuna uç-uca anastomoz yapılabilmesi için perikardın dışında, bir tüp oluşturulabilir. Bilgilerimize göre, VYTC ile yapılmış bu prosedürler henüz bildirilmemiştir.

Uç-uca anastomoz

Muhtemelen VYTC ile yapılabilecek en karmaşık işlemdir ve video yardımlı torakoskopik cerrahide özel beceri ve kapsamlı bir deneyim gerektirir. Bu vasküler rekonstrüksiyon vakalarında, daha geniş bir cerrahi alana ve pulmoner arterin üzerinde daha fazla kontrole sahip olabilmek için, bu işlemin lobektominin son basamağı olması tavsiye edilir (ilk olarak venleri, bronşu ve fissürü ayırınız.). Arteriyel trunkus klemplendikten sonra proksimal ve distal tarafları makas kullanarak keseriz ve sütür tamamlandıktan sonra çıkartılması için loba diyaframın üzerinde kostodiyafragmatik açıda pozisyon veririz.

Ana pulmoner arteri veya üst loba giden mediastinal dalları invaze eden tümörlerden dolayı vasküler sleeve sol tarafta daha sıktır. Uç-uca anastomoz yapılırken, pulmoner ligamanın serbestlenmesi ve bazı durumlarda perikardın gerginliğini azaltmak için perikardın açılması önemlidir. Pulmoner arterin yapısının hassasiyetinden ötürü ve anastomoz esnasında rüptürleri önlemek için, dikişlerin manipülasyonuna ve bunun yanı sıra pulmoner arterin traksiyonuna özellikle dikkat edilmelidir.

Kıvrılmayı ve stenozu önlemek için anastomoz sırasında ana arterin çapını lobar dallara göre ayarlamak çok önemlidir. Çapları ayarlamak için Prolene 4/0 veya 5/0 iplik kullanarak anterior ve posterior traksiyon dikişiyle anastomoza başlıyoruz. Posterior dikiş için, her iki iğne de tutulur ve düğüm bağlandıktan sonra iplerden biri göğüs boşluğunun içinde ayrı olarak tutulur (bu ip üst yüzeyin dikilmesi için kullanılacaktır). Arterin inferioru, posteriordan anteriora doğru kontinü dikilir ve anterior traksiyon ucuna bağlarız. Ardından, diğer iğne kullanılarak posterior traksiyon ucundan

© AME Publishing Company. Tüm hakları saklıdır.

Şekil 12 Sleeve uç uca vasküler anastomoz (13).
Çevrimiçi olarak: http://www.asvide.com/articles/358

Şekil 13 Duble bronkovasküler prosedürün cerrahi görüntüsü.

Şekil 14 Superior sulkus tümör (15).
Çevrimiçi olarak: http://www.asvide.com/articles/359

superior tarafın dikişini tamamlarız ve daha sonra bunu anterior sütüre bağlarız. Bağlamadan önce, havayı çıkartmalı ve distal klempi açtıktan sonra akımı kontrol etmeliyiz (*Şekil 12*).

Double sleeve olması durumunda, arteriyal süturun traksiyonunu engellemek için ilk olarak bronşiyal dikişi sonrasında arteryel rekonstrüksiyonu yapmak daha iyidir (*Şekil 13*) (14).

Diğer kompleks rezeksiyonlar

Tek port tekniği, Pancoast tümörleri (hibrid yaklaşım gerektirir), superior sulkus tümörleri ve göğüs duvarını invaze eden tümörler veya daha önce pnömonektomi yapılmış hastalardaki kontrlateral nodül rezeksiyonları gibi kompleks prosedürleri yapmamıza olanak sağlar.

Sulkus tümörleri

Pancoast tümörleri için yaklaşım hibriddir. Lobektomi için beşinci interkostal aralıktan bir insizyon, apikal seviyedeki rezeksiyonlar ve vasküler kontrol için üst posterior insizyon veya anterior superior Dartevelle veya Grünenwald kesisi yaparız. İlk olarak lobu superior seviyeye çıkarmak için superior yaklaşım uygulayabiliriz veya lobektomi ile başlayıp daha sonra lob serbest bırakıldıktan sonra rezeksiyon için superior yaklaşım uygulayabiliriz.

Kemik veya vasküler tutulumu bulunmayan sulkus tümörleri için, derin ekstraplevral rezeksiyon yapmak bazı durumlarda yeterlidir. Sulkus tümörü olan, kemoterapi ve beraberinde radyoterapi tedavisine iyi yanıt veren 50 yaşında erkek hastasının vaka sunumu: Akciğer apekse sabitlenmiş şekilde fissürsüz teknik kullanılarak anteriordan posteriora sağ üst lobektomi yapıldı. Lobektomi yapıldıktan sonra, tümörün rezeksiyonunu gerçekleştirmek için daha fazla alan sağlamak açısından sağlıklı lobun bir bölümünün kısmi rezeksiyonu gerçekleştirildi. Daha güvenli bir apikal ve ekstraplevral serbestleştirme yapmak için enerjili cihazlar kullanmak önemlidir. Şaşırtıcı bir şekilde, olgunun son patolojik incelemesi tam bir tümörsel Junker regresyonunu doğrulanmıştır. 3 yıl sonra tümörün tekrar büyüdüğüne dair herhangi bir belirti olmamıştır (*Şekil 14*).

Göğüs duvarı tutulumu olan tümörler

Göğüs duvarını invaze eden tümörlerle uğraşırken, kombine yaklaşım kullanırız: Lobektomi için tek port (beşinci interkostal boşluk) ve tutulum yerine göre kostal rezeksiyon için küçük bir lateral veya posterior insizyon (16). Kostal invazyon ve tümör büyüklüğü (daha iyi veya kötü lob mobilitesi) değerlendirildikten sonra, ilk olarak lobektomi veya kostal rezeksiyon yaparız. Bu videoda, ilk olarak tek port kullanılarak sağ inferior lobektomi gerçekleştirdik, lob serbest bırakıldıktan sonra göğüs duvarı rezeke edildi ve torakoskopi vasıtasıyla bir meş yerleştirildi (*Şekil 15*).

Pnömonektomi yapılmış hastalarda tümörler

Bu hastalar üzerindeki cerrahi işlemlerde son derece dikkatli olunmalıdır. Bu nedenle rezeksiyon mümkün olduğunca sınırlı olmalıdır. Ameliyat edilecek olan lobun kollabe olması önemlidir.

© AME Publishing Company. Tüm hakları saklıdır.

Şekil 15 Göğüs duvarı rezeksiyonu ile birlikte alt lobektomi (17). Çevrimiçi olarak: http://www.asvide.com/articles/360

Şekil 16 Kontralateral pnömonektomili hastada nodül rezeksiyonu (18). Çevrimiçi olarak: http://www.asvide.com/articles/361

Seçilen lobun kollabe olması için tek tüp ile endotrakeal entübasyon ve bronkoskopi ile yönlendirilen fogarty kateter iyi bir seçenektir. Bu olguda, pnömonektomi yapılmış (10 yıl önce) ve yeni bir primer tümörü olan hastanın videosunu sunuyoruz. Hasta, geçmişte kosta kırıkları ve hemotoraks (göğüs tüpüne ihtiyaç duydu) bunun yanı sıra kronik konstriktif perikardit sebebiyle yapılan perikardektomi girişimi ile prezente oldu. Bu bulgular, olgunun zorluğunu ve riskini arttırıyordu. Ancak hastaya uniport VYTC rezeksiyonu önerildi. Akciğerin zorlu ekstraplevral serbestleştirilmesinden sonra (superior lobun havalandırmasını devam ettirerek), tümörü sol alt lobun içinde palpe ettik ve endostapler'lar ile rezeke ettik (*Şekil 16*).

Tartışma

Uniport VYTC, sadece erken evreler veya kolay vakalar için endike değildir. Kazanılan deneyimler ile en karmaşık vakalar, iki veya üç port yaklaşımında da olduğu gibi uygulanabilir (19,20). Bu ileri seviye vakaları başarıyla gerçekleştirmek için VYTC'de deneyim gereklidir (21). TB sonrası ciddi yapışıklık oluşmuş lobektomiler, redo-VYTC, göğüs duvarı tutulumu olan tümörler, yüksek doz kemo-radyoterapi sonrası vakalar, anatomik kompleks segmentektomiler, vasküler rekonstrüksiyon, sleeve lobektomiler, double sleeve, pnömonektomiler ve çok büyük tümörler gibi olguları tek insizyon VYTC ile gerçekleştirdik.

Konvensiyonel veya uniport VYTC'nin torakotomi ile kıyaslandığında postoperatif ağrıda azalma, hastanede yatış süresinin kısalması, inflamatuvar cevabın azalması veya kemoterapiye daha hızlı erişim gibi birçok avantajı olmasına rağmen, ileri evre akciğer kanserleri için uniport VYTC yine de nadirdir. İntraoperatif torakoskopik majör kanama ile ilgili endişe veya ileri evredeki bir vakada tek port VYTC ile radikal bir onkolojik rezeksiyon gerçekleştirmenin teknik komplikasyonları az benimsenmesindeki ana sebeplerdir. Kısa süre önce, ileri evre küçük hücreli dışı akciğer kanserinin tedavisinde uniport VYTC yaklaşımının fizibilitesini değerlendirdik ve yayınladık ve mükemmel postoperatif sonuçları olan erken evre tümörlerle perioperatif sonuçlarını karşılaştırdık (21).

2010'da VYTC lobektomileri için uniport tekniğimizi geliştirdiğimizden beri, bu tekniğin uygulanmasını rutin cerrahi kliniğimizdeki vakaların % 90'dan fazla oranlara çıkarttık. Son yıllarda uniport tekniğinden kazandığımız deneyimler ve bunun yanı sıra yüksek çözünürlüklü kameralardaki teknolojik ilerlemeler, yeni enstrümanların, vasküler klipslerin ve daha açılı staplerlerin geliştirilmesi tek port torakoskopik rezeksiyonların endikasyonlarını arttırarak bu yaklaşımı daha güvenli hale getirmiştir. Özellikle ileri evre akciğer kanseri hastalarında, bağışıklık sistemi hastalık veya indüksiyon tedavileri tarafından zayıflatıldığından agresif cerrahiyi en aza indirmenin önemli olduğuna inanıyoruz (22). Minimal invaziv cerrahi, akciğer kanserinin operasyonu için en az agresif olan formu temsil eder ve tek veya uniport tekniği, bu minimal invaziv cerrahi tekniklerindeki son gelişmedir.

En kompleks rezeksiyonlar torakoskopik sleeve prosedürleridir. VYTC ile yapılmış bronşiyal sleeve, vasküler sleeve yada kombine bronkovasküler sleeve'i tarif eden yayınlanmış birkaç makale litaretürde vardır ve bu rezeksiyonların hepsinde konvansiyonel torakoskopik tekniklerin kullanıldığı rapor edilmiştir (23,24). Tek port VYTC yaklaşımındaki deneyimlerimiz büyüdükçe (4,20), torakoskopik sleeve prosedürlerinin oranını arttırdık ve pnömonektomi insidansını düşürdük ve hatta bronkovasküler sleeve prosedürlerini uniportal VYTC ile gerçekleştirdik (14,25). Özellikle sleeve prosedürleri için olmak üzere tek insizyon torakoskopik tekniğin birçok avantajını bulduk. Yaklaşımın geometrik açıklaması, direkt görüş ve bimanual enstrümantasyon bu teknikle elde ettiğimiz mükemmel sonuçları açıklayabilir (26).

© AME Publishing Company. Tüm hakları saklıdır.

Teşekkür

Açıklama: Yazarlar herhangi bir çıkar çatışması beyan etmemektedir.

Kaynaklar

1. Roviaro G, Rebuffat C, Varoli F, et al. Videoendoscopic pulmonary lobectomy for cancer. Surg Laparosc Endosc 1992;2:244-7.
2. Agasthian T. Initial experience with video-assisted thoracoscopic bronchoplasty. Eur J Cardiothorac Surg 2013;44:616-23.
3. Li Y, Wang J. Video-assisted thoracoscopic surgery sleeve lobectomy with bronchoplasty: an improved operative technique. Eur J Cardiothorac Surg 2013;44:1108-12.
4. Gonzalez-Rivas D, Fernandez R, Fieira E, et al. Uniportal video-assisted thoracoscopic bronchial sleeve lobectomy: first report. J Thorac Cardiovasc Surg 2013;145:1676-7.
5. Gonzalez-Rivas D, Delgado M, Fieira E, et al. Left lower sleeve lobectomy by uniportal video-assisted thoracoscopic approach. Interact Cardiovasc Thorac Surg 2014;18:237-9.
6. Gonzalez-Rivas D, Fieira E, Delgado M, et al. Technique for knot pushing through a single port. Asvide 2014;1:339. Available online: http://www.asvide.com/articles/352
7. Gonzalez-Rivas D, Fieira E, Delgado M, et al. Simple bronchoplasty. Asvide 2014;1:340. Available online: http://www.asvide.com/articles/353
8. Gonzalez-Rivas D, Fieira E, Delgado M, et al. Wedge bronchoplasty. Asvide 2014;1:341. Available online: http://www.asvide.com/articles/354
9. Gonzalez-Rivas D, Fieira E, Delgado M, et al. Sleeve bronchoplasty. Asvide 2014;1:342. Available online: http://www.asvide.com/articles/355
10. Gonzalez-Rivas D, Fieira E, Delgado M, et al. Sleeve segmental bronchoplasty. Asvide 2014;1:343. Available online: http://www.asvide.com/articles/356
11. Gonzalez-Rivas D, Delgado M, Fieira E, et al. Single-port video-assisted thoracoscopic lobectomy with pulmonary artery reconstruction. Interact Cardiovasc Thorac Surg 2013;17:889-91.
12. Gonzalez-Rivas D, Fieira E, Delgado M, et al. Vascular reconstruction. Asvide 2014;1:344. Available online: http://www.asvide.com/articles/357
13. Gonzalez-Rivas D, Fieira E, Delgado M, et al. Sleeve end to end vascular anastomosis. Asvide 2014;1:345. Available online: http://www.asvide.com/articles/358
14. Gonzalez-Rivas D, Delgado M, Fieira E, et al. Double sleeve uniportal video-assisted thoracoscopic lobectomy for non-small cell lung cancer. Ann Cardiothorac Surg 2014;3:E2.
15. Gonzalez-Rivas D, Fieira E, Delgado M, et al. Superior sulcus tumor. Asvide 2014;1:346. Available online: http://www.asvide.com/articles/359
16. Gonzalez-Rivas D, Fernandez R, Fieira E, et al. Single-incision thoracoscopic right upper lobectomy with chest wall resection by posterior approach. Innovations (Phila) 2013;8:70-2.
17. Gonzalez-Rivas D, Fieira E, Delgado M, et al. Lower lobectomy with chest wall resection. Asvide 2014;1:347. Available online: http://www.asvide.com/articles/360
18. Gonzalez-Rivas D, Fieira E, Delgado M, et al. Nodule resection in a patient with contralateral pneumonectomy. Asvide 2014;1:348. Available online: http://www.asvide.com/articles/361
19. Gonzalez-rivas D, Fieira E, Delgado M, et al. Uniportal video-assisted thoracoscopic lobectomy. J Thorac Dis 2013;5:S234-45.
20. Gonzalez-Rivas D, Paradela M, Fernandez R, et al. Uniportal video-assisted thoracoscopic lobectomy: two years of experience. Ann Thorac Surg 2013;95:426-32.
21. Gonzalez-Rivas D, Fieira E, Delgado M, et al. Is uniportal thoracoscopic surgery a feasible approach for advanced stages of non-small cell lung cancer? J Thorac Dis 2014;6:641-8.
22. Hennon M, Sahai RK, Yendamuri S, et al. Safety of thoracoscopic lobectomy in locally advanced lung cancer. Ann Surg Oncol 2011;18:3732-6.
23. Han Y, Zhou S, Yu D, et al. Video-assisted thoracic surgery (VATS) left upper sleeve lobectomy with partial pulmonary artery resection. J Thorac Dis 2013;5 Suppl 3:S301-3.
24. Liu L, Mei J, Pu Q, et al. Thoracoscopic bronchovascular double sleeve lobectomy for non-small-cell lung cancer. Eur J Cardiothorac Surg 2014;46:493-5.
25. Gonzalez-Rivas D, Fieira E, de la Torre M, et al. Bronchovascular right upper lobe reconstruction by uniportal video-assisted thoracoscopic surgery. J Thorac Dis 2014;6:861-3.
26. Bertolaccini L, Rocco G, Viti A, et al. Geometrical characteristics of uniportal VATS. J Thorac Dis 2013;5 Suppl 3:S214-6.

(Çeviri: Bengisu Güner, Erdal Okur)

Bu makalenin orijinali: Gonzalez-Rivas D, Fieira E, Delgado M, de la Torre M, Mendez L, Fernandez R. Uniportal video-assisted thoracoscopic sleeve lobectomy and other complex resections. J Thorac Dis 2014;6(S6):S674-S681. doi: 10.3978/j.issn.2072-1439.2014.09.17

© AME Publishing Company. Tüm hakları saklıdır.

Tek Port Video-Yardımlı Torakoskopik Cerrahi ile Bronkovasküler Sağ Üst Lob Rekonstrüksiyonu

Diego Gonzalez-Rivas[1,2], Eva Fieira[1], Mercedes de la Torre[1,2], Maria Delgado[2]

[1]Minimal İnvazif Göğüs Cerrahisi Ünitesi (UCTMI), Coruña, İspanya; [2]Coruña Üniversitesi Hastanesi, Göğüs Cerrahisi Departmanı, Coruña, İspanya
İletişim: Diego Gonzalez-Rivas. Coruña Üniversitesi Hastanesi, Göğüs Cerrahisi Departmanı, Xubias 84, 15006 Coruña, İspanya.
E-posta: diego.gonzalez.rivas@sergas.es.

Özet: Bronşial ve pulmoner arter vasküler, çift rekonstrüksiyon gerektiren akciğer kan-seri cerrahisi, genelde torakotomi gerektiren, karmaşık bir işlemdir. Bununla birlikte, yakın zamanda video yardımlı torakoskopik tekniklerdeki gelişmeler, deneyimli ve tecrübeli cerrahların bu olguları minimal invazif yaklaşım ile gerçekleştirmesine olanak sağlamıştır. Bu karmaşık torakoskopik rezeksiyonların çoğu 3-4 insizyondan gerçekleştirilir. Burada, tek port video yardımlı torakoskopik cerrahi (VYTC) yöntemi ile gerçekleştirilen, bir sağ taraf kombine damar rekonstrüksiyon ve bronkoplasti, ilk olguyu sunuyoruz.

Anahtar kelimeler: Torakoskopi/video yardımlı torakoskopik cerrahi (VYTC); minimal invazif cerrahi; pulmoner arter rekonstrüksiyon; vasküler rekonstrüksiyon; vasküloplasti; bronko-plasti; cerrahi/insizyon/yöntem

Makaleyi görüntülemek için: http://dx.doi.org/10.3978/j.issn.2072-1439.2014.06.27

Giriş

Son 20 yıldır akciğer kanser tedavisinde artan sıklıkta video yardımlı torakoskopik cerrahi (VYTC) uygulanmaktadır. Ancak kompleks ameliyatlar sadece birkaç merkezde yapılmaktadır. Pek çok cerrah bronşial veya vasküler sleeve gibi zor rezeksiyonlar için 3-4 port VYTC yaklaşımını tercih etmektedir. Bu raporda, uniportal VYTC yöntemi ile yapılan bir sağ üst lobektomi, bronkoplasti ve vasküler rekonstrüksiyon tekniği tanımlanmıştır.

Klinik Özet

Yetmiş üç yaşında erkek, sigara içen, KOAH, obezite, HT ve KMP gibi komorbiditeleri olan hastaya bir sağ üst lob tümörü teşhisi kondu. Bilgisayarlı tomografi taramasında, sağ üst lobun posterior segmentine lokalize tümörün lenf nodları ile birlikte bronş ve damar invazyonu görüldü (*Şekil 1*). Pulmoner fonksiyon testi normaldi(FEV1 70%). Hastaya tek inzisyon VYTC yaklaşımı önerildi.

Cerrahi Teknik

Genel anestezi altında, 4 cm'lik tek insizyon ile 5. interkostal aralıktan kot ayrımı (yumuşak doku retraktörü veya direkt görüş yok) VYTC uygulandı.

Sağ üst lobda bronşial tümör ve eşlik eden, bronş ve pulmoner arterin (PA) apiko anterior dalını ve interlobar arterini invaze etmekte olan lenf nodları görüldü. İnkomplet fisür, önden arkaya hilustan itibaren açılarak görüş alanı ve arter kontrolü sağlandı. Sağ üst lob bronşu diseke edilemeyecek durumda idi, uzun bisturi kullanılarak kesildi. Ana pulmoner arter ve bazal trunkus yeterli proksimal ve distal vasküler kontrol olması açısından diseke edildi. Pıhtılaşmayı önlemek için pulmoner arteri klemplemeden önce 5,000 U heparin yapıldı. Interlobar arter double vasküler loop ile dönüldü, oklude edildi ve ana pulmoner arter torakoskopik klemp (Scanlan International; Inc, Saint Paul; MN, USA) ile kemplendi. Klemp inzisyonun ön tarafına doğru yerleştirildi, posterior kısma damar loopu kondu. Kamera inzisyonun posteriorunda idi, enstrümantasyon kameranın altına yerleştirildi ve kullanıldı.

Pulmoner arter lateralde kesildi ve spesimen geçici olarak kostodiafragmatik alana yerleştirildi. Interlobar arter ve apiko-anterior dal tabanındaki dal arası aralıklı 4/0 monofilamen emilemeyen sütürler ile dikildi. Sütürler bağlandı, kesilmiş olan pulmoner arterin posterior dallarından birinden hava çıkarıldı, sonrasında vasküler klip ile kapatıldı (Click aV, Grena) (*Şekil 2*). Specimen koruma kabına alınarak çıkarıldı (2).

Bronş aralıklı çift 3/0 PDS sütür ile rekonstrükte edildi ve kapatıldı (*Şekil 3*). Akciğer şişirildi, hava kaçağı saptanmadı. Sonrasında işlemi tamamlamak için sistematik lenf nodu diseksiyonu yapıldı ve tek göğüs tüpü yerleştirildi (*Şekil 4*). Tüm cerrahi süre 310 dakika, tahmini kan kaybı 180 cc idi. Akciğer tüpü postoperatif 6.

© AME Publishing Company. Tüm hakları saklıdır.

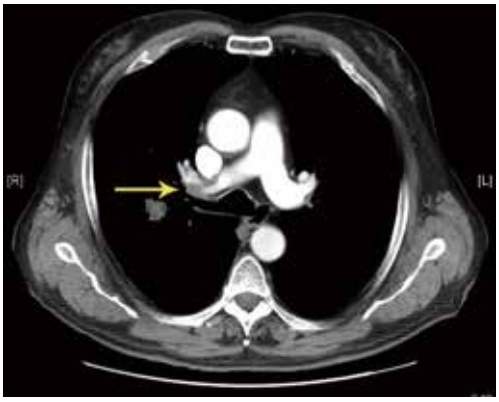

Şekil 1 Sağ üst lob bronşial ve vasküler lenf nodu invazyonu gösteren bilgisayarlı tomografi incelemesi.

Şekil 2 Bronkovasküler rezeksiyon ve rekonstrüksiyon. Çevrimiçi olarak: http://www.asvide.com/articles/515

Şekil 3 Bronkoplasti anındaki enstrümantasyonun cerrahi görüntüsü.

Şekil 4 Ameliyat sonrası sonuç; göğüs tüpü insizyonun posterior kısmına yerleştirilmiş.

günde alındı ve aynı gün komplikasyonsuz ve iyileşmiş halde hasta taburcu edildi.

Tartışma

Bronkovasküler rekonstrüktif cerrahi teknik olarak pnömonektomiye alternatif bir prosedürdür ve fonksiyonel akciğer parenkimini korumayı sağlar. Bu prosedürler oldukça komplekstir ve genellikle açık cerrahi ile yapılır (3). Bununla birlikte, VYTC teknolojisindeki son gelişmeler ve giderek artan tecrübe ile birlikte bu cerrahi torakoskopik olarak deneyimli ve tecrübeli VYTC cerrahlarınca yapılmaktadır. Bu konuda özellikle VYTC ile kombine bronşiyal ve vasküler rekonstrüksiyonunu konu eden rapor sayısı azdır ve çoğunda sol tarafta konvansiyonel multiport torakoskopik teknik ile yapılmıştır (4,5). Ekibimizin yaptığı tek insizyon ile ilk double sleeve VYTC prosedürü yakın zamanda literatüre kazandırılmıştır (6).

Tek port ile VYTC tecrübemiz arttıkça (7) torakoskopik sleeve prosedür oranımız arttı ve pnömonektomi sayımız azaldı, ve bugün kontraendikasyon listemiz oldukça sınırlandı (8). Bronşiyal sleeve lobektomi (9), lobektomi ve göğüs duvar rezeksiyonu, vasküler rekonstrüksiyon (10) ve duble sleeve (6) gibi ilerlemiş uniportal torakoskopik prosedürlerin iyi post operatif sonuçları bildirilmiştir. Nisan 2014'e kadar kliniğimizde 11 uniportal VYTC lobektomi ve rekonstüksiyon: Wedge bronkoplasti (3 vaka), bronşiyal sleeve (5 vaka), pulmoner arterioplasti (3 vaka) yapıldı (1 vasküler rekonstrüksiyon, 1 bronkoplasti ile birlikte vasküler rekonstrüksiyon, ve 1 duble bronkovasküler sleeve). Bu hastaların post op dönemleri sorunsuzdu. Ortalama operasyon zamanı 215+54 dakika (120-310 dk) ortalama hastanede kalış süresi 6 gün (2-21 gün) idi.

Uniportal yaklaşım ile kompleks lobektomideki başarı, zaman içinde birçok uniportal VYTC cerrahisinden kazanılan tecrübe ve vaka sayısının sonucudur. Uniportal VYTC cerrahisinin avantajı, açık cerrahidekine benzer aynı açıdan hedefe direk olarak bakmayı sağlamasıdır. Konvansiyonel multiport VYTC triangulasyon torsiyonel açılanmadan kaynaklanan standart 2 boyutlu monitorlere uyumlu olmayan yeni optik plan yaratır. Uniportal VYTC tekniğinin

© AME Publishing Company. Tüm hakları saklıdır.

diğer bir avantajı kameraya paralel yerleştirilen enstrümanlar açık cerrahide olduğu gibi göğüs içindeki manevralara benzerdir. Bu geometrik uniportal VYTC konsepti, burada olduğu gibi kompleks rezeksiyonlardaki rekonstrüksiyonları kolaylaştırır (11).

Sleeve veya vasküler rekonstrüksiyon gerektiren olgular çoğu zaman sol taraflıdır. Arteriel rekonstrüksiyon gerektiren pulmoner arter invazyonlu vakalar sağ tarafta daha nadirdir. PA'in rekonstrüksiyonu pulmoner fonksiyonları korurken komplet kanser rezeksiyonu sağlar ve akciğer kanseri cerrahi tedavisinde kesin rolü vardır. Bu vakada arterin lenf nodu ile yüzeyel infiltrasyonu vardı, tanjansiyel rezeksiyon ve direk tamiri yapıldı, total sleeve gereksinimi olmadı. Yine bu vakada PA parsiyel rezeksiyonuna ilaveten sağ üst lob bronkoplastisi yapıldı. Proksimal ve distal artikulasyonu olan torakoskopik enstrümanların kullanımı (Scanlan International; Inc, Saint Paul; MN, USA) tek inzisyonla yapılan girişimi, ana pulmoner arter klemplenmesini kolaylaştırır. Bazal trunkusu klemplerken enstrümantasyonu kolaylaştırmak için biz genelde çift damar loopu veya bulldog klemp (göğüs içine konan) kullanıyoruz.

Teşekkür

Açıklama: Yazarlar herhangi bir çıkar çatışması beyan etmemektedir.

Kaynaklar

1. Gonzalez-Rivas D, Fieira E, de la Torre M, et al. Bronchovascular resection and reconstruction. Asvide 2015;2:057. Available online: http://www.asvide.com/articles/515
2. Gonzalez-Rivas D, Fieira E, de la Torre M, et al. Bronchovascular right upper lobe reconstruction by uniportal video-assisted thoracoscopic surgery. Asvide 2014;1:243.
3. Rendina EA, De Giacomo T, Venuta F, et al. Lung conservation techniques: bronchial sleeve resection and reconstruction of the pulmonary artery. Semin Surg Oncol 2000;18:165-72.
4. Han Y, Zhou S, Yu D, et al. Video-assisted thoracic surgery (VATS) left upper sleeve lobectomy with partial pulmonary artery resection. J Thorac Dis 2013;5:S301-3.
5 Liu L, Mei J, Pu Q, et al. Thoracoscopic bronchovascular double sleeve lobectomy for non-small-cell lung cancer. Eur J Cardiothorac Surg 2014. [Epub ahead of print].
6. Gonzalez-Rivas D, Delgado M, Fieira E, et al. Double sleeve uniportal video-assisted thoracoscopic lobectomy for non-small cell lung cancer. Ann Cardiothorac Surg 2014;3:E2.
7. Gonzalez-Rivas D, Paradela M, Fernandez R, Delgado M, et al. Uniportal video-assisted thoracoscopic lobectomy: two years of experience. Ann Thorac Surg 2013;95:426-32.
8. Gonzalez-Rivas D, Fieira E, Delgado M, et al. Uniportal video-assisted thoracoscopic lobectomy. J Thorac Dis 2013;5:S234-45.
9. Gonzalez-Rivas D, Fernandez R, Fieira E, et al. Uniportal video-assisted thoracoscopic bronchial sleeve lobectomy: first report. J Thorac Cardiovasc Surg 2013;145:1676-7.
10. Gonzalez-Rivas D, Delgado M, Fieira E, et al. Single-port video-assisted thoracoscopic lobectomy with pulmonary artery reconstruction. Interact Cardiovasc Thorac Surg 2013;17:889-91.
11. Bertolaccini L, Rocco G, Viti A, et al. Geometrical characteristics of uniportal VATS. J Thorac Dis 2013;5:S214-6.

(Çeviri: Gökhan Ergene)

Bu makalenin orijinali: Gonzalez-Rivas D, Fieira E, de la Torre M, Delgado M. Bronchovascular right upper lobe reconstruction by uniportal video-assisted thoracoscopic surgery. J Thorac Dis 2014;6(6):861-863. doi: 10.3978/j.issn.2072-1439.2014.06.27

© AME Publishing Company. Tüm hakları saklıdır.

5 Yaşındaki Kız Çocuğuna, Sedasyon ve Lokal Anestezi Altında Entübe Etmeden Yapılan Tek Port Torakoskopi İşlemi

Jinwook Hwang[1], Too Jae Min[2], Dong Jun Kim[2], Jae Seung Shin[1]

[1]Göğüs Kalp ve Damar Cerrahisi Departmanı, [2]Kore Üniversitesi Tıp Fakültesi Ansan Hastanesi, Anesteziyoloji ve Ağrı Departmanı, Ansan, Güney Kore

İletişim: Jae Seung Shin. Kore Üniversitesi Tıp Fakültesi Ansan Hastanesi, Göğüs Kalp ve Damar Cerrahisi Departmanı, 123, Jeokgeum-ro, Danwon-gu, Ansan-city, Gyeonggi-do 425-707, South Korea. E-posta: Jason@korea.ac.kr.

Özet: Medikal torakoskopi torasik hastalıkların tanı ve tedavisinde kullanılabilir bir yöntemdir ve uyumlu yetişkin hastalarda, endotrakeal entübasyon olmaksızın lokal anestezi altında uygulanabilir. Bununla birlikte, okul çağı öncesi yaşta hastalar için, basit işlemler bile genel anestezi ve endotrakeal entübasyon gerektirir. Bu olgu sunumunda, 5 yaşındaki bir kız çocuğunda, endotrakeal entübasyona gerek duymadan, lokal anestezi ve sedasyon altında, güvenli bir tek port torakoskopik cerrahi girişimi gösterilmektedir. Önceki göğüs tüpü giriş yeri çevresine lokal anestezi ve intravenöz (İV) dexmedetomidine ve ketamine uygulandı. Sadece minimal lokal anestezik enjekte etmek değil aynı zamanda daha torasik yapıların daha güzel görünebilmesi yönü ile de, lokal anestezi altında entübe etmeden tek port torakoskopik cerrahi, 5 yaşında bu hastada basit torakoskopik cerrahi işlemi gerçekleştirmede iyi bir seçenek oldu.

Anahtar kelimeler: Torakoskopi; entübasyonsuz; tek port; lokal anestezi; sedasyon; bispectral index (BIS)

Makaleyi görüntülemek için: http://dx.doi.org/10.3978/j.issn.2072-1439.2014.06.36

Giriş

Medikal torakoskopi, torasik hastalıkların teşhisinde veya biyopsisinde kısa ve basit bir prosedürdür (1). Erişkinlerde hasta ile koopere olunarak lokal anestezi ile sedasyonlu veya sedasyonsuz olarak kolaylıkla yapılabilir (2). Ancak pediatrik hastalarda bu çeşit torakoskopi pek mümkün olmaz ve sıklıkla genel anestezi gerekir (3). Otuz kilodan zayıf olan pediatrik hastalarda, operasyon sırasında akciğerin kollapsı için bir port vasıtası ile göğüs kavitesine karbondioksit insuflasyonu gerekir (4).

Bizim vakamızda, 5 yaşındaki bir kız çocuğunda torasik kaviteye yanlışlıkla suture edilen göğüs tüpünün lokal anestezi ve sedasyon altında entübe edilmeden tek port torakoskopi kullanılarak tedavisi sunulmuştur.

Vaka Sunumu

Beş yaşında 2 aylık (109 cm, 18.6 kg) bir kız çocuğunun, 2 yıllık tekrarlayan pnömonisi vardı. Çekilen akciğer filmleri ve bilgisayarlı tomografiler sol alt lob akciğerde, ekstralobar pulmuner sekestrasyon varlığını gösterdi. Hastanın preoperatif değerlendirmesi sırasında vital bulguları stabil olup başka bir anomali gözlenmedi. Tek lümenli trakeal tüp yardımı ile entübe edilerek, 5. interkostal aralıktan girildi ve 3 cm'lik sol lateral torakotomi ile lezyon rezeke edildi (*Şekil 1*). Sekestre akciğerin rezeksiyonu sonrasında 7. interkostal aralıktan 16-Fr göğüs tüpü yerleştirildi. İnterkostal aralık 4-0 emilebilen dikiş ile kapatıldı. İki gün sonrasında göğüs tüpü çıkarılamadı. Torakotominin kapatılması sırasında göğüs tüpünün yanlışlıkla dikiş hattı arasında kaldığı düşünüldü. Bu aşamada,göğüs tüpünün olduğu inzisyondan girerek, trakeal entübasyon yapmadan sedasyon ile torakoskopik işlem yapmaya karar verdik.

Sedasyon lokal anestezi öncesi IV dexmedetomidine (1.0 mik/kg) in 15 dakika süresince verilmesi, ardından 1 mg/kg IV ketamin ve 0.2-1.0 mic/kg/h IV dexmedetomidine yapılması sureti ile sağlandı (5). Pediatrik yüz maskesi ile oksijen (6 L/dak) verildi. Sedasyon sırasında hasta monitorize edildi ve hastanın bispektral indeksi (BIS)prosedür süresinde 45 ile 65 arasında olacak şekilde korundu. Torakoskopik prosedür hastanın sağ lateral dekubit pozisyona alınması ile gerçekleştirildi (*Şekil 2A*). Lokal anestezi, %2 lidokain solüsyonu göğüs tüp inzisyonunun etrafına uygulanarak yapıldı.

Göğüs tüpü hafif çekilip kısaltıldıktan sonra, göğüs tüpü yerinden 2 mm lik torakoskop yerleştirildi (*Şekil 2B*). Diğer taraf akciğerden havalandırma sağlanırken, ipsilateral akciğer kollabe oldu. Torakotomi inzisyonunda, göğüs tüpünün orta kısmına penetre

© AME Publishing Company. Tüm hakları saklıdır.

eden interkostal dikiş materyali bulundu (*Şekil 2C*). Sütür materyali 2 mm'lik endoskopik makas ve grasper vasıtası ile intratorasik olarak kesildi, göğüs tüpü çıkarıldı ve aynı delikten 16 F yeni göğüs tüpü yerleştirildi.

Hastanın ameliyat süresince vital bulguları stabil seyretti (intraoperatif ortalama arter basıncı, 85-90 mm civa; intraoperatif kalp hızı 90-92 atım/dakika; ve intraoperatif SPO2 %99-100). İstemsiz hareket ve öksürük refleksi varlığında 0,5 mg/kg bolus IV Ketamin uygulandı. Toplam operasyon süresi 35 dakika, sedasyon süresi 55 dakika idi. Ameliyat sonunda IV dexmedetomidine infüzyonu durduruldu. Hasta supin pozisyona döndürüldü ve sonrasında derlenme ünitesine alındı.

İkinci göğüs tüpü akciğer filminin görülmesinin hemen ardından çıkarıldı. 1 saat sonrasında su içmesine izin verildi, 2 gün sonrasında ise taburcu edildi. İzlem süresince herhangi bir geç komplikasyon ile karşılaşılmadı.

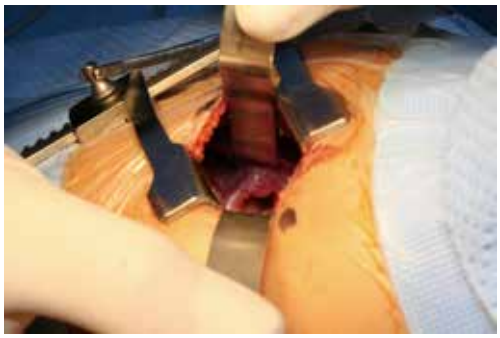

Şekil 1 Desenden aortadan kaynaklanan aberan arter pedikülü olan ekstralober tip pulmoner sekestrasyon, 3 cm'lik bir torakotomi insizyonundan rezeke edildi.

Tartışma

30 kg 'ın altındaki pediatrik hastalarda torakoskopik prosedürler sırasında genel anestezi altında dahi cerrahi sahanın görüntülenmesi oldukça zordur (3,4). Cerrahın, sınırlı alandaki göğüs kafesi içinde, torakoskopik işlemi gerçekleştirebilmesi için, cerrahi sırasında ipsilateral akciğerin kollabe edilmesi gereklidir. Çünkü bu grup hastalarda, yetişkinlerdekine benzer çift lümen trakeal tüp yoktur ve genellikle pediatrik hastalarda akciğer kollapsı torasik kaviteye port boyunca karbodioksit insuflasyonu ile sağlanır (3,4).

Bu vakada, spontan solunumda lokal anestezi ve sedasyon altında torakoskopik prosedür planlandı.Sadece 3 gün önce genel anestezi almış pediatrik bir hastada, özellikle toraks içinde sütür materyalini kesmek gibi kısa ve basit bir işlem yapılacak olması nedeniyle, yeniden genel anestezi verilmesinin zararlı olabileceğini düşündük. Bunun yanında tek lümenli tüp ile her iki akciğerin ventilasyonu, torakoskopik cerrahide bir fayda getirmeyecektir.

Lokal anestezi ve sedasyon ile spontan kontralateral akciğerin ventilasyonu sağlanırken, açık torasik kavite ve aktif negatif ventilasyon ipsilateral akciğeri kollabe eder. Daha önceki raporlarda entübe etmeden çeşitli lokal anestezik ajanlarla torakoskopik bleb rezeksiyonu ve lobektomiler tarif edilmiştir (1,6-9).

Koopere olamayan pediatrik hastada prosedür sırasında IV

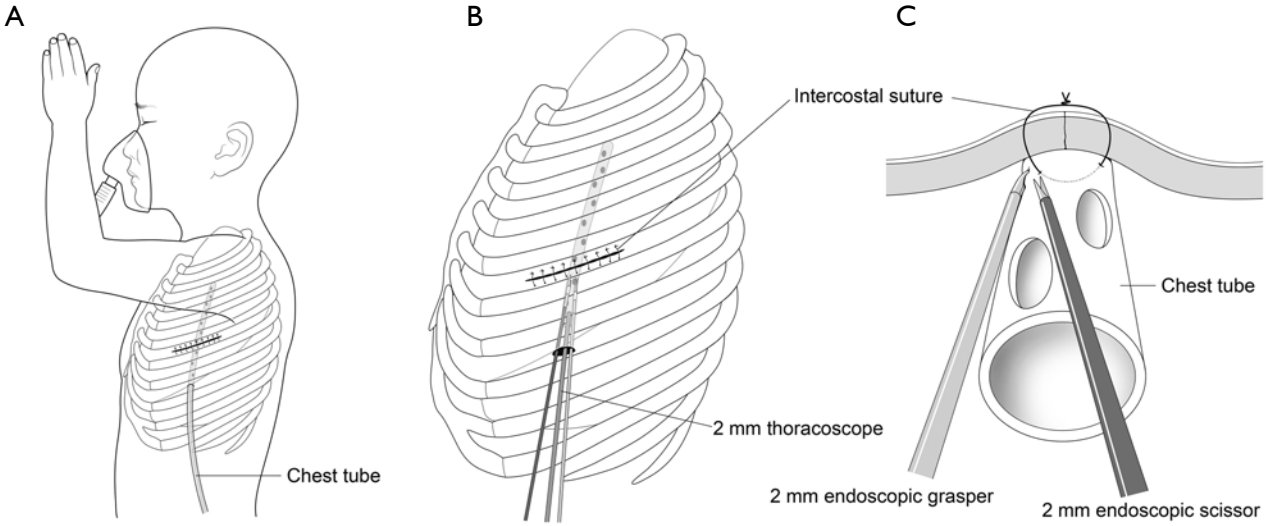

Şekil 2 (A) Hastaya derin sedasyon altında, oksijen desteği sağlayan yüz maskesi ile lateral dekübitis pozisyon verildi; (B) Göğüs tüpü torasik kavite dışında kısaltıldı ve göğüs tüpü yerinin etrafına lokal anestezik enjekte edildi; (C) Torakotomi insizyonu altında göğüs tüpünden geçilen interkostal sütür. Torakoskopi altında 2 mm endoskopik makas ve grasper kullanılarak sütür materyali kesildi.

© AME Publishing Company. Tüm hakları saklıdır.

ketamin ve dexmedetomidine mevcut idi ve stabil bir kondisyon sağlayabildi. Okul çağından küçük çocuklarda kontrolsüz hareketlerinden dolayı çok basit bir cerrahi müdahale yapılacak olsa dahi sedasyon olmadan sadece lokal anestezi ile işlem yapmak mümkün değildir (4). Bu nedenle yapılacak derin sedasyon solunum depresyonuna yol açabilir (3). Biz ketamin ve dexmedetomidine kombinasyonunu tercih ettik.Dexmedetomidine respiratuar depresyon yapmadan analjezi ve stabil bir hemodinami ve stabil bir sedasyon sağlar (10). Bunun yanında ketamine bağlı taşikardi, hipertansiyon emergans fenomenini engellerken ketamin de demedetomidine bağlı bradikardi ve hipotansiyona engel olur (11).

Sedatize, bilinci kapalı hastada önceden açılan göğüs tüpü deliğinden girişim, yani tek port girişimi, uygulanabilir. Eğer mümkünse, yaranın en az şekilde irritasyonu, sedasyonun devamını sağlamak için, daha iyidir. Çok portlu cerrahiye nazaran, tek portla port sahasının stimulasyonu azaltılmış olur.

Yazarların bilgisine göre, bu olgu raporu okul öncesi yaşta, lokal anestezi ve sedasyon ile entübe edilmeden yapılan, ilk bildirilmiş tek port torakoskopik işlem raporudur. Bu vakada hasta entübe edilmeden pediatrik torakoskopik işlem ile cerrahi saha görüşü daha iyi olmuştur, ve tek port cerrahi lokal anestezi ve sedasyon altında etkin bir yöntemdir. Ancak burada bizim yapmış olduğumuz kısa ve basit bir işlemdir. Entübe edilmeden, lokal anestezi ve sedasyon altında, komplike ve uzun süren torakoskopik işlemlerde de, tek port torakoskopik cerrahinin etkin oacağını ortaya koymak için prospektif randomize çalışmalara gerek vardır.

Teşekkür

Açıklama: Yazarlar herhangi bir çıkar çatışması beyan etmemektedir.

Kaynaklar

1. Migliore M, Giuliano R, Aziz T, et al. Four-step local anesthesia and sedation for thoracoscopic diagnosis and management of pleural diseases. Chest 2002;121:2032-5.
2. Solak O, Cuhadaroglu S, Sayar A, et al. Thoracic surgical operations performed under local anesthesia and sedation for diagnosis and treatment. Thorac Cardiovasc Surg 2007;55:245-8.
3. McGahren ED, Kern JA, Rodgers BM. Anesthetic techniques for pediatric thoracoscopy. Ann Thorac Surg 1995;60:927-30.
4. Kumar K, Basker S, Jeslin L, et al. Anaesthesia for pediatric video assisted thoracoscopic surgery. J Anaesthesiol Clin Pharmacol 2011;27:12-6.
5. Tseng YD, Cheng YJ, Hung MH, et al. Nonintubated needlescopic video-assisted thoracic surgery for management of peripheral lung nodules. Ann Thorac Surg 2012;93:1049-54.
6. Nezu K, Kushibe K, Tojo T, et al. Thoracoscopic wedge resection of blebs under local anesthesia with sedation for treatment of a spontaneous pneumothorax. Chest 1997;111:230-5.
7. Pompeo E, Mineo TC. Awake operative videothoracoscopic pulmonary resections. Thorac Surg Clin 2008;18:311-20.
8. Rocco G, Romano V, Accardo R, et al. Awake single-access (uniportal) video-assisted thoracoscopic surgery for peripheral pulmonary nodules in a complete ambulatory setting. Ann Thorac Surg 2010;89:1625-7.
9. Katlic MR, Facktor MA. Video-assisted thoracic surgery utilizing local anesthesia and sedation: 384 consecutive cases. Ann Thorac Surg 2010;90:240-5.
10. Levänen J, Mäkelä ML, Scheinin H. Dexmedetomidine premedication attenuates ketamine-induced cardiostimulatory effects and postanesthetic delirium. Anesthesiology 1995;82:1117-25.
11. Luscri N, Tobias JD. Monitored anesthesia care with a combination of ketamine and dexmedetomidine during magnetic resonance imaging in three children with trisomy 21 and obstructive sleep apnea. Paediatr Anaesth 2006;16:782-6.

(Çeviri: Gökhan Ergene)

Bu makalenin orijinali: Hwang J, Min TJ, Kim DJ, Shin JS. Non-intubated single port thoracoscopic procedure under local anesthesia with sedation for a 5-year-old girl. J Thorac Dis 2014;6(7):E148-E151. doi: 10.3978/j.issn.2072-1439.2014.06.36

© AME Publishing Company. Tüm hakları saklıdır.

Bilateral Senkron Multipl Primer Lezyonlarda Tek-Evreli Uniportal VATS Major Rezeksiyonlar

Chengwu Liu, Lin Ma, Feng Lin, Jiandong Mei, Qiang Pu, Hu Liao, Chenglin Guo, Lunxu Liu

Sichuan Üniversitesi Batı Çin Hastanesi, Göğüs Cerrahisi Departmanı, Chengdu 610041, Çin
İletişim: Lunxu Liu, MD & PhD. No. 37, Guoxue Alley, Chengdu 610041, Çin. E-posta: lunxu_liu@aliyun.com.

Özet: Bilateral olarak birden fazla odakta lezyonu olan hastaları tedavi etmek zordur. Hem ayırıcı tanıyı sağlamak, hem de en yüksek sağkalım olasılığı sunmak amacı ile, birden fazla primer akciğer kanserlerinde (BFPAK), cerrahi rezeksiyon önerilebilir. Video-yardımlı torakoskopik cerrahi (VYTC), akciğer kanseri için daha az invazif olan bir cerrahi yöntem olduğu için, VYTC'yi BFPAK tedavisinde kullanmayı önerdik. Bu makalede, tek seferde tek porttan yapılan VYTC ile rezeke edilen 2 BFPAK olgusunu sunduk. Bu başarılı uygulamalar, BFPAK tedavisinde aynı anda yapılan tek port ile uygulanan VYTC'nin etkin bir tedavi olasılığı olduğunu ortaya koymaktadır.

Anahtar kelimeler: Aynı anda saptanan birden fazla primer akciğer kanserleri (AABFPAK); Video-yardımlı torakoskopik cerrahi (VYTC); tek port; buzlu cam opasitesi (BCO); tanı; tedavi

Makaleyi görüntülemek için: http://dx.doi.org/10.3978/j.issn.2072-1439.2014.08.09

Giriş

Bilateral olarak birden fazla odakta ortaya çıkan primer akciğer kanserinin tedavisi klinisyenler için bir tedavi gizemidir. Agresif bir cerrahi yaklaşım, hem tanının en iyi şekilde olmasını sağlar, hem de senkron birden fazla primer akciğer kanserli (SBFPAK) olgularda en iyi sağkalımı sunabilir (1,2). Böyle bir durumda mini-invazif olan video-yardımlı torakoskopik cerrahi (VYTC) tekniğinin etkin olduğu bildirilmiştir (1,3,4). Tek porttan yapılan VYTC, daha az invazif bir teknik olduğu için SBFPAK olgularının tedavisinde uygulanması önerilebilir. Burada, tek bir seferde tek portlu VYTC ile bilateral olarak major akciğer rezeksiyonu yapılan ve böylece aynı anda mini-invazif bir tedavi seçeneği sunulmuş olan iki olguyu sunuyoruz.

Olgular

Birinci olgu, 67 yaşında 2 aydır süren göğüs ağrısı ile hekime başvuran kadın hasta idi. Ameliyat öncesi çekilen yüksek çözünürlüklü bilgisayarlı toraks tomografisi, buzlu cam opasitesi (BCO) lezyonları gösterdi (iki tanesi sağ üst lobda, biri sol üst, diğeri sol alt lobda olmak üzere 4 adet; *Şekil 1A-D*). İkinci olgu, 53 yaşında, sağ üst lobda bir kitle (*Şekil 1E*) ve sol alt lobun superior segmentinde bir BCO lezyon (*Şekil 1F*) ile başvuran kadın hasta idi. Her iki hastada da ön tanı; bilateral SBFPAK idi. Ameliyat öncesi yapılan tetkiklerde, herhangi bir uzak metastaz ya da mediastinal lenfadenopati saptanmadı. Herhangi bir cerrahiye engel kontrindikasyon olmadığı için, tek bir seferde, tek portlu VYTC ile bilateral olarak odaklara cerrahi rezeksiyon planlandı. Her iki hasta da yazılı olarak onam verdi.

Her iki olgu da genel anestezi altında çift lümenli entübasyon tüpü ile opere edildi. Öncelikle 30 derecelik 5 mm çapında torakoskop ile toraksın içi görüntülendi. İlk hasta, sağ lateral dekübitus pozisyonuna getirildi. Solda, 3.5 cm uzunluğundaki kesi 4. interkostal aralık ile ön aksiller çizginin kesişim yerinden yapıldı. Her iki lezyon da parmak ile palpe edilebildi ve her lezyonun üstü gerektiğinde akciğeri çekmek için de kullanılan bir dikiş koyularak işaretlendi. Ardından, kıvrık endostapler'lar ile tümörsüz akciğer mesafesi en az 2 cm olacak şekilde kesildi. Donmuş kesit patolojik inceleme, üst lobda adenokarsinoma olduğunu, alt lobda da in situ karsinom olduğunu ortaya çıkardı. İşlemin ardından bir adet göğüs tüpü insizyonun altından yerleştirildi. Sol tarafın ameliyatından sonra, hasta, sağ tarafın ameliyatı için diğer tarafa çevrildi. Diğer tarafın altına kesiyi korumak ve koyulan göğüs tüpünün kıvrılmasını engellemek amacı ile yastıklar yerleştirildi. Sağ taraftan, 5. interkostal aralık ile ön koltuk altı çizgisinin kesiştiği yerden 4.5 cm'lik bir kesi yapıldı (*Şekil 1G*). Sağ üst lobun veni, arter dalları (*Şekil 2*), bronş ve fissür kesilerek sağ üst lobektomi yapıldı. Donmuş kesit incelemede sağ üst lobda 2 adenokarsinom bildirildi ve toplam 7 istasyondan 15 lenf nodu olacak şekilde lenf nodu diseksiyonu yapıldı. İşlemin ardından, kesinin arka kenarına bir göğüs tüpü yerleştirildi. İkinci

© AME Publishing Company. Tüm hakları saklıdır.

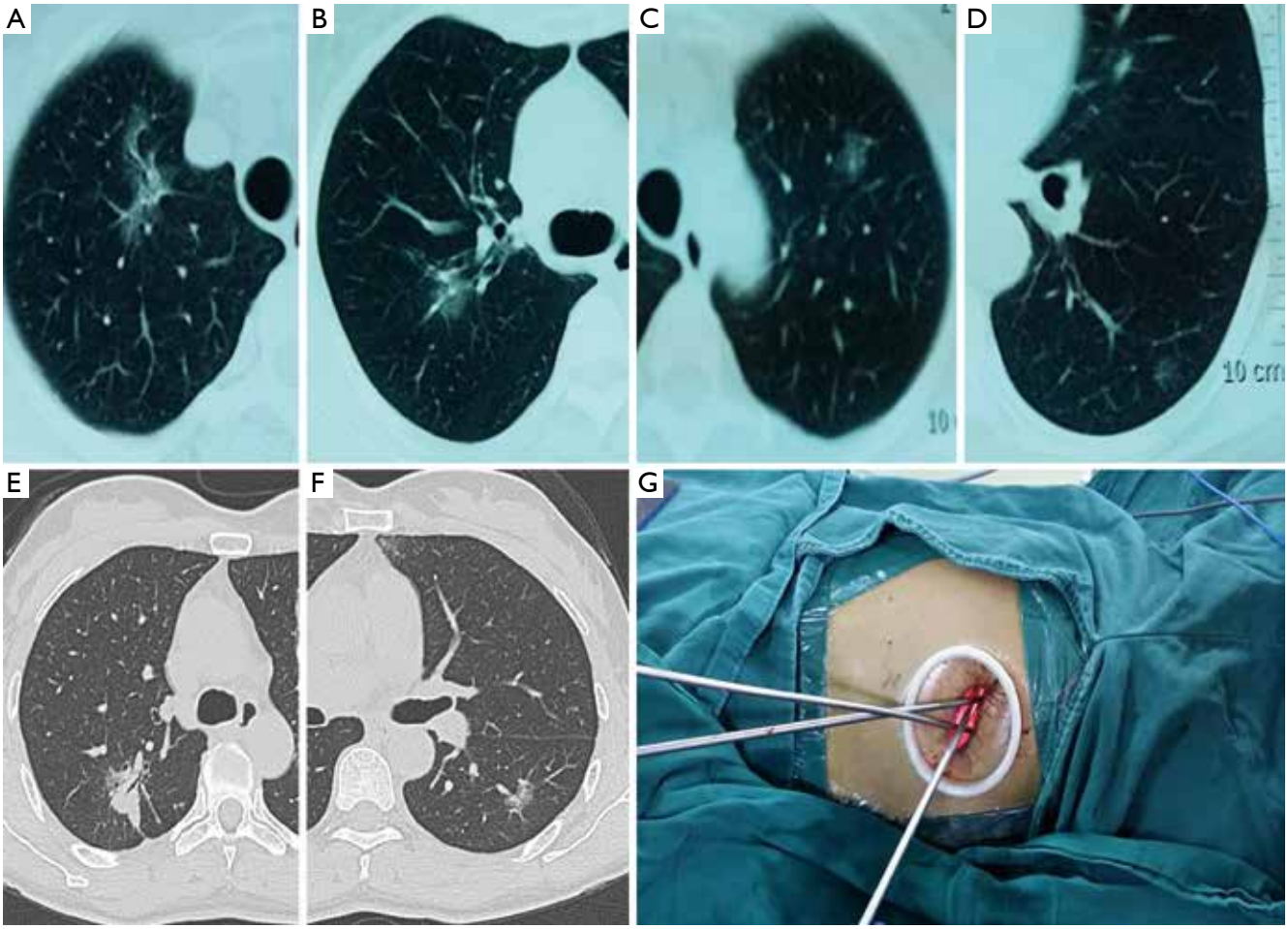

Şekil 1 (A-D) Yüksek çözünürlüklü bilgisayarlı tomografi (YÇBT) 4 buzlu can opasitesindeki (BCO) lezyonu gösteriyor (3.2×1.5 cm'lik lezyon, sağ akciğerin apikal segmentinde, 1.3×1.0 cm'lik lezyon sağ üst lobun posterior segmentinde, 1.0×0.8cm'lik lezyon sol üst lobun apikal segmentinde, 0.8×0.8 cm'lik bir lezyon ise sol alt lobun posteriorbazal segmentinde) (E-F) YÇBT, 2.hastadaki 2 tümör düşündüren lezyonu gösteriyor (3.0×2.5 cm'lik kitle, sağ üst lobun posterior segmentinde ve 1.6×0.9 cm'lik BCO lezyonu sol alt lobun superior segmentinde; (G) sağ üst lobektomi sırasında kullanılan el aletlerinin cerrahi görüntüsü.

hastada, sağ lateral dekübitus pozisyonu ile, ön aksiller hat ile 5. interkostal aralığın kesiştiği yerden 4.5 cm'lik insizyon yapılarak sol alt lob superior segmentektomi yapıldı (*Şekil 3*). Bu işlemde, superior segment arteri, bronş, drene eden ven ve segmentler arası yüzey, sıra ile ayrılarak kesildi. Donmuş kesit incelemede adenokarsinom raporlandı ve hastada, toplam 4 istasyondan 7 lenf nodu çıkarılarak lenf nodu diseksiyonu yapıldı. Bu hastadaki sol tarafın ameliyatından sonra, hasta, diğer tarafa çevrilerek, sağ üst lobektomi ve donmuş kesit incelemede cerrahi materyalde adenokarsinom olduğunun bildirilmesi üzerine sistematik lenf nodu diseksiyonu (toplam 5 istasyondan 7 lenf nodu) yapıldı. Göğüs tüpü stratejisi ilk hastada olduğu gibi idi. Ameliyat süreleri ilk hastada 260 dk, ikinci hastada 285 dk idi. Ameliyattaki kan kayıpları, ilk hastada 30 mL, ikinci hastada 60 mL idi. Her iki hastada da ameliyat sonrası dönemde bir komplikasyon gelişmedi. Patolojik inceleme ile, ilk hastada 4 primer akciğer kanseri (sağ üst lobda biri T2aN0M0, diğeri T1aN0M0 iki invazif adenokarsinom, sol üst lobda biri T1aN0M0 minimal invazif adenokarsinoma, diğeri TisN0M0 olarak evrelenene adenokarsinoma in situ), ikinci hastada ise 2 primer akciğer kanseri (biri sağ üst lobda asiner baskın T1bN0M0 adenokarsinom, diğeri lepidik baskın sol alt lobda T1aN0M0 adenokarsinom) raporlandı.

Tartışma

SBFPAK ile akciğer metastazları birbirinden tam olarak ayırabilmek ancak patolojik inceleme ve hatta bazen sadece moleküler ve genomik irdeleme ile mümkün olabilmektedir (8). Bununla birlikle,

© AME Publishing Company. Tüm hakları saklıdır.

Şekil 2 Sağ üst lobektomi (6). Tek port, 5. interkostal aralıktan yaklaşık 4 cm uzunluğunda olacak şekilde açıldı. Öncelikle kama ('wedge') rezeksiyon yapıldı, buradaki lezyonun malign olduğunun raporlanması ile, sağ üst lob tutulup arkaya doğru çekilerek, hilus ortaya çıkarıldı, mediastinal plevra elektrokoagülasyonlu kanca ile açılarak superior pulmoner ven dönüldü ve stapler ile kapatılarak kesildi; ardından apikoanterior arter gövdesi dönülerek kesildi, bunun ardından, posterior çıkan arter dönülerek ipek iplik ile bağlandı ve harmonik kesici ile kesildi.Bir sonraki adım; sağ üst lob bronşunun dönülerek kesilmesi idi ve son olarak fissür stapler ile tamamlandı ve cerrahi materyal eldivenden yapılan elastik torbanın içine koyularak çıkarıldı. Son olarak lenf nodu diseksiyonu yapıldı. Diseksiyonda, lenf nodlarını kavramadan tüm olarak çıkarma prensibini benimsiyoruz. Öncelikle, 2, 4 ve 3 no'lu istasyonlar, daha sonra varsa 9 no'lu istasyonu, en son olarak da 7 no'lu subkarinal istasyonu diseke ettik. Buradaki bronş arterleri hem-o-lock ile klipleyip harmonik kesici ile kestik.
Çevrimiçi olarak: http://www.asvide.com/articles/277

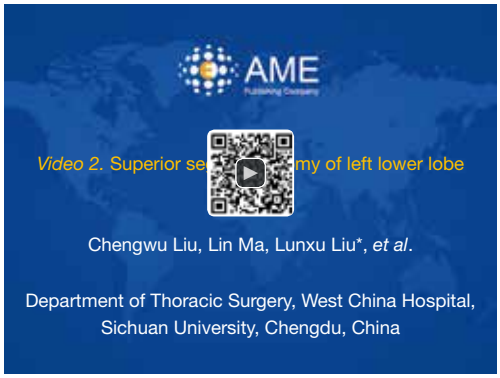

Şekil 3 Sol alt lob superior segmentektomi (7). Sol alt lobdaki hedef nodül, önce parmak ile palpe edildi ve bir sütür ile işaretlendi. Ardından, major fissür yarım olarak açıldı, interlobar arteri görmek için, bu bölge elektrokoterli kanca ve harmonik kesici ile açıldı; iki ayrı dalı olduğu görülen superior segment arterleri tek tek dönülüp staplar ile kapatılarak kesildi; altındaki superior segment bronşu ise, altın renkli stapler ile kapatılarak kesildi. Bunun ardından posteroinferior bölgeyi drene eden ven ayrıldı ve dönülerek kesildi. Sol akciğer şişirilerek segmentlerin arasındaki plan görüldü ve burası baziler arter ve broşu kesnarından stapler ile kesilerek ayrıldı ve çıkarılan cerrahi materyal bir lastik eldivenden yapılan bir torbaya koyularak çıkarıldı. Çevrimiçi olarak: http://www.asvide.com/articles/278

ameliyat öncesi, özellikle küçük tümörlerden bronkoskopi, perkütan biopsi ile patolojik inceleme için yeterli materyal elde edebilmek genellikle çok zordur. Bilateral SBFPAK'lerinde, aynı anda geleneksel çok porttan yapılan VYTC ile yapılan rezeksiyonların mümkün ve güvenli olduğu gösterilmiştir (3). Her ne kadar, bir olumsuz etkisi olmayacağı için küçük BCO lezyonlar için beklemek mantıklı olsa da (9), biz, eğer lezyonların tümör olma olasılığı yüksek ise, tek bir seferde çıkarmayı tercih ediyoruz. Rocco ve çalışma arkadaşları tarafından 2004'te tanımlandığı (10), ve bazı birkaç makalede bildirildiği gibi, akciğer kanseri cerrahi için tek porttan VYTC ile rezeksiyon yapmak mümkündür (5,11,12). Tek porttan yapılan VYTC ameliyatları daha az interkostal aralık rahatsız edildiği için daha az ağrıya ve paresteziye neden olur (13). Burada bildirdiğimiz lezyonlar için hem lezyonlar küçük olduğu hem de BCO görünümlerinde olduklarından, ameliyat öncesinde bronkoskopi veya perkütan biopsi ile tanı elde etmek zor idi. Bu neden ile, tanı ve tedaviyi basitleştirmek amacı ile hastalardaki SBFPAK'lerin tanı ve tedavisini minimal invazif olarak yaptık. Hastalarımızda, sistematik lenf nodu diseksiyonu lobektomi ya da segmentektomi ardından rutin olarak yaptığımız gibi uygulandı. Fakat, saf BCO görünümünde olan ve özellile ≤1 cm boyutlarındaki lezyonların lenf nodu tutulumu yapması nadir gerçekleştiğinden uygun mesafede sağlam doku ile birlikte sadece wedge rezeksiyon yapılması yeterli olabilir (14). Bu neden ile, 1.hastanın sol tarafında uyguladığımız rezeksiyondan sonra lenf nodu diseksiyonu yapmaz iken, sağ tarafında 7 lenf nodunu çıkardık.

Bu başarılı işlemler, SBFPAK'lerin tedavisinde tek bir seferde yapılan bilateral olarak tek porttan uygulanan VYTC ile yapılan major akciğer rezeksiyonlarının yapılabileceğini ve güvenli olduğunu göstermektedir.

Teşekkür

Açıklama: Yazarlar herhangi bir çıkar çatışması beyan etmemektedir.

Kaynaklar

1. Yu YC, Hsu PK, Yeh YC, et al. Surgical results of synchronous multiple primary lung cancers: similar to the stage-matched solitary primary lung cancers? Ann Thorac Surg 2013;96:1966-74.
2. Jung EJ, Lee JH, Jeon K, et al. Treatment outcomes for patients with synchronous multiple primary non-small cell lung cancer. Lung Cancer 2011;73:237-42.

© AME Publishing Company. Tüm hakları saklıdır.

3. Mun M, Kohno T. Single-stage surgical treatment of synchronous bilateral multiple lung cancers. Ann Thorac Surg 2007;83:1146-51.
4. Mun M, Kohno T. Efficacy of thoracoscopic resection for multifocal bronchioloalveolar carcinoma showing pure ground-glass opacities of 20 mm or less in diameter. J Thorac Cardiovasc Surg 2007;134:877-82.
5. Liu CY, Lin CS, Shih CH, et al. Single-port video-assisted thoracoscopic surgery for lung cancer. J Thorac Dis 2014;6:14-21.
6. Liu C, Ma L, Lin F, et al. Right upper lobectomy. Asvide 2014;1:264. Available online: http://www.asvide.com/articles/277
7. Liu C, Ma L, Lin F, et al. Superior segmentectomy of left lower lobe. Asvide 2014;1:265. Available online: http://www.asvide.com/articles/278
8. Xue X, Liu Y, Pan L, et al. Diagnosis of multiple primary lung cancer: a systematic review. J Int Med Res 2013;41:1779-87.
9. Gulati CM, Schreiner AM, Libby DM, et al. Outcomes of unresected ground-glass nodules with cytology suspicious for adenocarcinoma. J Thorac Oncol 2014;9:685-91.
10. Rocco G, Martin-Ucar A, Passera E. Uniportal VATS wedge pulmonary resections. Ann Thorac Surg 2004;77:726-8.
11. Gonzalez D, Paradela M, Garcia J, et al. Single-port video-assisted thoracoscopic lobectomy. Interact Cardiovasc Thorac Surg 2011;12:514-5.
12. Gonzalez-Rivas D, Paradela M, Fernandez R, et al. Uniportal video-assisted thoracoscopic lobectomy: two years of experience. Ann Thorac Surg 2013;95:426-32.
13. Salati M, Brunelli A, Rocco G. Uniportal video-assisted thoracic surgery for diagnosis and treatment of intrathoracic conditions. Thorac Surg Clin 2008;18:305-10, vii.
14. Vansteenkiste J, Crinò L, Dooms C, et al. 2nd ESMO Consensus Conference on Lung Cancer: early-stage non-small-cell lung cancer consensus on diagnosis, treatment and follow-up. Ann Oncol 2014;25:1462-74.

(Çeviri: Akif Turna)

Bu makalenin orijinali: Liu C, Ma L, Lin F, Mei J, Pu Q, Liao H, Guo C, Liu L. Single-staged uniportal VATS major pulmonary resection for bilateral synchronous multiple primary lung cancers. J Thorac Dis 2014;6 (9):1315-1318. doi: 10.3978/j.issn.2072-1439.2014.08.09

© AME Publishing Company. Tüm hakları saklıdır.

Uniportal Torakoskopik Cerrahi İleri Evre Küçük Hücreli Dışı Akciğer Kanserinde Uygulanabilir Bir Yaklaşım Mıdır?

Diego Gonzalez-Rivas[1,2], Eva Fieira[1], Maria Delgado[1], Lucía Mendez[1], Ricardo Fernandez[1,2], Mercedes de la Torre[1,2]

[1]Coruña Üniversitesi Hastanesi, Göğüs Cerrahisi Departmanı, Coruña, İspanya; [2]Minimal İnvazif Göğüs Cerrahisi Ünitesi (UCTMI), Coruña, İspanya
İletişim: Diego Gonzalez-Rivas, MD, FECTS. Coruña Üniversitesi Hastanesi, Göğüs Cerrahisi Departmanı, Xubias 84, 15006 Coruña, İspanya. E-posta: diego.gonzalez.rivas@sergas.es.

Amaç: İleri evre akciğer kanseri için yapılan geleneksel video-yardımlı torakoskopik (VYT) lobektomi deneyimli merkezlerde yapılabilir ve güvenlidir. Bu çalışmanın amacı, tek porttan yapılan VYT yaklaşımın ileri evre küçük hücreli dışı akciğer kanserli (KHDAK) olgularda uygun olup olmadığını değerlendirmek ve ameliyat süreci ile ilgili verileri erken evre akciğer kanserli olgularda tek porttan uygulanan yaklaşım ile elde edilenler ile karşılaştırmaktır.

Yöntemler: Haziran 2010 ila Aralık 2012 arasında tek porttan VYT ile 163 major akciğer rezeksiyonu gerçekleştirdik. Bu çalışmaya sadece KHDAK bulunan 130 olguyu dahil ettik. Hastalar iki gruba ayrıldı: (A) Erken evre ve (B) ileri evre (>5 cm, T3 veya T4 veya tümörleri neoadjuvan tedavi gerektiren hastalar). Her iki grupta gerçekleşen ameliyat sırasındaki ve sonrasındaki sonuçları ve sonrasındaki sonuçları ve sağkalımları karşılaştıran tanımlayıcı ve geriye dönük bir çalışma gerçekleştirildi. Sağkalımlar Kaplan-Meier eğrileri ile bulundu, erken ve ileri evre akciğer kanserli olguları içeren grupların sağkalımı log-rank testi ile karşılaştırıldı.

Bulgular: Çalışmada 130 olgu irdelendi: 87 (A) be 43 (B) grubu hastalar idi (dönüşüm oranı %1.1'e karşılık %6.5 idi. P=0.119). Tüm olgularda ortalama yaş 64.9 yıl idi ve olguların %73.8'i erkek idi. Hastaların demografik verileri her iki grupta da benzer idi. Üst lobektomiler (A'da 52, B'de 21 hasta)ve anatomik segmentektomiler (A'da 4'e karşılık B'de 0), A grubunda, buna karşılık pnömonektomiler B grubunda (A'da 1, B'de 6 olgu) daha fazla sayıda idi. Cerrahi süresi ileri evre hastalarda istatistiksel olarak anlamlı derecede daha uzun (144.9±41.3 dk'ya karşılık 183.2±48.9 dk, P<0.001), çıkarılan ortanca lenf nodu sayısı ise istatistiksel olarak anlamlı ölçüde daha fazla idi (14'e karşılık 16, P=0.004). Ortanca çıkarılan lenf nodu istasyonu sayısı (5'e karşı 5; P=0.165), göğüs drenajı süresi (2'ye karşı 2 gün; P=0.098), hastanede kalış süresi (3'e karşı 3 gün, P=0.072) ve komplikasyon oranları (%17.2'ye karşın %14.0, P=0.075) her iki grupta benzer idi. Bir olgu ameliyat sonrası 58. günde kaybedildi. 30 aylık sağkalım oranı erken evre olgularda %90, ileri evre hastalarda ise %74 idi.

Sonuçlar: İleri evre KHDAK olgularında tek porttan yapılan VYT lobektomi güvenli bir işlemdir ve ameliyat sırasında ve sonrasında elde edilen veriler erken evre hastalarda elde edilenlere benzerdir. Daha fazla hasta sayısı ve daha uzun takip ile yapılan sağkalım analizleri ileride yayınlanacaktır.

Anahtar kelimeler: İleri akciğer kanseri; tek port; torakoskopi; video yardımlı torakoskopik (VYT) lobektomi; minimal invazif cerrahi; küçük hücreli dışı akciğer kanseri (KHDAK)

Makaleyi görüntülemek için: http://dx.doi.org/10.3978/j.issn.2072-1439.2014.05.17

Giriş

Video-yardımlı torakoskopik cerrahinin (VYTC), daha az ameliyat sonrası ağrı, daha kısa hastanede yatış süresi, daha düşük inflamatuar yanıt, kemoterapiye daha hızlı ulaşım gibi, torakotomiye görece bilinen yararlarına (1) karşın, bu yaklaşım ileri evre akciğer kanserlerinde halen sık kullanılmamaktadır. Ameliyat sırasında karşılaşılabilecek önemli kanamalar, teknik zorluklar ve VYTC ile radikal bir rezeksiyon sağlayabilmedeki şüpheler, bu metodun az kullanılmasındaki nedenlerdir.

İleri evre akciğer kanserli olgularda videotorakoskopik yaklaşım ile ameliyat edilen olgular ile ilgili az sayıda çalışma bulunmaktadır (2,3). Bu olgular da geleneksel VYTC ile ameliyat edilmiştir. Halbuki aynı ameliyatlar, tek bir insizyon ile de yapılabilir.Biz, kendi tek porttan VYTC tekniğimizi 2010'da geliştirdiğimizden

© AME Publishing Company. Tüm hakları saklıdır.

beri, bu tekniği opere ettiğimiz olguların %90'ında bir rutin olarak uygulamaya başladık. Bu teknikte giderek kazandığımız deneyim, yüksek çözünürlüklü kameralar, damar klipleri ve daha çok açılanan stapler'lar, bu yaklaşımı daha güvenli bir hale getirdi ve tek porttan uygulanan torakoskopik rezeksiyon endikasyonlarını da daha çok genişletti. Biz, özellikle ileri evre akciğer kanserli hastalarda, bağışıklık sistemi hastalığın kendisi ya da uygulanan neoadjuvan tedavi nedeni ile zayıfladığı için, bu hastalarda uygulanan cerrahilerde cerrahi agresifliği mümkün olduğunca azaltmak gerektiğini düşünüyoruz. Minimal invazif cerrahi, akciğer kanserlerinin ameliyatlarında kullanılabilecek en az agresif cerrahidir ve tek porttan uygulanan ya da uniportal teknik ise, bu minimal invazif cerrahi döneminin gelişimindeki en son noktayı temsil etmektedir.

Bu çalışmadaki amacımız, ileri evre küçük hücreli dışı akciğer kanserli (KHDAK) olgularda, ameliyat sırasındaki ve sonrasındaki verileri ve ayrıca sağkalımı erken evre akciğer kanserli olgularda elde edilenler ile karşılaştırmaktır.

Yöntemler

Haziran 2010 ila Aralık 2012 arasında, Coruna Üniversitesi Hastanesi ve Minimal İnvazif Göğüs Cerrahisi Bölümü (MİGCB)'nde tek port yaklaşımı ile major akciğer rezeksiyonu yapılan hastalarda retrospektif ve tanımlayıcı bir prevalans çalışması yapıldı. Çalışma, Coruna Üniversitesi Hastanesi ve MİGCB'nin etik kurulu tarafından uygun bulundu. Tüm hastalardan, çalışmaya katılmaları için anlaşılmış onam alındı. Çalışma süresince 163 olguya bahsedilen yöntem ile major akciğer rezeksiyonu uygulandı. Olguların çoğu küçük ve büyük akciğer rezeksiyonları konusunda deneyimli cerrahlar tarafından yapıldı.

Çalışmaya sadece KHDAK olguları dahil edildi. İleri evre KHDAK'li olgular, tümörleri 5 cm'den büyük, T3 ya da T4 olan ve/veya neoadjuvan kemoterapi ya da radyoterapi alan olgular idi. Olguların çoğuna ameliyat öncesi solunum fonksiyon testleri, bronkoskopi, birleşik pozitron emisyon-bilgisayarlı tomografi çekildi.

Olgular iki gruba ayrıldı: (A) erken evre (T1 ve T2) ve (B) ileri klinik evreler. Her iki gruptaki ameliyat sırası ve sonrasındaki veriler ile sağkalımları karşılaştırmayı amaçlayan tanımlayıcı ve retrospektif bir çalışma çalışma yapıldı.

Bizim daha önce geleneksel ve 2 port VYTC ile edinmiş olduğumuz deneyimler (6) nedeni ile endikasyon ve kontrendikasyonlar zaman içinde değişti. Tek mutlak cerrahi kontrindikasyon cerrahın rahatsız olması ve kaburgaları ayırmadan çıkamayacak büyüklükteki dev tümörler idi.

Her hastada kaydettiğimiz veriler, yaş, cinsiyet, sigara içme durumu, KOAH, akciğer fonksiyonları (FEV1 ve FVC), birlikte olan hastalıklar, hastalığın belirtileri, tümör tipi ve yerleşimi, cerrahi ile ilgili yapışıklıklar, evre, histoloji, tümörün büyüklüğü, etkilenen lenf nodları (açığa çıkarılan ve çıkarılan lenf nodları), göğüs tüpü ile drenaj süresi, hastaneden kalış süresi, ameliyat sonrası komplikasyonlar, 60 günlük ölüm oranı ve sağkalım.

İstatistiksel İrdeleme

Değişkenlerin tanımsal irdelemesi yapıldı. Sayısal değişkenler ortalama ± standart sapma, ortanca ve değişkenin aralığı ile ifade edildi. Niteliksel değişkenler ise, frekansların ortalaması ve buna denk gelen yüzde değerleri ile bildirildi. İstatistiksel irdeleme için Windows için yapılan SPSS 17 programı kullanıldı.

Ameliyat sırasındaki değişkenlere göre ameliyat sonrasındaki irdelemeyi yapmak için niceliksel veriler için Mann Whitney U testi, niteliksel değişkenler için ise Ki-kare testi ve Fisher'in tam tesi kullanıldı.

Sağkalımlar Kaplan-Meier eğrisi ile bulundu ve log-rank testi ile erken ve ileri evredeki hastaların sağkalımları karşılaştırıldı.

Cerrahi Teknik

Çalışmadaki her iki gruptaki hastalar da, tek kesi ile yapılan VYTC yaklaşımı ile ve herhangi bir kaburga ayırıcı ya da yara koruyucu kullanmadan ameliyat edildi (7). Epidural kateter kullanılmadı. Kullanılan tek kesi 5. interkostal aralıktan 4-5 cm uzunluğunda idi. Tüm olgularda anatomik akciğer rezeksiyonları yapıldı. Anatomik rezeksiyonun ardından, malignitesi olan hastalarda mediastinal lenfadenektomi yapıldı. Kullanılan el aletleri uzun, kıvrık ve aynı kesiden 10 mm'lik yüksek çözünürlüklü 30 derecelik kamera ile birlikte 3-4 el aletinin geçmesini sağlayabilecek şekilde ucundan açılanan aletler idi. Ameliyat sonunda, insizyona analjezik injekte edildi. Tüm cerrahi işlem, torakoskopik görüş ile yapıldı ve tüm olgulara ameliyatın ardından bir adet göğüs tüpü yerleştirildi.

Biz, tüm ameliyatlara kitlenin uzanımını ve herhangi bir plevra/akciğer metastazı olup olmadığı anlamak için tek porttan başlıyoruz. Dönme, hiler yapıların torakoskopik görüş ile dönüldüğü ancak, daha sonra kaburgaların açıldığı torakotomilerin yapılması olarak tanımlandı. Dönmeye gereksinim olan durumlar, bazen var olan kesinin genişletilmesi, bazen de hibrid VYTC gibi, kamera ile görüşün sağlandığı ancak kaburgaların genişletildiği minitorakotomi yapılan durumlar olarak tanımlandı.

Bulgular

Tek porttan yapılan VYTC programının başladığı Haziran 2010'dan Aralık 2012'ye kadar bu teknik ile 163 major akciğer rezeksiyonu gerçekleştirdik (Şimdi, Aralık 2013'e kadar bu 323 major akciğer

© AME Publishing Company. Tüm hakları saklıdır.

Tablo 1 Hasta özellikleri

	Ortalama ± standart sapma (aralık) veya hasta sayısı (%)	
	A	B
Yaş	64.87±10.41 [38-84]	65.05±8.99 [47-81]
Cinsiyet		
Erkek	61 (70.1)	35 (81.4)
Kadın	26 (29.9)	8 (18.6)
Sigara içme		
Evet	68 (78.2)	68 (78.2)
Hayır	19 (21.8)	19 (21.8)
Komorbidite		
KOAH	34 (39.1)	34 (39.1)
Kardiyovasküler risk faktör	73 (83.9)	73 (83.9)
Kalp hastalığı	21 (24.1)	21 (24.1)
Başka malignite	22 (25.3)	22 (25.3)
Semptomlar		
Tesadüfi olarak saptanma	58 (66.7)	58 (66.7)
Hemoptizi	8 (9.2)	8 (9.2)
Genel sendrom	7 (8.0)	7 (8.0)
Öksürük	5 (5.7)	5 (5.7)
Pnömoni	6 (6.9)	6 (6.9)
Göğüs Ağrısı	1 (1.1)	1 (1.1)
Endobronşiyal tümör	6 (6.9)	6 (6.9)
Ameliyat öncesi tanı	13 (13.8)	13 (13.8)
Neoadjuvan tedavi	0	29 (67.4)
Sadece kemoterapi		24 (55.8)
Kemoradyoterapi		5 (11.6)
Akciğer Fonksiyonu		
FEV1	89.06±25.35 [27-134]	79.56±19.87 [45-126]
FVC	94.24±21.04 [57-139]	90.62±14.75 [67-121]

rezeksiyonu oldu). Çalışmaya sadece KHDAK olguları dahil edildi, ki bu sayı 130 idi: A grubunda 87, B grubunda 43 hasta bulunuyor idi. Her iki gruptaki hastaların demografik özellikleri *Tablo 1*'de gösterilmektedir. Her iki gruptaki hastalarda yaş, cinsiyet, sigara içme alışkanlığı, tıbbi geçmiş ve birlikte bulunan komorbiditeler

Tablo 2 Anatomik akciğer rezeksiyonları (n=130)

	Grubu (Sayı) (%)	
	A	B
Sağ üst lobektomi	26 (29.9)	17 (39.5)
Sağ orta lobektomi	5 (5.7)	3 (7.0)
Sağ alt lobektomi	11 (12.6)	7 (16.3)
Sol üst lobektomi	26 (29.9)	4 (9.3)
Sol alt lobektomi	13 (14.9)	5 (11.6)
Tipik segmentektomi	4 (4.6)	0
Sağ pnömonektomi	0	1 (2.3)
Sol pnömonektomi	1 (1.1)	5 (11.6)
Bilobektomi	1 (1.1)	1 (2.3)

açısından bir fark saptanmadı. Lezyondan, A grubunda %66.7, B grubunda ise %37.2 oranında tesadüfen saptanan kitleler idi. B grubundaki hastaların %67.4'ü tedaviden önce kemoradyoterapi almış idi.

Yapılan rezeksiyonların tipleri ve hasta sayıları *Tablo 2*'de verilmiştir. Üst lobektomiler (A grubunda 52 hastaya karşılık B'de 21 olgu) ve anatomik segmentektomiler (A'da 4, B'de 0) A grubunda daha fazla iken, pnömonektomiler B grubunda daha sık idi (A'da 1, B'de 6 hasta).

A Grubunda hastaların %68.3'ü, B Grubunda ise %40'ında, akciğerin çökmesinin ardından herhangi bir yapışıklık izlenmedi. Buna karşın, A grubundaki olguların %15.4', ve B grubundaki hastaların %28.9'unda ameliyatı daha zor hale getiren önemli yapışıklıklar izlendi.

İleri evre hastaların olduğu grupta, sleeve lobektomiler, damar rekonstrüksiyonlarının yapıldığı lobektomiler, yüksek doz kemoradyoterapi sonrası yapılmış ameliyatlar, tekrar VYTC yapılmış hastalar, tamamlayıcı pnömonektomiler ve indüksiyon tedavisi sonrasında yapılmış superior sulkus tümörlü hastalar bulunmakta idi.

Hastalarda ameliyat sırasında kaydedilen veriler, *Tablo 3*'te verilmektedir. B grubunda dönme oranı daha fazla idi (%1.1'e karşın %6.5, P=0.119). Aynı zamanda, cerrahi süresi B grubunda daha yüksek (144.9±41.3 dk'ya karşın 183.2±48.9, P<0.001) ve çıkarılan ortanca lenf nodu sayısı istatistiksel olarak anlamlı düzeyde daha fazla (14'e karşın 16, P=0.004) idi.

Ameliyat sonrasında kaydedilen veriler ile *Tablo 4*'te gösterilmektedir. Yoğun bakımda kalma süresi, göğüs tüpünün kalma süresi, hastanede kalış süresi ve komplikasyon oranı açısından iki grup arasında istatistiksel olarak anlamlı bir fark yoktur. A grubundan olmak üzere bir hasta, ameliyat sonrası 58. günde

© AME Publishing Company. Tüm hakları saklıdır.

Tablo 3 Ameliyat sırasında kaydedilen veriler

	Grubu (Ortalama ± standart sapma) [aralık]		P
	A	B	
Cerrahi süresi	144.94±41.34; 140.0 [60-300]	183.26±48.97; 180.0 [100-310]	<0.001
Lenf nodu sayısı	14.36±6.71; 14.0 [5-38]	16.52±6.16; 16.0 [7-29]	<0.001
Ortaya çıkarılan lenf nodu istasyonu sayısı	4.76±1.11; 5.0 [3-7]	4.97±1.31; 5.0 [1-8]	NS
Tümör büyüklüğü (cm)	2.55±1.02; 2.5 [0.5-4.8]	3.92±2.38; 4.0 [0-9]	NS

Tablo 4 Ameliyat sonrası veriler

	Grubu (Ortalama ± standart sapma) [aralık] [%]		P
	A	B	
Göğüs tüpü süresi (Ort) Ortanca	2.92±2.4 2.0 [1-16]	3.42±2.66 2.0 [1-14]	Anlamlı değil
Yoğun bakımda kalma (Ort) Ortanca	2.0±6.54 1.0 [0-54]	1.15±0.36 1.0 [1-2]	Anlamlı değil
Hastanede kalış (Ort) Ortanca	4.45±7.27 3.0 [1-58]	4.26±2.87 3.0 [2-14]	Anlamlı değil
Komplikasyonlar	15 [17.2]	6 [14.0]	Anlamlı değil
Uzamış hava kaçağı (>5 gün)	3	2	
Atelektazi	1	0	
Yara problemleri	3	0	
Atriyal fibrilasyon	3	2	
Solunum yetmezliği/SIRS	1/1	0	
Ameliyat sonrası tekrar ameliyat gerektiren kanama	2	2	
Tekrar göğüs tüpü takma	1	2	

Tablo 5 Klinik ve patolojik evrelemeler arasındaki uyum (KHDAK)

	Grubu (Ameliyat öncesi Sayı) (%)			
	A		B	
Evreler				
IA	59 (67.8)	50 (57.5)	1 (2.3)	6 (14.0)
IB	15 (17.2)	16 (18.4)	4 (9.3)	5 (11.6)
IIA	6 (6.9)	7 (8.0)	7 (16.3)	9 (20.9)
IIB	1 (1.1)	2 (2.3)	1 (2.3)	4 (9.3)
IIIA	3 (3.4)	9 (10.3)	26 (60.5)	9 (20.9)
IIIB	0	0	0	0
IV	0	0	2 (4.7)	2 (4.7)
pT0N0M0				6 (14.0)
Uyum N (%)	74 (85.1)		20 (46.5)	
Kemoterapi ile evre düşüklüğü N (%)			16 (55.2)	

KHDAK, Küçük hücreli dışı akciğer kanseri.

kaybedildi.

Her iki grupta da hastaların çoğunda (A grubunda %82.8, B grubunda %86 hastada) herhangi bir komplikasyon saptanmadı. A grubundaki hastaların %65.5'i, ilk 72 saatte hastaneden taburcu olabilir iken, B grubunda bu oran %51.2 idi. Tüm olgular, evde herhangi bir yardım almadan yaşamını sürdürebiliyor idi.

A grubunda en sık kaydedilen histolojik tip adenokarsinom (48, %55.1) iken, B grubunda en sık skuamöz hücreli karsinom (%55.8) saptandı. *Tablo 5*'te klinik ve patolojik evreler arasındaki uyum görülmektedir. A grubunda %85.1, B grubunda ise %46.5 hastanın ameliyat öncesi ve sonrası evreleri uyumludur. Kemoterapi alan olguların %55.2'sinde (16 hasta) tedavi sonrası evre öncesine göre daha düşük idi (6'sında evre pT0N0M0'a inmiş idi, yani tam bir yanıt sözkonusu idi).

Hastaların sağkalım grafikleri *Tablo 6*'da verilmiştir. Otuz aylık sağkalım erken evrelerde (A Grubu) %90., B Grubu'nda ise %73.7'dir. Tüm hastalarda 30 aylık sağkalım oranı %85'tir (Kaplan-Meier).

Tartışma

VYTC ile yapılan ilk lobektominin üzerinden geçen 20 yılda bu yöntem ile akciğer kanserinin tedavisi özellikle erken evre hastalardaki kullanımı konusundaki gelişmeler üssel bir hızla gelişme göstermiştir. VYTC ile yapılan lobektomilerin bildirildiği çalışmaların ana odaklandığı nokta, erken evre KHDAK'li olgularda yapılan işlemlerin torakotomiye göre daha az ağrıya, daha az stres

© AME Publishing Company. Tüm hakları saklıdır.

Tablo 6 Sağkalım Verileri (n=130)

	Grubu (Ortalama ± standart sapma) (aralık) veya Sayı (%)	
	A	B
Postoperatif mortalite	1 (1.1)	0
Güncel Sağkalım		
Yaşayan	82 (94.3)	33 (76.7)
Takipte ölmüş	5 (5.7)	10 (23.3)
Hesaplanmış sağkalım (Ay)	39.02±1.02 (37.02-41.01)	25.25±1.48 (22.34-28.16), P<0.002
30 aylık hesaplanmış sağkalım oranı	90.4%	73.7%

bulgularına ve daha iyi bulgulara yol açtığıdır. Ancak, ileri evre akciğer kanserli olgulardaki bulgular, henüz net değildir.

Torakoskopik cerrahi konusundaki gelişmelere bağlı olarak akciğer kanserinin tedavisindeki endikasyonlar ve kontrendikasyonlar zaman içinde değişim göstermiştir. Önceleri sadece erken evre akciğer kanserli hastalara torakoskopik önerilir, ileri evre hastalarda bu yaklaşım kontrendikasyon kabul edilirdi (10). Akciğer kanseri cerrahisinin bu hastalarda yeterince radikal olup olmadığı, teknik zorluklar ve VYTC'nin bu olgularda güvenle yapılıp yapılamayacağı sorgulanır idi. Damar sleeve'i, göğüs duvarı rezeksiyonu ya da yüksek doz indüksiyon kemoradyoterapisi sonrası rezeksiyonlar gibi cerrahiler ise VYTC ile daha nadir olarak yapılıyor idi. Bununla birlikte, ileri evre akciğer kanserinde VYTC ile yapılan major akciğer rezeksiyonları giderek daha çok kabul görmektedir (11). Yetenekli VYTC cerrahları, yaptıkları lobektomilerinin %90'ından fazlasını VYTC ile yapmakta, sadece dev tümörler veya bronkovasküler rekonstrüksiyon yapacakları vakalarda torakotomi kullanmaktadır.

Giderek daha fazla cerrah, ileri evre tümörlerin ameliyatını yapıyor olsa da, bu olguların sonuçlarını gösteren çalışma sayısı halen oldukça azdır. Hennon ve çalışma arkadaşları, ileri evre hastaları açık cerrahi yapılan olgular ile karşılaştırdığında benzer sonuçları saptamıştır (2). Bu çalışmada biz de VYTC uygulanan hastaların ameliyat sonrası sonuçlarını torakotomi ile opere edilen olgulara benzer bulduk. Hastalıksız sağkalım ve genel sağkalım da benzer saptandı.

Bir diğer çalışmada, evre III veya IV olan ve 8 yılı aşkın bir sürede VYTC ile opere edilen 400'den fazla hasta irdelenmiş. Ön bulgular, genel sağkalımların VYTC ve açık torakotomi yapılan gruplarda benzer olduğunu, açığa dönme oranının da KHDAK olan hastalar içinde %5 civarında olduğunu göstermiştir (12).

Neoadjuvan tedavi sonrası yapılan ameliyatlarda cerrahi komplikasyon olasılığı yüksektir (13). Genellikle VYTC lobektomi, özellikle hiler ve mediastinal diseksiyonu ve damarların çevresinin diseksiyonunu zorlaştırdığı için ameliyat öncesi kemoterapi ya da radyoterapi yapılan hastalarda uygulanmaz idi. Hasta serimizde, indüksiyon tedavisi, hiler ve lenf nodu diseksiyonunun karmaşıklığını arttırdı, ancak, önceki torakoskopik deneyimlerimizin de yardımı ile mümkün oldu (5,6). İndüksiyon kemoterapisi ya da yüksek doz radyoterapi sonrası akciğer rezeksiyonlarının güven ile yapılabileceğine dair yayınlar bulunmaktadır (14,15). Ancak, bununla birlikte, yeni yayınlardan birinde, ameliyat öncesi uygulanan kemoterapi, çok değişkenli analizde, morbiditeyi tahmin ettiren önemli değişkenlerden biri olarak saptanmıştır (16). Çalışmamızda, indüksiyon tedavisi sonrası uygulanan cerrahi ardından karşılaşılan komplikasyonlar, erken evre tümörlerde görülenlerden farklı bulunmadı.

Yakın zamanda yayınlanan çalışmalardan birinde Huang J ve çalışma arkadaşları, 43 lokal olarak ileri evre olan ve neoadjuvan tedavi gördükten sonra VYTC ile opere edilen KHDAK'li hastanın (9 sleeve rezeksiyon ve 4 pnömonektomiyi de içeren) iyi ameliyat sonrası sonuçlarını bildirdi (3). Lee ve çalışma arkadaşları, sadece erken evre KHDAK'li hastaların değil, lokal ileri evre hastaların da VYTC ile ameliyat sonrası daha yüksek bir uyum ile adjuvan tedavi alabildiklerini bildirdi (17).

Tek porttan yapılan VYTC, daha az bir cerrahi travmaya neden olduğu, ameliyat sırasındaki görüş daha iyi olduğu ve el aletlerinin kullanımı daha etkin olduğu, ameliyat sırasındaki ve sonrasındaki veriler daha iyi olduğu için, merkezimizde giderek daha çok uygulanır hale geldi. Karmaşık ve daha zor VYTC lobektomi yapabilmek, zaman içinde tek porttan yapılan VYTC konusundaki deneyimin artması ile mümkün hale geldi (5). Tek porttan yapılan VYTC'de elde edilen deneyim ile, en karmaşık olgular dahi, 2 ya da 3 porttan yapılan VYTC'ler gibi yapılabilmektedir. Tek porttan VYTC ile göğüs duvarı rezeksiyonu ile birlikte lobektomi (18), önce VYTC yapılmış hastaya tekrar VYTC, tamamlayıcı pnömonektomi, yüksek doz kemoradyoterapi sonrası rezeksiyon, damar rekonstrüksiyonu (19), bronşiyal sleeve lobektomi (20) ve karmaşık pnömonektomiler (21) yapabildik.

© AME Publishing Company. Tüm hakları saklıdır.

Ortalama ameliyat süresi, lokal ileri evre hastalarda, beklendiği gibi erken evrede olanlara göre daha uzun idi (188 dk'ya karşılık 141 dk). Bununla birlikte, bu süre, birden fazla port ile ameliyat yapan yazarların bildirdiklerine göre daha kısa idi (11). Özellikle ileri evredeki tümörlü hastalarda tek insizyon ile ameliyat yapmanın bazı yararlı özellikleri olduğunu düşünüyoruz. Yaklaşımımızın geometrik açıklaması sonuçlarımızı açıklayabilir (22). Kamera ile hedef dokuya direkt olarak bakar iken, aynı açıdan ve kameraya paralel olarak el aletlerinin uygulanması, açık cerrahide olduğu gibi düz hatta olan bir görüş sağlar. Karmaşık olgularda, cerrahi aletlerin iki elle birden kullanılması da kolaylık sağlar. Geleneksel 3 port ile üçgenlenme, VYTC kamerasının ileri hareketlerinde kameranın görüşü kaybettiği bir noktaya yönlenmesine neden our. Bu üçgenlenme, dihedral ya da bükülmüş bir açıda olan yeni bir görüş düzlemine neden olur. Halbuki tek port ile yapılan cerrahide, videotorakoskopiye paralel olarak uygulanan el aletlerinin hareketleri, açık cerrahide olduğu gibidir. Buradan hareket ile, geleneksel yaklaşıma göre, tek porttan yapılan VYTC'nin daha iyi bir geometrik yaklaşım sağladığı, fiziksel ve matematiksel olarak gösterilmiştir (22). Kazanılan tecrübe, cerrahi aletlerdeki son gelişmeler, yeni enerji cihazları ve yüksek çözünürlüklü görüş, el aletlerinin ve cerrahi işlemlerin karmaşık ve ileri cerrahiler sırasında dahi daha büyük bir güven ile kullanılmasını sağlamıştır.

Pnömonektomilerin oranı beklendiği gibi ileri evre hastalarda daha yüksektir.

Pnömonektomi, ancak, sleeve lobektomi mümkün olmadığında yapılmaktadır. Merkezimizde, tümörün değerlendirilmesi tek porttan VYTC ile yapılmakta, eğer olguya sleeve lobektomi gerekiyor ise, hastanın ameliyat sonrası iyileşme sürecinin daha iyi olması amacı ile işlem, yine torakotomiye dönülmeden tek insizyondan yapılabilmektedir (2). İyileşme süreci özellikle indüksiyon kemoradyoterapisi alan hastalarda çok daha önemlidir, çünkü bu hastalarda pnömonektomi yapılması ameliyat sonrası komplikasyonları arttırabilmektedir. Tüm akciğerin tek porttan yapılan torakoskopik işlem ile çıakrılması, fissür ile uğraşmak gerekmediğinden lobektomiden daha kolaydır. Bununla birlikte, ana bronşun ve ana pulmoner arterin dönülmesi sırasında daha çok dikket etmek gerekir (21). Birkaç yayınlanmış çalışmada, torakoskopik olarak yapılmış pnömonektomilerin sağkalımlarının torakotomi ile yapılanlar ile eşit olduğu bildirilmiştir (24). Ancak, akciğer kanserli olgularda yapılan pnömonektomilerin VYTC ile yapılmasının yararlarının doğrulanması için daha uzun takip süreli ileri çalışmalara gerek bulunmaktadır.

Literatüre bakıldığında, VYTC'den açık cerrahiye dönüş oranı %2 ila %23 arasında bildirilmiş, ileri evre olgularda bu oranın yüksek olduğu bildirilmiştir (2). Genellikle torakotomiye dönmek, kanama nedeni ile ya da santral olarak yerleşmiş tümörlerde sleeve rezeksiyon gerektiği veya mediastinumu ya da göğüs duvarını beklenmedik bir şekilde tutmuş tümörlerde gerekmektedir. Bizim serimizde, ileri evre akciğer kanserli olgularda açığa dönme oranımız diğer yayınlarda bildirilenlere göre düşük idi (sadece %6.5) (2,3). Dahası, çalışmamızda hiçbir hastada torakotomiye dönülmedi (Kesi uzatılarak anterior torakotomiye ya da hibrid VYTC'ye dönüldü).

Çalışmamızda ayrıca, erken ve ileri evre hastalarda ameliyat sonrası saptanan komplikasyon oranı benzer idi. Tek port tekniği, merkezimizdeki cerrahlardan biri tarafından 2010 yılında geliştirildi ve merkezimizdeki dört cerraha ve bir asistana öğretildi. İleri olanların çoğu bu tekniği geliştiren ve daha deneyimli olan cerrah tarafından yapıldı. Söz konusu cerrahın karmaşık ve zor olguların ameliyatlarındaki deneyimi ve minimal invazif yaklaşımın (küçük insizyon ve kaburgaların açılmasına gerek olmaması) daha az tramvaya neden olması, özellikle ileri evre hastalarda ameliyat sonrasında saptanan komplikasyonların daha az olmasının nedenidir.

Özellikle yaşlı ve ek hastalıkları olan, ileri evre akciğer tümörü bulunan görece kırılgan ve birden fazla tedavi yöntemine (multimodal tedavi) gerek duyan hastalardaki cerrahi travmanın azaltılmasının, hastaların bu ameliyatları tolere edebilmesindeki en önemli neden olduğunu düşünmekteyiz.Bir dizi çalışma, VYTC'nin torakotomiye göre bağışıklık sisteminin yanıtını daha az etkilediğini göstermektedir (1). Bağışıklığın tümörlerin büyüme ve tekrarlamasını kontrol ettiği düşünüldüğünde, torakoskopinin, özellikle tek porttan yapılan VYTC'nin (ki en az invazif yaklaşımdır) uzun süreli sağkalımı sağlayan faktörlerden biri olduğu düşünülebilir. Tek porttan yapılan VYTC'nin bağışıklığa olan etkisi ve uzamış sağkalım ile ilgili ileri çalışmalar devam etmektedir.

Çalışmamızın, retrospektif olması ve karşılaştırmanın açık cerrahi yapılan hastalar ile yapılmaması gibi sınırlılıkları bulunmaktadır. Sağkalım bilgisi hariç, verilerin çoğu, bir retrospektif çalışma olmasından dolayı dosya kayıtlarından elde edildi. Aynı zamanda, hastaları takip süremiz görece kısadır ve hastalıksız sağkalımı çalışmadığımızdan dolayı, sağkalım verisi üzerine yorum yapmak zordur.

Çalışmanın başka bir sınırlılığı ise, olguların çoğunun, bu konuda çok büyük deneyimi olan tek bir cerrah tarafından yapılmış olması ve bu cerrahın yapmış olduğu ameliyatlar ile tekniği daha sonra öğrenmiş cerrahların yaptığı cerrahi işlemlerin karşılaştırılmamış olmasıdır.

İleri evre KHDAK'li hastalarda yapılan ameliyatlar sırasında ya da sonrasında gelişen olayların irdelendiği az sayıda yayın bulunmaktadır. VATS uzlaşı raporuna göre (20 yıllık deneyimi olan, VYTC lobektomi yapan 50 uluslararasası cerrahın uzlaşısı), VYTC'ye uygun hastalar, 7 cm ya da daha küçük tümörü olan, N0 ya da N1 lenf nodu durumu bulunan hastalardır. Göğüs duvarı tutulumu bir kontrendikasyon olarak belirlenmiş iken, hiler yapıları tutan merkezi tümör varlığı ise görece kontrendikasyon olarak belirlenmiştir (25). Uzlaşı raporu, açığa dönme durumlarının

© AME Publishing Company. Tüm hakları saklıdır.

ciddi kanama, belirgin bir göğüs duvarı tutulumu olması, bronşiyal ve/veya damarsal bir sleeve rezesksiyon gerekliliği gibi durumlar olduğunu ancak, hangi durumun açığa dönmeye gerektirdiğinin VYTC lobektomiyi yapan cerrahın tercihine göre olduğunu da kabul etmiştir. Başka bir deyiş ile, öneriler geneldir ve torakotomiye dönme, her cerrahın kendi tercihine göre değişim gösterebilir.

Sonuç olarak, ileri evre KHDAK hastalarında tek porttan yapılan lobektomiler, güvenli bir şekilde yapılabilir, ameliyatın sonuçları, aynı teknik ile ameliyat edilen erken evre KHDAK hastalarında elde edilenlere benzerdir. Bizim 30 aylık sağkalım oranımız, geleneksel VYTC ile yapılmış olan ve diğer çalışmalarda belirtilen olgulardakine benzerdir. Tek port ile yapılan VYTC ile ameliyat edilmiş ileri evre hastalardaki uzun dönem sağkalımların ve diğer onkolojik sonuçların tam olarak değerlendirilebilmesi için uzun dönem takiplerin yapıldığı daha fazla hasta sayısı içeren çalışmalara gerek bulunmaktadır.

Teşekkür

Açıklama: Yazarlar herhangi bir çıkar çatışması beyan etmemektedir.

Kaynaklar

1. Nagahiro I, Andou A, Aoe M, et al. Pulmonary function, postoperative pain, and serum cytokine level after lobectomy: a comparison of VATS and conventional procedure. Ann Thorac Surg 2001;72:362-5.
2. Hennon M, Sahai RK, Yendamuri S, et al. Safety of thoracoscopic lobectomy in locally advanced lung cancer. Ann Surg Oncol 2011;18:3732-6.
3. Huang J, Xu X, Chen H, et al. Feasibility of complete video-assisted thoracoscopic surgery following neoadjuvant therapy for locally advanced non-small cell lung cancer. J Thorac Dis 2013;5:S267-73.
4. Gonzalez D, Paradela M, Garcia J, et al. Single-port video-assisted thoracoscopic lobectomy. Interact Cardiovasc Thorac Surg 2011;12:514-5.
5. Gonzalez-Rivas D, Paradela M, Fernandez R, et al. Uniportal video-assisted thoracoscopic lobectomy: two years of experience. Ann Thorac Surg 2013;95:426-32.
6. Gonzalez D, de la Torre M, Paradela M, et al. Video-assisted thoracic surgery lobectomy: 3-year initial experience with 200 cases. Eur J Cardiothorac Surg 2011;40:e21-8.
7. Gonzalez-Rivas D, Fieira E, Delgado M, et al. Uniportal video-assisted thoracoscopic lobectomy. J Thorac Dis 2013;5:S234-5.
8. Roviaro G, Rebuffat C, Varoli F, et al. Videoendoscopic pulmonary lobectomy for cancer. Surg Laparosc Endosc 1992;2:244-7.
9. Hanna WC, de Valence M, Atenafu EG, et al. Is video-assisted lobectomy for non-small-cell lung cancer oncologically equivalent to open lobectomy? Eur J Cardiothorac Surg 2013;43:1121-5.
10. Yang X, Wang S, Qu J. Video-assisted thoracic surgery (VATS) compares favorably with thoracotomy for the treatment of lung cancer: a five-year outcome comparison. World J Surg 2009;33:1857-61.
11. Hennon MW, Demmy TL. Video-assisted thoracoscopic surgery (VATS) for locally advanced lung cancer. Ann Cardiothorac Surg 2012;1:37-42.
12. Cao C, Zhu ZH, Yan TD, et al. Video-assisted thoracic surgery versus open thoracotomy for non-small-cell lung cancer: a propensity score analysis based on a multi-institutional registry. Eur J Cardiothorac Surg 2013;44:849-54.
13. Venuta F, Anile M, Diso D, et al. Operative complications and early mortality after induction therapy for lung cancer. Eur J Cardiothorac Surg 2007;31:714-7.
14. Petersen RP, Pham D, Toloza EM, et al. Thoracoscopic lobectomy: a safe and effective strategy for patients receiving induction therapy for non-small cell lung cancer. Ann Thorac Surg 2006;82:214-8; discussion 219.
15. Maurizi G, D'Andrilli A, Anile M, et al. Sleeve lobectomy compared with pneumonectomy after induction therapy for non-small-cell lung cancer. J Thorac Oncol 2013;8:637-43.
16. Villamizar NR, Darrabie M, Hanna J, et al. Impact of T status and N status on perioperative outcomes after thoracoscopic lobectomy for lung cancer. J Thorac Cardiovasc Surg 2013;145:514-20; discussion 520-1.
17. Lee JG, Cho BC, Bae MK, et al. Thoracoscopic lobectomy is associated with superior compliance with adjuvant chemotherapy in lung cancer. Ann Thorac Surg 2011;91:344-8.
18. Gonzalez-Rivas D, Fernandez R, Fieira E, et al. Single-incision thoracoscopic right upper lobectomy with chest wall resection by posterior approach. Innovations (Phila) 2013;8:70-2.
19. Gonzalez-Rivas D, Delgado M, Fieira E, et al. Single-port video-assisted thoracoscopic lobectomy with pulmonary artery reconstruction. Interact Cardiovasc Thorac Surg 2013;17:889-91.
20. Gonzalez-Rivas D, Fernandez R, Fieira E, et al. Uniportal video-assisted thoracoscopic bronchial sleeve lobectomy: first report. J Thorac Cardiovasc Surg 2013;145:1676-7.
21. Gonzalez-Rivas D, de la Torre M, Fernandez R, et al. Video: Single-incision video-assisted thoracoscopic right pneumonectomy. Surg Endosc 2012;26:2078-9.
22. Bertolaccini L, Rocco G, Viti A, et al. Geometrical characteristics of uniportal VATS. J Thorac Dis 2013;5:S214-6.
23. Gonzalez-Rivas D, Delgado M, Fieira E, et al. Left lower sleeve lobectomy by uniportal video-assisted thoracoscopic approach. Interact Cardiovasc Thorac Surg 2014;18:237-9.

© AME Publishing Company. Tüm hakları saklıdır.

24. Nwogu CE, Yendamuri S, Demmy TL. Does thoracoscopic pneumonectomy for lung cancer affect survival? Ann Thorac Surg 2010;89:S2102-6.
25. Yan TD, Cao C, D'Amico TA, et al. Video-assisted thoracoscopic surgery lobectomy at 20 years: a consensus statement. Eur J Cardiothorac Surg 2014;45:633-9.

(Çeviri: Akif Turna)

Bu makalenin orijinali: Gonzalez-Rivas D, Fieira E, Delgado M, Mendez L, Fernandez R, de la Torre M. Is uniportal thoracoscopic surgery a feasible approach for advanced stages of non-small cell lung cancer? J Thorac Dis 2014;6 (6):641-648. doi: 10.3978/j.issn.2072-1439.2014.05.17

© AME Publishing Company. Tüm hakları saklıdır.

Akciğer Kanseri Cerrahisi İçin Yapılan Uniportal Çift-Sleeve Torakoskopik Lobektomi

Diego Gonzalez-Rivas, Maria Delgado, Eva Fieira, Ricardo Fernandez

Coruña Üniversitesi Hastanesi, Göğüs Cerrahisi Departmanı, Coruña, İspanya
İletişim: Diego Gonzalez Rivas. Coruña Üniversitesi Hastanesi, Göğüs Cerrahisi Departmanı, Xubias 84, 15006 Coruña, İspanya.
E-posta: diego.gonzalez.rivas@sergas.es.

Makaleyi görüntülemek için: http://www.annalscts.com/article/view/3724/4640

Çift sleeve (damar ve bronş) lobektomi, tümörü santral olarak yerleşmiş, tümörü bronşa ve pulmoner artere invazyon gösteren hastalarda pnömonektomiye alternatiftir. Bununla birlikte, açık olarak bile yapılması çok zor bir işlemdir.

Torakoskopik cerrahideki gelişmelere rağmen çift sleeve lobektomi için, hem teknik zorluklar hem de ameliyat sırasındaki riskler nedeni ile deneyimli olarak video yardımlı torakoskopik cerrahi (VYTC) yapan cerrahlar tarafından bile torakotomi tercih edilmektedir. Üç ya da 4 insizyon ile uygulanan VYTC ile yapılmış birkaç çift sleeve lobektomi olgusu yayınlanmıştır (1,2). Biz burada, tek kesi ile uygulanan VYTC ile yapılmış ilk olguyu sunacağız.

Klinik özet

Altmış beş yaşında sigara içicisi erkek hastaya, sol üst lobda yerleşmiş 7.2 cm olan ve hem damar hem de bronşu tutan adenokarsinom tanısı koyuldu. Hasta 6 tur sisplatin içeren bir kemoterapi aldı ancak, tümör bu tedaviye çok az yanıt verdi. Ameliyattan önce çekilen tomografide tümörün kemoterapiye rağmen büyüdüğü ve üst lobu atelektaziye uğratan 9 cm'lik bir kitle haline geldiği görülüyor (*Şekil 1* ve *2*). Hastaya tek porttan yapılan VYTC ile sol üst lobektomi planlandı.

Cerrahi teknik

Genel anestezi altında, hastaya fleksibl bronkoskopi yaptık. Hastanın sağ bronş sistemi normal anatomide idi ve herhangi bir endobronşiyal kitle ya da püy yok idi. Sol tarafta, sol üst lob bronşunun girişini tamamen kapatan ve sol ana bronşa doğru uzanan bir kitle görüldü.

Hasta, sağ tarafının üzerine sol üstte olacak şekilde sağ dekübitüs pozisyonunda yatırıldı. Hastada sağdan VYTC yaklaşımı, 5. interkostal aralıktan açılan ve kaburgaları açmadan uygulanan 5 cm'lik kesi ile başlandı.

Üst lob, göğüs duvarına yapışık idi. Ancak, mediastinum ve aorta uzanım bulunmuyor idi ve tümör bu dokulardan koterle ayrılarak serbestleştirildi. Sol üst lobun büyük bir kısmını kaplayan, üst lobun tüm arter dallarını tutmuş olan 9 cm'lik lezyon parmak ile palpe edildi.

İlk aşama, sol ana pulmoner arteri (PA) kontrol altına almak için çift damar halkası ile (teyp) ana pulmoner arteri dönmek ve superior pulmoner veni diseke edip, stapler ile bağlayarak kesmek idi. Ardından üst ve alt lob arasındaki fissürü açtık. Tümör, fissürü veya alt lobu tutmamış idi. Alt lobun arteri dönüldü ve serbestleştirildi.

Sol ana bronş ve sol alt lob bronşu önce subkarinal lenf nodları, daha sonrada interlober ve bronş çevresi lenf nodları temizlenerek dönüldü. Ana bronş ve sol alt lob uzun saplı 10 numara bistürü ile kesildi (sleeve rezeksiyon). Alt lobun tam olarak hareket etmesini sağlamak için inferior pulmoner ligaman serbestleştirildi. Pulmoner arter klemplenmeden önce, pıhtılaşmayı önlemek için 5,000 ünite heparin intravenöz olarak verildi. Ana pulmoner arter torakoskopik D'Amico klempi ile (Scanlan, MN, A.B.D.), interlober arter ise buldog klemp (Aesculap, Center Valley, PA, A.B.D.) ile klemplendi. Ana pulmoner arter ve bazal arter makas ile kesildi (damar sleeve'i) ve sol üst lob 'en bloc' olarak bir bütün şeklinde çıkarıldı. Cerrahi materyal, geçici olarak diyafragmanın üzerine koyuldu. Çift sleeve anastomozlarına, emilmeyen 3/0 pds dikiş materyali ile bronş, devamlı bir şekilde uç-uca dikilerek başlandı. Öncelikle bronşun posterior duvarı, ardından da anterior duvarı kıkırdak ve membran kısımlarından dikildi ve her iki sütür birlikte düğümlendi. Alt lob şişirilerek hava kaçağının olmadığı görüldü. Arterin sleeve anastomozu, monoflaman absorbe olmayan 4/0 polipropilen ve devamlı sütür tekniği ile iki ayrı sıra olarak yapıldı ve bronşta olduğu gibi bağlandı (önce medyal duvar, ardından lateral duvar dikildi). Her iki dikiş hattı anastomozun anterior kısmında torakoskopik düğüm itici kullanarak düğümlendi.

Bronş anastomozu, damarsal yapılarından ayrılması için daha sonra oksitlenmiş tekrar oluşturulmuş selüloz (Surgicel) ve sarıldı.

© AME Publishing Company. Tüm hakları saklıdır.

Şekil 1 Bilgisayarlı tomografi kemoterapi sonrası arteri tutan tümörü göstermektedir.

Şekil 2 Bilgisayarlı tomografi kemoterapi ardından bronş tutulumunu gösteriyor.

Ardından cerrahi materyal, koruyucu plastik bir torbaya koyulup, kesi biraz genişletilerek çıkarıldı. Tek bir dren koyularak işlem sonlandırıldı. Donmuş kesit incelemede bronş ve sol ana bronş dahil tüm cerrahi sınırların temiz olduğu bildirildi. Toplam cerrahi süresi 260 dakika ve kan kaybı 170 cc idi.

Hastanın iyileşme süresi tatmin edici idi ve dren ameliyat sonrası 5. günde alındı. Patolojik inceleme, tümörün 7.5 cm olduğunu ve bronş ile arteri tuttuğunu ortaya çıkardı. Lenf nodlarında herhangi bir metastaz saptanmadı (pT3N0M0).

Tartışma

Önemli akciğer rezeksiyonlarını torakoskopik olarak yapmak giderek daha çok kabul görmeye başlamıştır (3). Ancak, çift sleeve gerektiren lobektomiler, torakotomi ile yapması zor işlemlerdir ve torakoskopik olarak nadiren yapılmıştır. Halen, deneyimli torakoskopi cerrahları tarafından dahi damarın hasarlanma ve bronkovasküler rekonstrüksiyonun düzgün olarak yapılamama olasılığı nedeni ile kontrendikasyon olarak kabul edilmektedir. Şu ana kadar literatürde, VYTC ile yapılmış çok az çift bronş ve damar sleeve rekonstrüksiyonu vardır ve hepsi de 3-4 port ile yapılmıştır (2,3). VYTC sleeve lobektomilere halen giderek daha da iyi hale gelmektedir.

VYTC lobektomiler için giderek gelişen el aletleri, yüksek çözünürlüklü kameralar ve yüksek sayıda hastaya yapılan lobektomiler sırasında kazanılan deneyim ile bu karmaşık işlemler tek insizyondan yapılabilir hale gelmiştir. Sonuçta tek porttan yapılan sleeve lobektomi (4,5) veya tek porttan yapılan damar rekonstrüksiyonu (6) iyi ameliyat sonrası sonuçlar ile yayınlanmıştır (7). Tek porttan yapılan VYTC, açık cerrahide olduğu gibi direkt olarak hedef dokunun görülmesini sağlar. Geleneksel çok portlu VYTC'nin neden olduğu üçgenlenme, 2 boyutlu monitörler tarafından görüntülenmeye çok uygun olmayan açılı görüntüler yaratır. Tek porttan yapılan VYTC tekniğinin bir diğer avantajlı tarafı ise, uygulanan el aletlerinin videotorakoskop ile aynı açıdan yerleştirilmesi nedeni ile göğüs içindeki manevraların açık cerrahidekine benzer olmasıdır. Bu geometri, burada sunulduğu gibi, tek porttan yapılan VYTC'nin çift bronş ve damar anastomozları gibi karmaşık rezeksyionları mümkün kılmaktadır.

Başlangıç ve sonundan kıvrılabilen aletlerin kullanımı tek kesiden yapılan sleeve işleminde, özellikle pulmoner arteri klemplemede, arter ve bronşu dikmede çok yararlıdır. Bazal arterin buldog klemp ile içeriden klemplenmesi, cerraha tek insizyondan yaptığı işlemde daha çok hareket serbestliği sağlar. Ana artere klemp, insizyonun önünden yerleştirilirken kameradan arkada konumlanır iken, bu yerleşim, bronş ve damar anastomozlarının açık cerrahide olduğu gibi yapılmasını sağlar.

Tek insizyondan yapılan cerrahideki torakoskopik görüşte, bronş, arterin arkasında olduğundan bronş anastomozu önce, ardından da arter anastomozu yapılırsa aşırı maniplasyon ve arter dikişlerinin çekiştirilmesi engellenmiş olur.

Bir dizi makalede, kemoterapi sonrası bronş ve damar rekonstrüksiyonun yapılabildiği bildirilmiştir (9). Video-yardımlı torakoskopik sleeve işlemi, hastanın daha hızlı iyileşmesini ve akciğer fonksiyonlarının korunmasını sağlar (10,11). Bu da, pnömonektomi gibi, ameliyat sonrası komplikasyon olasılığını arttırabilecek bir işlemden kaçınmayı sağlar (12). Günümüzdeki yayınlar, neoadjuvan tedavi ile birlikte az invazif işlemlerin kullanılmasını önermektedir.

Sonuç olarak, tek insizyondan yapılan torakoskopik bronkovasküler çift sleeve lobektomi teknik olarak zor olsa da tek porttan yapılan cerrahide deneyimli ve yetenekli cerrahlar tarafından yapılabilen bir ameliyattır.

Teşekkür

Açıklama: Yazarlar herhangi bir çıkar çatışması beyan etmemektedir.

© AME Publishing Company. Tüm hakları saklıdır.

Kaynaklar

1. Liu L, Mei J, Pu Q, et al. Thoracoscopic bronchovascular double sleeve lobectomy for non-small-cell lung cancer. Eur J Cardiothorac Surg 2014. [Epub ahead of print].
2. Han Y, Zhou S, Yu D, et al. Video-assisted thoracic surgery (VATS) left upper sleeve lobectomy with partial pulmonary artery resection. J Thorac Dis 2013;5:S301-3.
3. Hennon M, Sahai RK, Yendamuri S, et al. Safety of thoracoscopic lobectomy in locally advanced lung cancer. Ann Surg Oncol 2011;18:3732-6.
4. Gonzalez-Rivas D, Fernandez R, Fieira E, et al. Uniportal video-assisted thoracoscopic bronchial sleeve lobectomy: first report. J Thorac Cardiovasc Surg 2013;145:1676-7.
5. Gonzalez-Rivas D, Delgado M, Fieira E, et al. Left lower sleeve lobectomy by uniportal video-assisted thoracoscopic approach. Interact Cardiovasc Thorac Surg 2014;18:237-9.
6. Gonzalez-Rivas D, Delgado M, Fieira E, Single-port video-assisted thoracoscopic lobectomy with pulmonary artery reconstruction. Interact Cardiovasc Thorac Surg 2013;17:889-91.
7. Gonzalez-Rivas D, Paradela M, Fernandez R, et al. Uniportal video-assisted thoracoscopic lobectomy: two years of experience. Ann Thorac Surg 2013;95:426-32.
8. Bertolaccini L, Rizzardi G, Terzi A. Single-port video-assisted thoracic surgery resection: the Copernican revolution of a geometrical approach in thoracic surgery? Interact Cardiovasc Thorac Surg 2011;12:516.
9. Maurizi G, D'Andrilli A, Anile M, et al. Sleeve lobectomy compared with pneumonectomy after induction therapy for non-small-cell lung cancer. J Thorac Oncol 2013;8:637-43.
10. Agasthian T. Initial experience with video-assisted thoracoscopic bronchoplasty. Eur J Cardiothorac Surg 2013;44:616-23.
11. Yu DP, Han Y, Zhao QY, et al. Pulmonary lobectomy combined with pulmonary arterioplasty by complete video-assisted thoracic surgery in patients with lung cancer. Asian Pac J Cancer Prev 2013;14:6061-4.
12. Burfeind WR Jr, D'Amico TA, Toloza EM, et al. Low morbidity and mortality for bronchoplastic procedures with and without induction therapy. Ann Thorac Surg 2005;80:418-21; discussion 422.

(Çeviri: Akif Turna)

Bu makalenin orijinali: Gonzalez-Rivas D, Delgado M, Fieira E, Fernandez R. Double sleeve uniportal video-assisted thoracoscopic lobectomy for non-small cell lung cancer. Ann Cardiothorac Surg 2014;3 (2):E2. doi: 10.3978/j.issn.2225-319X.2014.03.13

© AME Publishing Company. Tüm hakları saklıdır.

Spontan Ventilasyon Altında Yapılan Tek Port Video-Yardımlı Torakoskopik Sol Üst Lobektomi

Diego Gonzalez-Rivas[1,2], Ricardo Fernandez[1,2], Mercedes de la Torre[1,2], Cesar Bonome[3]

[1]San Rafael Hastanesi, Minimal İnvazif Göğüs Cerrahisi Ünitesi (UCTMI), Coruña, İspanya; [2]Coruña Üniversitesi Hastanesi, Göğüs Cerrahisi Departmanı, Coruña, İspanya; [3]San Rafael Hastanesi, Anestezi Departmanı, Coruña, İspanya

İletişim: Diego Gonzalez-Rivas, MD, FECTS. Coruña Üniversitesi Hastanesi, Göğüs Cerrahisi Departmanı, Xubias 84, 15006 Coruña, İspanya. E-posta: diego.gonzalez.rivas@sergas.es.

Özet: Entübe edilmiş hastada tek akciğer ventilasyonlu genel anestezi, torakoskopik major pulmoner rezeksiyonlarda kullanılan geleneksel anestezi yöntemidir. Bununla birlikte, entübasyonsuz torakoskopik lobektomi geleneksel ve tek taraflı video yardımlı torakoskopik cerrahi (VYTC) kullanılarak yapılabilir. Bu entübasyonsuz prosedürler trakea entübasyonun ve genel anestezinin olumsuz etkilerini en aza indirmeye çalışır ancak bu prosedürler sadece deneyimli anesteziyologlar ve yetenekli torakoskopik cerrahlar tarafından yapılmalıdır. Burada, entübe edilmeyen bir hastada spontan ventilasyon altında tek porttanı VYTC sol üst lobektomi videosunu sunuyoruz.

Anahtar kelimeler: Entübe edilmemiş hasta; Tek port video yardımlı torakoskopik cerrahi (VYTC); Uyanık cerrahi; Lobektomi; Tek taraflı; Spontan ventilasyon

Makaleyi görüntülemek için: http://dx.doi.org/10.3978/j.issn.2072-1439.2015.01.05

Entübe edilmiş hastada tek akciğer ventilasyonlu genel anestezi, torakoskopik major pulmoner rezeksiyonlarda kullanılan geleneksel anestezi yöntemidir. Bununla birlikte, entübasyonsuz torakoskopik lobektomi geleneksel ve tek taraflı video yardımlı torakoskopik cerrahi (VYTC) kullanılarak yapılabilir. Burada entübe edilmemiş bir hastada tek taraflı VYTC sol üst lobektomi videosunu sunuyoruz.

Sigara içmeyen 73 yaşındaki bir bayan hasta ameliyat için kliniğimize başvurdu. Kontrol BT'sinde sol üst lobda kitle saptandı. Hastaya, entübe edilmeksizin VYTC ameliyatı önerildi. Solunum yolunun kontrolü için yüz maskesi kullanıldı. Sedasyon için propofol ve devamlı remifentanil perfüzyonu uygulandı. Epidural kateter yerleştirilmedi. Cilt ve interkostal aralığa levobupivakain uygulandı. 5. interkostal aralıktan 3 cm'lik bir insizyon yapıldı. Sol üst lobda 3 cm'lik adenokarsinom saptandı ve hastaya sol üst lobektomi ve lenf nodu diseksiyonu yapıldı. Toplam ameliyat süresi 90 dakika idi (*Şekil 1*).

Hasta postoperatif ikinci gün mükemmel iyileşme ile taburcu edildi. Patolojik sonuç, lenf nodu tutulumu olmayan 3.5 cm'lik bir adenokarsinom olarak saptandı.

Tartışma

Entübe edilmemiş hastada VYTC lobektomi ilk olarak 2007 yılında tanımlanmıştır (2). O zamandan beri, sadece üç grup, entübe edilmemiş hastalarda VYTC ile major pulmoner rezeksiyon vakalarını yayınladılar (3-5).

Entübasyon kullanılmayan prosedürler, entübasyona bağlı hava yolu travması (6), ventilasyona bağlı akciğer hasarı, rezidüel nöromüsküler blokaj (7) ve postoperatif bulantı ve kusma gibi trakeal entübasyon ve genel anestezinin olumsuz etkilerini en aza indirmeye çalışır. Genel anesteziden kaçınma aynı zamanda günlük yaşam aktivitelerine derhal dönerek daha hızlı toparlanmaya neden olur.

Bu işlemin, entübasyonunda herhangi bir zorluk çekilmeyen, obez olmayan ve kardiyopulmoner fonksiyonu iyi olan, seçilmiş hastalar için mümkün olduğunu düşünüyoruz. Buna ek olarak, bu ameliyat sadece deneyimli anestezistler ve torakoskopik cerrahlar tarafından yapılmalıdır (tercihen karmaşık veya zor vakalarda deneyimli ve VYTC ile kanama kontrolü konusunda tecrübeli cerrahlar).

Bu videoda, entübe edilmemiş, vagus blokajı yapılmayan, santral venöz katater yerleştirilmeyen, epidural ve üriner kateterizasyon yapılmayan hastada 3 cm'lik tek insizyon kullanılarak yapılan lobektomi tekniği gösterilmektedir. Göğüs cerrahisinin geleceği cerrahi ve anestezi kaynaklı travmayı azaltmaktır. Entübasyonsuz veya uyanık torakoskopik cerrahi ile tek port VYTC'nin kombinasyonu pulmoner rezeksiyon için muhtemelen en az invazif prosedürdür. Entübasyon, mekanik ventilasyon ve kas

© AME Publishing Company. Tüm hakları saklıdır.

Şekil 1 Spontan ventilasyon altında tek port video yardımlı torakoskopik sol üst lobektomi (1).
Çevrimiçi olarak: http://www.asvide.com/articles/468

gevşeticilerden kaçınıldığı için, anestezinin yan etkileri azdır ve bu sayede hastaların çoğunun hızlı bir protokole dahil edilmesini sağlayarak yoğun bakım ünitesinde takibe ihtiyacı ortadan kaldırır.

Entübe edilmemiş hastalarda tek kesi ile lobektomi yapılmasında elde edilen başarı aslen, birçok tek port VYTC ameliyatı gerçekleştirerek zamanla biriken beceri ve deneyimlerin bir sonucudur (8,9).

Sonuç olarak, spontan ventilasyon altındaki hastalarda tek port video yardımlı torakoskopik lobektomi, uzman ellerde uygulanabilir ve güvenli bir prosedürdür. Yaşlı hastalar gibi entübasyonlu genel anestezi için yüksek riskli hastalar için iyi bir seçenektir. Bu işlem sadece deneyimli anesteziyologlar ve yetenekli tek porttan torakoskopik rezeksiyon uygulayan cerrahlar tarafından yapılmalıdır.

Teşekkür

Açıklama: Yazarlar herhangi bir çıkar çatışması beyan etmemektedir.

Kaynaklar

1. Gonzalez-Rivas D, Fernandez R, de la Torre M, et al. Uniportal VATS left upper lobectomy under spontaneous ventilation. Asvide 2015;2:012. Available online: http://www.asvide.com/articles/468
2. Al-Abdullatief M, Wahood A, Al-Shirawi N, et al. Awake anaesthesia for major thoracic surgical procedures: an observational study. Eur J Cardiothorac Surg 2007;32:346-50.
3. Hung MH, Hsu HH, Chan KC, et al. Non-intubated thoracoscopic surgery using internal intercostal nerve block, vagal block and targeted sedation. Eur J Cardiothorac Surg 2014;46:620-5.
4. Dong Q, Liang L, Li Y, et al. Anesthesia with nontracheal intubation in thoracic surgery. J Thorac Dis 2012;4:126-30.
5. Gonzalez-Rivas D, Fernandez R, de la Torre M, et al. Single-port thoracoscopic lobectomy in a nonintubated patient: the least invasive procedure for major lung resection? Interact Cardiovasc Thorac Surg 2014;19:552-5.
6. Fitzmaurice BG, Brodsky JB. Airway rupture from double-lumen tubes. J Cardiothorac Vasc Anesth 1999;13:322-9.
7. Murphy GS, Szokol JW, Marymont JH, et al. Residual neuromuscular blockade and critical respiratory events in the postanesthesia care unit. Anesth Analg 2008;107:130-7.
8. Gonzalez-Rivas D, Paradela M, Fernandez R, et al. Uniportal video-assisted thoracoscopic lobectomy: two years of experience. Ann Thorac Surg 2013;95:426-32.
9. Gonzalez-Rivas D, Fieira E, Delgado M, et al. Uniportal video-assisted thoracoscopic lobectomy. J Thorac Dis 2013;5 Suppl 3:S234-45.

(Çeviri: Ezel ERŞEN)

Bu makalenin orijinali: Gonzalez-Rivas D, Fernandez R, de la Torre M, Bonome C. Uniportal video-assisted thoracoscopic left upper lobectomy under spontaneous ventilation. J Thorac Dis 2015;7(3):494-495. doi: 10.3978/j.issn.2072-1439.2015.01.05

© AME Publishing Company. Tüm hakları saklıdır.

Pnömotoraks ve İnterstisyel Akciğer Hastalığı İçin Uniportal VYTC

Michele Salati[1], Alessandro Brunelli[1,2]

[1]Birleşik Ancona Hastanesi, Göğüs Cerrahisi Bölümü, Ancona, İtalya; [2]Birleşik Ancona Hastanesi, Minimal İnvazif Göğüs Cerrahisi Birimi, Ancona, İtalya

İletişim: Dr. Alessandro Brunelli. Birleşik Ancona Hastanesi, Göğüs Cerrahisi Bölümü, Via Conca 1, 60122, Ancona, Italy.
E-posta: brunellialex@gmail.com.

Özet: Cerrahi yaklaşım, primer spontan pnömotoraksın (PSP) yönetim sürecinde ilk atak tekrarından sonra tavsiye edilen tedavidir. İnterstisyel akciğer hastalığı (İAH) vakalarında tam olarak tanı koyabilmek için cerrahi akciğer biyopsisi yapılmalıdır. Tek port video yardımlı torakoskopik cerrahi (VYTC) ise, hem PSP hem de İAH'ın en iyi şekilde cerrahi yönetimi için yenilikçi bir minimal invaziv yaklaşım olarak sunulmuştur. Mevcut derleme makalesinin amacı, ameliyat tekniğini, yukarıda adı geçen torasik hastalıkların tedavisinde değerli bir seçenek olarak tanımlamak ve tartışmaktır. Bunun için, tek port VYTC tekniğinin teorik ve pratik yönlerini (iki özel video ile) tanımlayacak ve bu yöntemin PSP ve İAH yönetimindeki kullanımına dair literatürü gözden geçirerek, bu tekniğin bazı intra-torasik operasyonları gerçekleştirmek için iyi tanımlanmış ve standardize bir cerrahi teknik olduğunu ve özellikle de PSP tedavisi için ve İAH hastalarının yönetimi için etkili bir yöntem olduğunu göstereceğiz.

Anahtar kelimeler: Minimal invaziv cerrahi prosedürü, video yardımlı torakoskopik cerrahi (VYTC), pnömotoraks, intertisyel akciğer hastalığı

Makaleyi görüntülemek için: http://dx.doi.org/10.3978/j.issn.2072-1439.2013.07.07

Giriş

Amerikan Göğüs Hekimleri Koleji ve İngiliz Torasik Cerrahlar Derneği, primer spontane pnömotoraksın (PSP) yönetimi için kılavuzlar yayınlamışlardır. İki raporda da, ilk tekrardan sonra, PSP'nin cerrahi olarak tedavi edilmesi gerektiği ve bunun için plevral adezyonları uyaran bir prosedürle birlikte torakospopik büllektomi yapılması gerektiği belirtilmiştir.

Amerikan Toraks Derneği ve Avrupa Solunum Derneği (3), ortak bir belge ile interstisyel akciğer hastalığı (İAH) olan hastalarda doğru bir tanı elde etmek için cerrahi akciğer biyopsisi yapılmasını önerir. Ancak, bu prosedürü yapmayı seçmek, cerrahi risk ve genel anesteziyle ilgili iyice düşünüp öyle yargıya varmayı gerektirir. Bu açıdan, minimal invaziv yaklaşım tercih edilmelidir.

2004 yılında, Rocco ve meslektaşları, tek port video yardımlı torakoskopik cerrahinin (VYTC) (4) PSP veya İAH'ı olan hastalarda pulmoner rezeksiyon yapmak üzere tasarlanmış yeni bir mini-invaziv cerrahi teknik olduğuna dair ilk makalelerini yayınladılar. Yazarlar bu cerrahi yaklaşımın ve başlangıç kohortu olan 15 hastada aldıkları sonuçların teorik yönlerini anlattılar. O zamandan beri, tek port VYTC bazı intratorasik hastalıkları tedavi etmek için uygulanmış ve kısa ve uzun vadeli sonuçları bildirilmiştir ve geleneksel yöntemlerle karşılaştırıldığında avantajları olduğu kanıtlanmıştır (5).

Bu makale, tek port VYTC pulmoner rezeksiyon yapmak için izlenmesi gereken ana basamakları sunmakta ve bu metodun PSP veya İAH hastalarının yönetimindeki rolünü değerlendirmektedir.

Tek port VYTC: Teknik İpuçları

Tek port VYTC yaklaşımı, tek bir kesi (2-2,5 cm uzunluğunda) aracılığıyla intratorasik cerrahi işlemler yapmayı sağlayan minimal invaziv bir tekniktir. Hasta genellikle lateral dekübitus olarak konumlandırılır ve özgün bağlantı noktası tüm diğer ameliyat aletlerinin ve optik kaynağın da girişidir (4,6) (*Şekil 1* ameliyattaki hastanın dondurulmuş görüntüsü). Genellikle kesiyi kapatmak için bir araç kullanılmaz ve kamerayı yerleştirmek için kullanılan trokar, gereçlerin hareketini azami seviyeye çıkarmak için gövde boyunca çekilir.

İşlemlerin çoğu orta aksiler hat (5) beşinci interkostal alan düzeyindeki port kullanılarak gerçekleştirilebilir olsa bile, kesinin yeri prosedüre ve hedef lezyonun olduğu bölgeye göre değişebilir.

Lezyonun ideal bir piramidin tepesini temsil ettiği ve kamera ve gereçlerin diğer üç kenara yakın yerleştirildiği standart üç port VYTC yaklaşımından farklı olarak, tek port VYTC tekniği, lezyonun, kameranın ve gereçlerin aynı sagital düzlemde olduğunu

© AME Publishing Company. Tüm hakları saklıdır.

Şekil 1 Cilt insizyonu öncesi ve operasyon sonrası uniportal yaklaşım.

Şekil 2 PSP için uniportal VYTC (8).
Çevrimiçi olarak: http://www.asvide.com/articles/139

ima eder. Tek kesi, kraniokaudal yönde dizilen paralel gereçlerin hedefe ulaşmak için kullandığı dayanaktır (4,6).

5 mm artikülan gereçlerin ve 5 mm 30 derece optik kaynağın kullanımı, birlikte hareket etmelerinin artmasını sağlar ve planlanan prosedürün yerine getirilmesini kolaylaştırır.

PSP için tek port VYTC

Cerrahi yaklaşım, PSP'li hastalardan tekrar atak yaşayanların riskini en aza indirmek için en iyi tedavi olarak görülmektedir (1,2). Literatürde, minimal invaziv yaklaşımın, ameliyat sonrası acıyı azaltması ve fiziksel ve çalışma aktivitesine dönüşün hızlı olması nedeniyle açık prosedüre göre tercih edilmesi gerektiğine dair net kanıtlar vardır (2). Tek port VYTC tekniği, PSP'li hastaların tedavisinde tavsiye edilen tüm ana cerrahi basamaklarını gerçekleştirmeye imkan tanır ve geleneksel üç port VYTC'nin klinik avantajlarını arttırır (7).

Aslında, *Şekil 2*' de gösterildiği gibi bu cerrahi teknik kullanıldığında şunlar mümkündür:

(I) Tüm göğüs boşluğu ve akciğer parenkimini keşfetmek;
(II) Kabarcık veya bülleri tanımlamak;
(III) Akciğerin etkilenen kısımlarının çalışmasını iptal etmek ve kesip çıkarmak;
(IV) Yeterli plöredez prosedürü gerçekleştirebilmek (yani, mekanik parietal plevral aşınma, talk pudralama, plörektomi).

İşlem bitiminde bir göğüs tüpü tek göğüs bağlantısını kullanarak yerleştirilebilir.

Geleneksel üç port tekniğiyle karşılaştırıldığında, tek port VYTC klinik ve yönetimsel avantajlar sunmaktadır. Rocco ve meslektaşları (7) 16 adet tek port VYTC yapılan hasta ile üç port VYTC tarafından tedavi edilen 19 hastayı geriye dönük olarak karşılaştırdı. Tek erişim kullanımının, 0 ila 4 arasında değişen bir görsel analojik ölçek ile değerlendirildiğinde, daha düşük bir erken postoperatif ağrı puanına yol açtığını gördüler (ortalama postoperatif ağrı: tek port 0.4±0.5 ve üç port 0.8±0.7 P=0.06, maksimum postoperatif ağrı: tek port 1.4±0.9 ve üç port 2.6±0.9 P<0.001). Ayrıca, telefonla görüşme yoluyla takipte (ortalama takip süresi: tek port 9.4±6.6 ay, üç port 32.1±9.9 ay), uzun dönemli nörolojik semptomlarda azalma olduğunu kaydettiler (uniport % 14 puan, üç port %58).

Chen ve meslektaşları (9) yakın zamanda üç port VYTC ile tedavi edilen 20 PSP hastası ve tek port VYTC ile tedavi edilen 10 PSP hastası arasındaki karşılaştırmayı sunarak bu sonuçları destekledilerl. İlk 24 saat içerisinde, tek port grup, 0 ile 10 arasında değişen görsel analog ölçek tarafından ölçüldüğünde daha düşük bir postoperatif ağrı yaşadı (üç port 4.95±0.39 ve tek port 4.5±0.7, P=0.03) ve birinci ve ikinci postoperatif günde daha yüksek bir hasta memnuniyeti bildirdi (1. derece: mükemmel memnuniyet ile 4.derece: kötü memnuniyet arasında derecelendirilir) (1. gün: üç port 2.55±0.82 ve tek port 1.9±0.74 , P=0.045; 2. gün: üç port 2.9±0.64 ve tek port 2.4±0.52, P=0.041).

2008 yılında Salati ve meslektaşları (10), PSP nedeniyle tek port VYTC ile tedavi edilen 28 hasta ile standart üç port VYTC ile tedavi edilen 23 hastayı geriye dönük olarak karşılaştırdı. Tek port yaklaşımın ameliyat sonrası hastanede kalış süresini azalttığı (üç port 4.9±2.4 vs tek port 3.8±1.8, P=0.03), ve böylece genel hastane masraflarında düşüşe neden olduğunu gösteriler (ameliyat sonrası hastane masrafı üç port için 1.793 ±893 Eurovs. tek port için 1.407±649 Euro, P=0.03). Rocco'nun çalışmasına benzer şekilde, telefonla görüşme yoluyla takipte (ortalama takip süresi üç port için 39 ay, tek port için 13 ay, P<0.001), Tek port yaklaşımla tedavi edilen hastalarda daha az parestezi şikayeti kaydettiler (üç port % 94 ve tek port % 35, P<0.001).

Bu üç makalenin hepsi, üç port VYTC ile karşılaştırıldığında, tek port VYTC'nin ameliyat süresini ve PSP tekrar oranını arttırmadığını bulmuştur.

© AME Publishing Company. Tüm hakları saklıdır.

Şekil 3 İAH için VYTC uniportal (14).
Çevrimiçi olarak: http://www.asvide.com/articles/140

İAH için Tek Port VYTC

İAH'li hastalar için etkin bir terapi protokolü oluşturmak için başlangıç noktası doğru bir tanıdır. Bazı durumlarda, özel tanı klinik, laboratuvar, radyolojik ve sitolojik muayeneye dayansa dahi, genellikle histopatolojik analiz için akciğer dokusundan yeterli miktarda alabilmek amacıyla cerrahi biyopsi yapmak gereklidir. Bu cerrahi işlem, hastaların halihazırda eksik solunum fonksiyonlarından ötürü içinde bulundukları riskler düşünülerek teklif edilmelidir.

En son yönergeler (3,11), tanısal kesinliği ayarlayabilmek için iki ayrı akciğer lobundan en az iki akciğer dokusu almayı tavsiye etmektedir. Aynı zamanda, cerrahi riskleri en aza indirmek için minimal invaziv bir yaklaşım kullanarak prosedürün gerçekleştirilmesini de önermektedir.

Bu bağlamda, Fibla ve meslektaşları (12), intestisyel akciğer hastalığında cerrahi biyopsiden sonraki mortalite riskinin tahmin etmek için bir risk skoru geliştirdi. İAH şüphesiyle akciğer biyopsisi yapılan 311 hastayı değerlendirdiler ve 67 yaşından büyük hastaların (ölü grup ortalama yaş: 68.8 yıl ve yaşayan grup: 59.9 yıl, P<0.001), geçmişte reoperatif yoğun bakım ünitesine yatmış hastaların (ölü grup: %27 ve yaşayan grup: %3.6, P<0.001) , bir immünsüpresif tedavi almış olanların (ölü grup: %27 ve yaşayan grup: %6.1, P<0.001) ve açık cerrahi yaklaşım geçirmiş olanların (ölü grup: % 36 ve yaşayan grup: %7.2, P<0.001) 90 günlük mortalite riskinin arttığını gördüler. Yazarlar bu faktörlerin her birine ayrı bir risk skoru atadı (açık cerrahi=1, bağışıklık sistemi baskılayıcı tedavi=.15, yaş>67=1.5, YBÜ öncesi=2). Böylece, olası cerrahi biyopsinin maliyet etkinliğini tanımlamak için klinik pratikte kullanılan artan ölüm riski için 4 sınıf tanımlamayı başardılar (skor 0: ölüm riski %2, skor 1-2: ölüm riski 12%, skor 2-3: ölüm riski %40, skor >3: ölüm riski 86%).

Bu makale ayrıca, tek port yaklaşımın geleneksel üç port yaklaşıma göre cerrahi prosedürün etkisini çok daha azaltabilen kullanışlı bir seçenek olduğunu vurgulamıştır.

Aslında, 2005 yılında Rocco ve meslektaşları Ocak 2000 ve Nisan 2004 arasında İAH tanısı almak amacıyla akciğerine tek port VYTC kama rezeksiyonu yapılan 20 hastayla edindikleri tecrübeyi bildirmişlerdir (13). Bu tekniği kullanarak, mortalite ve büyük bir morbidite yaşanmadan her hastadan alınan iki örneğin ortanca değerini almanın mümkün olduğunu göstermişlerdir. Tüm hastalar, %70'inde tedavi protokolünü değiştiren doğru bir tanı aldılar.

Video (*Şekil 3*) tek port yaklaşımın bunu nasıl yapabildiğini gösterir:

(I) Tüm göğüs boşluğunu ve pulmonerparenkimi keşfetmek;
(II) Her lobdaki hedef alanları tanımlamak;
(III) Akciğerin etkilenen kısımlarının çalışmasını iptal etmek ve kesip çıkarmak.

Sonuçlar

Tek port VYTC tekniğinin PSP ve İAH yönetimindeki teorik ve pratik yönlerini tanımladık. Edindiğimiz deneyim ve literatürdeki veriler, tek port VYTC'nin, bazı intratorasik ameliyatları gerçekleştirmek ve özellikle de PSP tedavisi ve İAH'li hastaların tanılarının konması için kullanılabilecek, iyi tanımlanmış ve standardize bir cerrahi teknik olduğunu göstermektedir.

Teşekkür

Açıklama: Yazarlar herhangi bir çıkar çatışması beyan etmemektedir.

Kaynaklar

1. Baumann MH, Strange C, Heffner JE, et al. Management of spontaneous pneumothorax: an American College of Chest Physicians Delphi consensus statement. Chest 2001;119:590-602.
2. MacDuff A, Arnold A, Harvey J, et al. Management of spontaneous pneumothorax: British Thoracic Society Pleural Disease Guideline 2010. Thorax 2010;65 Suppl 2:ii18-31.
3. American Thoracic Society. Idiopathic pulmonary fibrosis: diagnosis and treatment. International consensus statement. American Thoracic Society (ATS), and the European Respiratory Society (ERS). Am J Respir Crit Care Med 2000;161:646-64.
4. Rocco G, Martin-Ucar A, Passera E. Uniportal VATS wedge pulmonary resections. Ann Thorac Surg 2004;77:726-8.
5. Salati M, Brunelli A, Rocco G. Uniportal video-assisted thoracic surgery for diagnosis and treatment of intrathoracic conditions. Thorac Surg Clin 2008;18:305-10, vii.
6. Rocco G. VATS lung biopsy: the uniportal technique. MMCTS

© AME Publishing Company. Tüm hakları saklıdır.

2005;2005:356.
7. Jutley RS, Khalil MW, Rocco G. Uniportal vs standard three-port VATS technique for spontaneous pneumothorax: comparison of post-operative pain and residual paraesthesia. Eur J Cardiothorac Surg 2005;28:43-6.
8. Salati M, Brunelli A. Uniportal VATS for PSP. Asvide 2014;1:128. Available online: http://www.asvide.com/articles/139
9. Chen PR, Chen CK, Lin YS, et al. Single-incision thoracoscopic surgery for primary spontaneous pneumothorax. J Cardiothorac Surg 2011;6:58.
10. Salati M, Brunelli A, Xiumè F, et al. Uniportal video-assisted thoracic surgery for primary spontaneous pneumothorax: clinical and economic analysis in comparison to the traditional approach. Interact Cardiovasc Thorac Surg 2008;7:63-6.
11. Bradley B, Branley HM, Egan JJ, et al. Interstitial lung disease guideline: the British Thoracic Society in collaboration with the Thoracic Society of Australia and New Zealand and the Irish Thoracic Society. Thorax 2008;63 Suppl 5:v1-58.
12. Fibla JJ, Brunelli A, Cassivi SD, et al. Aggregate risk score for predicting mortality after surgical biopsy for interstitial lung disease. Interact Cardiovasc Thorac Surg 2012;15:276-9.
13. Rocco G, Khalil M, Jutley R. Uniportal video-assisted thoracoscopic surgery wedge lung biopsy in the diagnosis of interstitial lung diseases. J Thorac Cardiovasc Surg 2005;129:947-8.
14. Salati M, Brunelli A. Uniportal VATS for ILD. Asvide 2014;1:129. Available online: http://www.asvide.com/articles/140

(Çeviri: Mehlika İşcan)

Bu makalenin orijinali: Salati M, Brunelli A. Uniportal VATS for pneumothorax and interstitial lung disease. J Thorac Dis 2013;5(S3):S217-S220. doi: 10.3978/j.issn.2072-1439.2013.07.07

© AME Publishing Company. Tüm hakları saklıdır.